日消外会誌　42（12）：1808～1813，2009年

症例報告

膀胱癌の治療経過中に発生した細胆管細胞癌の1切除例

原三信病院外科，同　病理[1]，九州大学大学院形態機能病理[2]

橋爪健太郎　進藤　幸治　藤井　圭
笹月　朋成　冨永　洋平　廣田伊千夫
江口　徹　河野　眞司[1]　相島　慎一[2]

症例は87歳の男性で，表在性膀胱癌のため当院泌尿器科で経尿道的腫瘍切除が行われ，経過観察されていた．2007年1月の腹部造影CTで肝S6に15mmの腫瘤性病変が指摘されたが，血管腫と診断し経過観察されていた．2007年9月の腹部造影CTで肝S6の腫瘤性病変は30mmに増大しており，胆管細胞癌（cholangiocellular carcinoma；以下，CCC）が疑われた．肝腫瘍生検にて中分化型のCCCと診断され，肝S6部分切除を行った．病理組織学的診断では，小型均一な癌細胞が索状から小管腔を形成し互いに癒合しながら増殖する像を呈しており，細胆管細胞癌（cholangiolocellular carcinoma；以下，CoCC）と診断された．術後12か月が経過したが無再発生存中である．極めてまれなCoCCの切除例を経験したので文献的考察を加えて報告する．

はじめに

細胆管細胞癌（cholangiolocellular carcinoma；以下，CoCC）は原発性肝癌取扱い規約（第5版）[1]によれば，肝細胞癌（hepatocellular carcinoma；以下，HCC）や胆管細胞癌（cholangiocellular carcinoma；以下，CCC）とは独立した疾患として扱われている．しかし，CoCCの成分以外にHCCやCCCに類似した組織像を伴い多彩な像を呈するため，診断に苦慮する例も多く[2)3)]，これまでに本邦での報告はまれであった．今回，ウィルス感染やアルコール多飲歴などの背景がない高齢者に発生したCoCCの1例を経験したので報告する．

症　例

患者：87歳，男性

主訴：自覚症状なし

既往歴：2001年，脳梗塞．2005年より前立腺肥大症にて当院泌尿器科にてフォロー．

家族歴：特記すべきことなし．

現病歴：2006年7月，膀胱鏡で乳頭状腫瘍を認めたため経尿道的腫瘍切除を行い，表在性膀胱癌の診断のもと膀胱内抗癌剤注入療法を施行した．2007年1月，表在性膀胱癌再発に対して再び経尿道的腫瘍切除と膀胱内抗癌剤およびBCG注入療法を施行した．同時期に行われた腹部造影CTで肝S6に15mmの腫瘤性病変を指摘されたが血管腫と診断され経過観察となった．2007年9月，フォローアップの造影CTで肝S6の腫瘤性病変は30mmと増大し，造影パターンからCCCまたは転移性肝腫瘍が疑われた．同年10月に肝腫瘍生検を行い，中分化型のCCCと診断された．膀胱腫瘍の再発を認めず，肝以外に病変を認めないことから手術適応と判断した．

入院時現症：身長148cm，体重43kg，眼瞼結膜に貧血，黄疸は認めず．表在リンパ節は触知せず．腹部に腫瘤を触知せず．腹水も認めず．

入院時血液検査：HBs抗原とHCV抗体はともに陰性，ICG-R_{15}は14.4％と上昇し，軽度の腎機能障害とPT，HPTの低下を認めた．腫瘍マーカーはCEA，CA19-9，AFPが正常範囲内であった（**Table 1**）．

上部・下部内視鏡検査：異常所見を認めず．

＜2009年4月22日受理＞別刷請求先：橋爪健太郎
〒812-0033　福岡市博多区大博町1―8　原三信病院外科

Table 1 Laboratory data on admission

WBC	9,110 /μl	ALP	300 IU/*l*	PT	75 %
RBC	407×104 /μl	γGTP	30 IU/*l*	APTT	31.2 sec
Hb	12.4 g/dl	AMY	129 IU/*l*	HPT	75 %
Ht	38.4 %	BUN	24.0 mg/dl		
Plt	20.9×104 /μl	Cr	1.21 mg/dl	HBs-Ag	(−)
TP	7.2 g/dl	Na	142.3 mEq/*l*	HCV-Ab	(−)
ALB	3.6 g/dl	K	4.20 mEq/*l*		
T-Bil	0.65 IU/*l*	Cl	107.0 mEq/*l*	AFP	2.2 ng/ml
AST	19 IU/*l*			CEA	1.1 ng/ml
ALT	12 IU/*l*	ICGK	0.139	CA19−9	17.6 U/ml
LDH	170 IU/*l*	ICGR15	14.4 %		

Fig. 1 a：CT with contrast medium shows marked enhancement in the periphery of the tumor in arterial-phase. b：A heterogenous enhancement in the tumor is showed in delayed-phase.

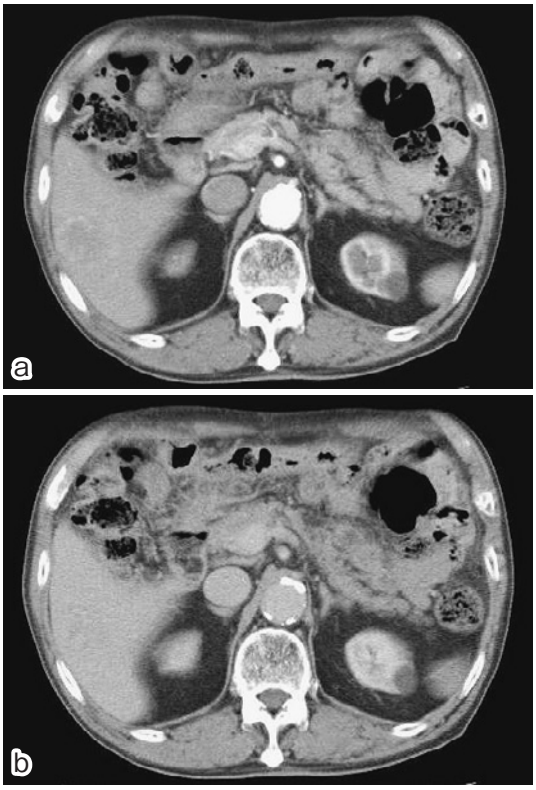

腹部エコー：肝 S6 末梢側に 30mm 大の腫瘤性病変を認めた．境界は明瞭で不整形，全体的には低エコーを示したが，内部は一部に高エコーを認めた．

腹部 CT：肝 S6 に 30mm の腫瘤性病変あり．単純 CT では境界明瞭な低エコー領域を示した．造影 CT では動脈相で辺縁が濃染された(**Fig. 1a**)．遅延相では内部に拡大する不均一な淡い造影域を認めた（**Fig. 1b**）．

Fig. 2 The tumor is whitish in color, solid, not encapsulated, and has an clear, irregular margin. There is no hemorrphage or necrotic change in the tumor.

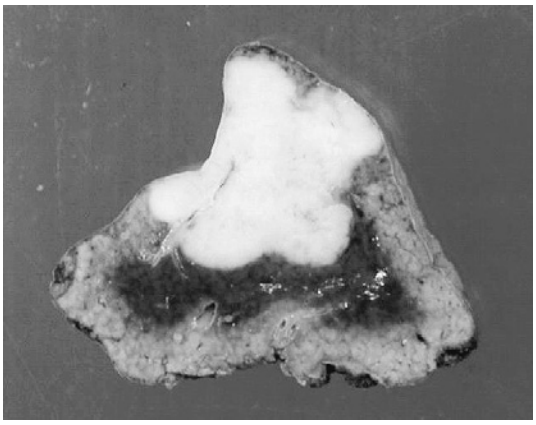

MRI 検査：T1 強調像では境界明瞭な低信号，T2 強調像では辺縁部が軽度高信号で内部は低信号を示した．Dynamic study では辺縁部を主体に強い造影効果を認めた．

手術所見：腫瘍は S6 末梢側にあり，一部は肝表面に露出していた．白色調で硬い腫瘤として触知した．肉眼的には CCC の所見と考えられた．周囲臓器への浸潤はなく，術中エコーにて肝内転移は認めず．肝十二指腸間膜にリンパ節腫大を認めず．年齢を考慮し，リンパ節郭清は行わず，腫瘍より十分な surgical margin を確保して非系統的 S6 部分切除を行った．

切除標本所見：被膜を有さず白色調で境界明瞭な不整形の腫瘍を認めた．内部に出血・壊死は認めなかった（**Fig. 2**）．

病理組織学的検査所見：癌細胞はほぼ小型均一で，索状から小管腔を形成しつつ，互いに癒合しながら増殖しており，豊富な線維性間質を認めた(**Fig. 3a**)．腫瘍辺縁では癌細胞が周囲の正常な肝細胞を置換するように増殖していた(**Fig. 3b**)．免疫染色検査では CK7，CK19 がびまん性に陽性

Fig. 3　a：Small ductules similar to cholangioles proliferate in anastomosing pattern with abundant fibrous stroma. There is not either HCC-like are or CCC-like area（×200, HE）. b：In the periphery of the tumor, the tumor cells proliferate replacing the surrounding normal hepatocytes（×200, HE）. c：Immunohistochemical stain for CK19 of the tumor cells show diffusely positive（×400）. d：C-kit stain shows focally positive（×400）.

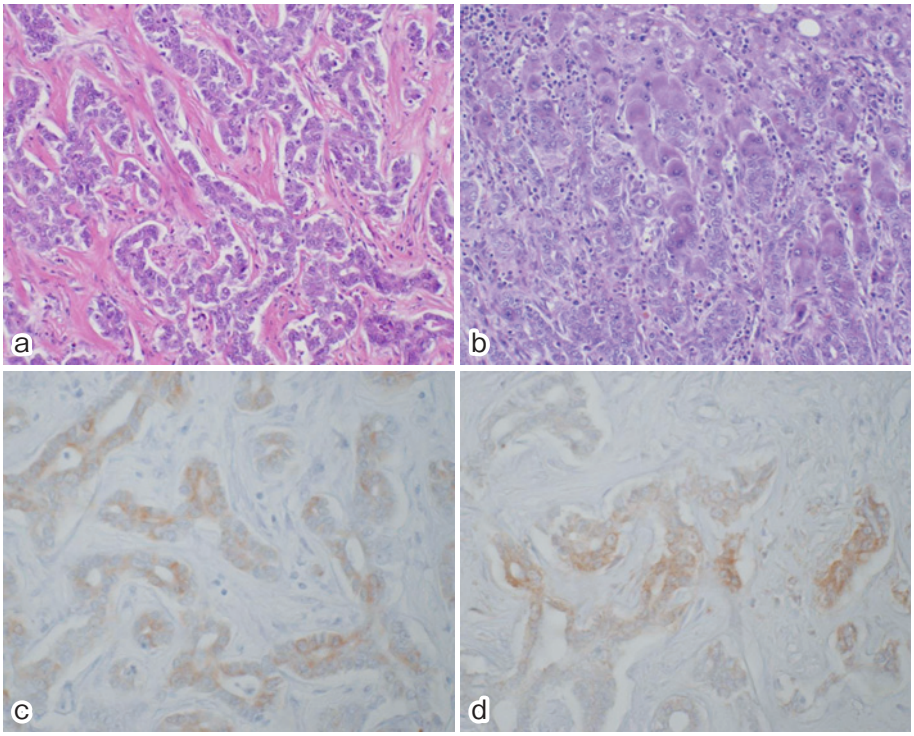

(**Fig. 3c**)，HepPar-1 が陰性，PAS，アルシアンブルーが陰性，c-kit はごく一部に陽性であった(**Fig. 3d**)．以上の所見より，最終的には細胆管細胞癌と診断した．

術後経過：術後合併症なく経過し，12 か月後の現在，無再発生存中である．

考　　察

CoCC は 1959 年に Steiner ら[4]によって初めて疾患概念が確立され，肝臓の Hering 管または細胆管由来の癌と考えられている．組織学的には異型に乏しい小型，類円形の核を有する腫瘍細胞が豊富な線維性間質を伴い，増生細胆管に類似する小管腔構造を示し，互いに不規則に吻合するように増殖するといった特徴を有する[1]．また，Theise ら[5]により Hering 管には肝細胞と胆管細胞両者へ分化しうる肝幹細胞が存在することが示され，CoCC はこの肝幹細胞を起源とする可能性が示唆されている[2]．このため，腫瘍の主体が CoCC であっても，部分的に HCC や CCC に類似した部分が混在し多彩な組織像を呈するものが多く存在する[3]．そのため，このような症例を CoCC と呼ぶべきか，混合型肝癌とすべきか苦慮する症例も少なくなく[3]，CoCC として診断された原発性肝癌の報告例はこれまでまれであった．

本邦では，Shiota ら[6]が 708 例の原発性肝癌切除例のうち 4 例の CoCC を認め，原発性肝癌のうち CoCC が占める発生率は 0.56% であったとしている．「細胆管癌」をキーワードに用いた医学中央雑誌（1983 年から 2008 年 11 月までの期間)，「cholangiolocellular carcinoma」をキーワードとした PubMed による検索において，肝切除後の病理組織学的検索で CoCC と診断され，画像診断や臨床

Table 2 Reported cases of resected cholangiolocellular carcinoma in Japan

Case No.	Author	Year	Age/Sex	HBs-Ag	HCV-Ab	ICGR15 (%)	Size (mm)	Preoperative diagnosis	Postoperative diagnosis	Immunohistochemical stain					
										CK7	CK19	EMA	HepPar-1	PAS	c-kit
1	Hanawa[7]	1994	61/M	−	−	11	22	HCC	CoCC with HCC-l			+			
2	Yamamoto[8]	1996	61/F	−	+	8	25	recurrent CoCC	CoCC						
3	Yoshida[9]	1999	64/F	+	−	1	65	HCC	CoCC with HCC-l						
4*	Ide[10]	1999	63/F	−	+	35	17	HCC	CoCC with CCC-l + HCC	+	+	+	−	−	
5	Fukukura[11]	2000	66/M	−	−	N.D	70	N.D	CoCC						
6	Fukukura[11]	2000	56/M	−	−	N.D	28	N.D	CoCC						
7	Kajiwara[12]	2002	64/M	−	+	9	35	CoCC **	CoCC with CCC-l, HCC-l	+					
8	Ohutida[13]	2002	69/F	−	+	17	25	HCC	CoCC with CCC-l, HCC-l	+			−		
9	Kawaguchi[14]	2003	62/M	−	+	N.D	20	CCC	CoCC	+	+	+	−	−	
10	Ohtsuka[15]	2003	67/M	−	−	12	55	HCC	CoCC	+	+	+	−		
11	Kaneda[16]	2004	23/M	+	N.D	N.D	75	HCC	CoCC with HCC-l	+	+	+			+
12	Sanada[17]	2005	54/F	−	−	18	80	CCC	CoCC with CCC-l	+					
13	Okada[18]	2005	75/F	−	+	14	13	HCC	CoCC with CCC-l, HCC-l	+		+			
14	Noji[19]	2006	24/F	−	−	4.9	100	CoCC**	CoCC with HCC-l, NED***	+	+				
15*	Matsuda[20]	2006	70/M	−	+	10.2	22	CCC	CoCC + HCC		+				
16	Kanamoto[21]	2008	71/M	−	+	13	15	HCC	CoCC with HCC-l, CCC-l	+	−				+
17	Tamura[22]	2008	25/F	−	−	N.D	150	N.D	CoCC	+					
18	Izawa[23]	2008	69/F	−	+	3	13	HCC	CoCC with HCC-l	+	+	+	−		+
19	Present case		87/M	−	−	14	30	CCC **	CoCC	+	+		−	−	+

CoCC：Cholangiolocellular carcinoma HCC：Hepatocellular carcinoma CCC：Cholangiocellular carcinoma
HCC-l：HCC-like area CCC-l：CCC-like area * accompanied with HCC（double） ** diagnosed by preoperative echo-guided biopsy *** NED：neuroendocrine differentiation N.D：no discription

経過が記載された本邦報告例は自験例を含めて19例[7)〜23)]（**Table 2**）で，うち2例はHCCとの重複癌[10)20)]であった．これらの症例について，男女比は10：9，年齢は23〜87歳，肝炎ウィルスはHBs抗原陽性例が19例中2例，HCV抗体陽性例が18例中9例であった．ICG15分値が記載された14例では，9例で10％以上であり背景に肝機能障害を有した症例が多かった．腫瘍マーカーについては，CEA，CA19-9，AFP，PIVKA-IIが正常域を超えたものがおのおの，18例中1例，14例中1例，19例中5例，12例中2例であった．

画像検査所見では，造影CTですべての症例で造影効果が認められ，とくに動脈相で腫瘍辺縁が造影され，遅延相でも造影が遷延するパターンを18例中14例に認めた．MRIではT1強調でlow，T2強調でhighのパターンが多く16例中12例に認めた．Dynamic MRIでは腫瘍辺縁または全体が造影されるものが11例中11例で，血管造影検査が行われたものでは腫瘍濃染を示すものが13例中12例であった．

しかしながら，上記のような画像検査所見はCoCCに特異的な所見とはいえず，画像診断のみでCoCCと術前に診断するのは困難である．実際に術前診断でCoCCと診断できたものは再発例の1例と針生検が行われた3例を除けば1例も認めず，記述があった12例中9例でHCC，3例で

CCCと診断されていた．画像検査所見がHCCやCCCに類似していても典型的ではなく，HCCに対するAFP・PIVKA-II，CCCに対するCEA・CA19-9などの腫瘍マーカーの上昇が顕著でない肝腫瘍については混合型肝癌などにくわえて，CoCCも鑑別に挙げる必要があると考えられる．特殊な進展様式を示した例として，眞田[17]は腫瘍径が8cmと大型のCoCCにもかかわらず，形態を保ちながら門脈枝が腫瘍内を貫通するCT像を呈したCoCCを報告している．実際に，その組織像では脈管系への浸潤傾向が乏しく，門脈壁周囲に腫瘍細胞が散在するのみであった．細胆管癌が通常のCCCとは異なり，比較的脈管浸潤傾向の低い腫瘍である可能性を示唆した1例であり興味深い．

腫瘍組織像については，CoCC単独と診断されたものが19例中8例，HCC類似病変・CCC類似病変・両者を伴うものが，おのおの4，2，4例，そのほかにCoCCにHCC類似病変と神経内分泌細胞へ分化がみられた症例[19]を1例認めた．このような多彩な組織形態はCoCCが多分化能を有する肝幹細胞に由来することに起因すると考えられる[3]．CoCCの組織診断には形態学的診断とともに免疫組織染色検査が有用であるが，その特徴は胆管細胞のマーカーであるCK7，CK19が陽性となり，肝細胞のマーカーであるHepPar-1は陰性であることが多く[2]，EMA染色は陽性[3]，粘液染色検査は陰性を示す[2]とされている．自験例ではCK7，CK19が陽性でHepPar-1，粘液染色検査は陰性であったが，その他，肝幹細胞のマーカーである*c-kit*が陽性であった．*c-kit*が陽性であった症例は自験例を含めて4例に認め，CoCCが肝幹細胞に由来していることが示唆された．CoCCの発生には慢性肝炎・肝硬変などの肝障害が背景にあるとされているが[6]，肝幹細胞の活性化は肝細胞や胆管上皮細胞が何らかの障害を受け，その再生が抑制されたときに起こるとされている[24]．報告例の多くは障害肝が背景にあり，肝幹細胞の活性化よりCoCC発生に関与している可能性がある．

CoCCの治療法については遠隔転移・リンパ節転移・肝内転移などを認めず，根治的切除が可能であれば手術が第1選択であると考えられるが，血管造影検査でも腫瘍血管が認められる症例が多いことから，HCCの治療法に準じてTAEや，動注化学療法の効果などについても今後報告例が増加すれば，徐々に明らかにされると考えられる．

CoCCの予後については現時点では明らかにされていないが，HCCとCCCの中間的な組織像・臨床像を呈することから，CCCに比べれば，良好な予後が期待できる可能性がある．本邦での報告例のうちには初回手術後，再発したCoCCに対して再切除を行い，初回手術後6年間無再発生存した症例も認めている[8]．しかしながら，報告例が少ないため今後の症例の蓄積による検討が必要である．

文　献

1) 日本肝癌研究会編：原発性肝癌取扱い規約．第5版．金原出版，東京，2008
2) 原田憲一：細胆管癌の病理．肝・胆・膵　**50**：853—858, 2005
3) 中野雅行：細胆管細胞癌の病理組織学的特徴．胆と膵　**25**：343—349, 2004
4) Steiner PE, Higginson J：Cholangiolocellular carcinoma of the liver. Cancer **12**：753—759, 1959
5) Theise ND, Saxena R, Portmann BC et al：The canals of Hering and hepatic stem cells in humans. Hepatology **30**：1425—1433, 1999
6) Shiota K, Taguchi J, Nakashima O et al：Clinicopathologic study on Cholangiolocellular carcinoma. Oncol Rep **8**：263—268, 2001
7) 花輪茂樹，渡邉正志，長谷川行健ほか：細胆管細胞癌と考えられた小肝癌の1例．日臨外医会誌 **55**：443—447, 1994
8) Yamamoto M, Takasaki K, Nakano M et al：Hepatic recurrence of cholangiolocellular carcinoma；report of a case. Hepatogastroenterology **43**：1046—1050, 1996
9) 吉田直優，角　泰廣，山田卓也ほか：肝細胞癌への分化を伴った細胆管細胞癌の1例．Liver Cancer **5**：165—169, 1999
10) 井出禎昭，橋本　隆，柳橋　健ほか：重複型混合型肝癌の1例．消画像　**1**：841—846, 1999
11) Fukukura Y, Hamanoue M, Fujiyoshi F et al：Cholangiolocellular carcinoma of the liver. CT and MR findings. J Comput Assist Tomogr **24**：809—812, 2000
12) 梶原雅彦，田口　順，林　克実ほか：結節内部に小嚢胞状の胆管拡張を伴った細胆管細胞癌の1例．消画像　**4**：105—109, 2002
13) 大内田次郎，上田祐滋，豊田清一ほか：肝細胞癌類似の臨床画像所見を呈した細胆管癌の1例．外

科 **64**：343—346, 2002
14) 川口 哲，一二三倫郎，山根隆明ほか：定型的な細胆管癌の1例と多彩な組織像を呈した混合型肝癌の1例．消画像 **5**：505—511, 2003
15) 大塚将之，伊藤 博，木村文夫ほか：細胆管由来の肝内胆管癌（細胆管細胞癌）と考えられた1切除例．肝・胆・膵 **47**：925—921, 2003
16) 金田 暁，秋池太郎，伊藤健治ほか：若年慢性B型肝炎患者に発症した細胆管細胞癌の1例. Liver Cancer **10**：69—75, 2004
17) 眞田雄一：興味深いCT像を呈した細胆管癌の1例．外科 **67**：728—733, 2005
18) 岡田俊一，北村敬利，雨宮史武ほか：小型早期肝癌ながら極めて多彩な組織像を呈した細胆管癌の1例．Liver Cancer **11**：170—177, 2005
19) 野地秀一，枝元良広，寺島裕夫ほか：神経内分泌細胞への分化がみられた細胆管細胞癌の1例. Liver Cancer **12**：46—51, 2006
20) Matsuda M, Hara M, Suzuki T et al：Synchronously resected double primary hepatic cancers—hepatocellular carcinoma and cholangiolocellular carcinoma. J Hepatobiliary Pancreat Surg **13**：571—576, 2006
21) Kanamoto M, Yoshizumi T, Ikegami T et al：Cholangiolocellular carcinoma containing hepatocellular carcinoma, extremely rare tumor of the liver：a case report. J Med Invest **55**：161—165, 2008
22) 田村竜二，岡本貴大，門脇嘉彦ほか：若年者に巨大肝腫瘍として発症した細胆管細胞癌の1例. 日臨外会誌 **69**：1776—1781, 2008
23) 伊澤直樹，松永光太郎，長瀬良彦ほか：画像所見が経時的変化を示した細胆管癌の1例．肝臓 **49**：430—439, 2008
24) Libbrecht L, Roskams T：Hepatic progenitor cells in human liver diseases. Semin Cell Dev Biol **13**：389—396, 2002

A Resected Case of Cholangiolocellular Carcinoma during Treatment for Bladder Tumor：Report of A Case

Kentarou Hashizume, Kouji Shindou, Kei Fujii,
Tomonari Sasazuki, Youhei Tominaga, Ichio Hirota,
Tohru Eguchi, Shinji Kohno[1] and Shinichi Aishima[2]
Department of Surgery and Department of Pathology[1], Harasanshin Hospital
Department of Anatomical Pathology, Graduate School of Medical Sciences, Kyushu University[2]

We report a case of rare hepatic malignant primary cholangiolocellular carcinoma（CoCC）. A 87-year-old man followed up after transurethral resection of a bladder tumor, was found to have a solitary hepatic tumor measuring 30mm in diameter in an abdominal computed tomography（CT）checkup. It showed peripheral enhancement in the arterial phase and enhancement retention in the delayed phase. Preoperative echo-guided biopsy indicated moderately differentiated cholangiocarcinoma（CCC）. Histological findings for the resected tumor showed small ductules similar to cholangioles proliferating in an anastomosing pattern with abundant fibrous stroma having neither HCC-like areas, nor CCC-like areas. Immunohistochemically, the tumor presented cells diffusely positive for CK7 and CK19, and negative for HepPar1. PAS and Alcian blue staining showed an absence of mucin in tumor cells. C-kit staining showed focally positive cancer cells. These findings are compatible with CoCC.

Key words：cholangiolocellular carcinoma, hepatic stem cell

〔Jpn J Gastroenterol Surg 42：1808—1813, 2009〕

Reprint requests：Kentarou Hashizume Department of Surgery, Harasanshin Hospital
1-8 Taihaku-cho, Hakata-ku, Fukuoka, 812-0033 JAPAN

Accepted：April 22, 2009

©2009 The Japanese Society of Gastroenterological Surgery Journal Web Site：http://www.jsgs.or.jp/journal/