日消外会誌　42（12）：1814～1818，2009年

症例報告

Left-sided portal hypertension を契機に発見された膵悪性リンパ腫の１例

医療法人春秋会城山病院
西田　　司　　川﨑　浩資　　三好　和裕
梅本　健司　　田代圭太郎　　石橋　孝嗣

Left-sided portal hypertension（以下，LSPH）は脾静脈の還流障害をもとに，慢性肝疾患を伴わない症例に，胃静脈瘤や脾腫などの門脈圧亢進を呈するまれな病態である．また，LSPH に随伴する胃静脈瘤は，脾摘で根治可能となり，治療法の選択に注意を要すると考えられる．今回，LSPH を契機に発見された膵悪性リンパ腫の１例を経験したので報告する．症例は 57 歳の女性で，2006 年５月吐血を主訴に来院した．内視鏡検査で孤立性胃静脈瘤を認め入院精査を進めた．術前画像診断で短胃静脈の拡張と脾腫を認めたが明らかな肝硬変の所見はなく，また脾門部には腫瘍性病変があり LSPH と診断し脾摘および腫瘍摘出を行った．術後胃静脈は消失し，摘出腫瘍は病理組織学的に膵悪性リンパ腫と診断した．肝硬変を伴わない胃静脈瘤や脾腫を有する症例には，LSPH を念頭に診断および治療を進めていく必要があると考えられる．

はじめに

Left-sided portal hypertension（以下，LSPH）は脾静脈の圧排または閉塞などの還流障害に起因し，慢性肝疾患がないにもかかわらず消化管出血や脾腫などの肝性門脈亢進症と類似した臨床像を示すまれな病態である[1]．また，膵悪性リンパ腫は，節外性リンパ腫のなかでも 0.6% と非常にまれな疾患であり[2)3)]，文献上 LSPH の原因であったとの報告は，検索しえたかぎり確認されなかった．今回，我々は LSPH に伴う胃静脈瘤からの出血を契機に発見された膵悪性リンパ腫の１例を経験したので，若干の文献的考察を加えて報告する．

症　　例

患者：57 歳，女性

主訴：吐血

既往歴：特になし．

現病歴：平成 17 年５月，吐血を主訴に当院救急外来受診し，緊急胃内視鏡検査にて孤立性の胃静脈瘤を認め緊急入院となった．

入院時現症：身長 155cm，体重 58.4kg，表在リンパ節触知せず．脾臓は触知するも，肝臓は触知されなかった．

血液検査：Hb 8.0/dl，Plt 12×10^3/ul と貧血，血小板の減少を認めたが，AST 28IU/*l*，ALT 18IU/*l*，T-Bil 0.9mg/dl，CHE 167IU/*l*，Alb 3.3g/dl，PT-INR 1.11 と明らかな肝機能障害は認めなかった．また，CEA 1.4ng/ml，CA19-9 2U/ml，AFP 3ng/ml，PIVKA-II 22AU/ml と腫瘍マーカーの上昇も認めなかった．

胸部単純 X 線検査：縦隔リンパ節の腫脹は認めなかった．

内視鏡検査：噴門部前壁に RC 陽性の胃静脈瘤を認めたが，食道静脈瘤は認められなかった．

腹部 CT：脾腫を認めるものの，肝辺縁は整，右葉の腫大はなく明らかな肝硬変の所見は認めなかった（**Fig. 1a**）．また，膵尾部に均一に淡く造影される境界不明瞭な腫瘤を認め，脾動脈は同腫瘤内で血流を維持されていたが，脾静脈は脾門部にて途絶していた（**Fig. 1b**）．さらに，胃大網静脈の拡張は明らかでなかったが，短胃静脈と左胃静脈の拡張を認めた（**Fig. 1a, c**）．

＜2009 年４月 22 日受理＞別刷請求先：川﨑　浩資
〒583-0872　羽曳野市はびきの 2―8―1　医療法人春秋会城山病院消化器外科

Fig. 1 a：CT scans. Splenoma is visible, but the liver margin is regularly shaped and no swelling of the right lobe is seen. Thus, no evident sign of cirrhosis is visible. Although the gastroepiploic vein does not show marked dilatation, dilatation is visible in the short gastric vein and the left gastric vein. b：CT scans. A poorly demarcated mass, whose contrast is homogenously and slightly enhanced, is visible at the pancreatic tail. Blood flow through the splenic artery is preserved within the mass, while blood flow through the splenic vein has discontinued at the splenic hilus. c：3D-CT scans. A tumorous lesion was detected at the splenic hilus. Elevated venous pressure, confined to the area around the gastric fundus, is suspected.

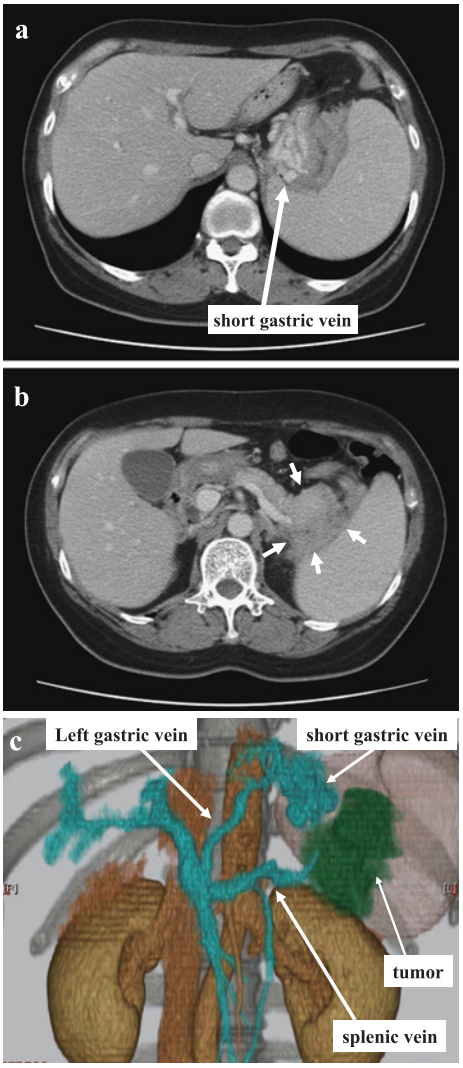

Fig. 2 Macroscopic findings of resected specimen. There was a nodular lesion at the pancreatic tail.

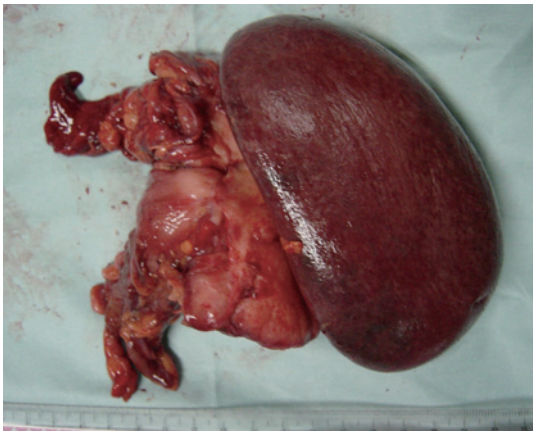

血管造影検査：拡張した左胃静脈が描出されており，局所的な胃底部周囲の静脈圧亢進が疑われた．

以上の所見から，LSPH の診断のもと，胃静脈瘤からの出血コントロール目的にて脾を含む腫瘍摘出術を行うこととした．

手術所見：上腹部正切開で開腹したところ，膵尾部に約 5cm 大の腫瘤を認めた．腫瘤は胃脾間膜から胃体上部大彎側，尾側では脾結腸曲を巻き込んで一塊となっていた．術中所見より膵悪性腫瘍を疑い，膵尾部・脾切除および胃・横行結腸部分切除術を施行した（**Fig. 2**）．

病理組織学的検査所見：弱拡大にてマントルゾーンが菲薄化し胚中心様構造の密な増生（いわゆる腫瘍性濾胞）を認め，強拡大では高分化な小型リンパ球が単一性に増殖していた（**Fig. 3a, b**）．さらに，胚中心は T cell マーカー（CD3）染色（**Fig. 3c**）に比べ，B cell マーカー（L26）染色（**Fig. 3d**）にて著明に染色されており，B cell type の悪性リンパ腫と診断した．

術後経過は良好で，術後 CHOP 療法を施行し，悪性リンパ腫の再発はなく胃静脈瘤の再燃も認めていない．

考　察

膵体尾部に生じた病変は，解剖学的に脾静脈閉塞を来すと左側に限局した門脈圧亢進が認められ

Fig. 3　a～d：Histopathological findings. At a low magnification（×40），thinning of the mantle zone and dense hyperplasia of the germinal center-like structure are visible. At a high magnification（400），proliferation of well-differentiated small lymphocytes alone is visible. The germinal center shows more marked chromatic responses to the B cell marker（L26 400）staining than to the T cell marker（CD3 400）staining.

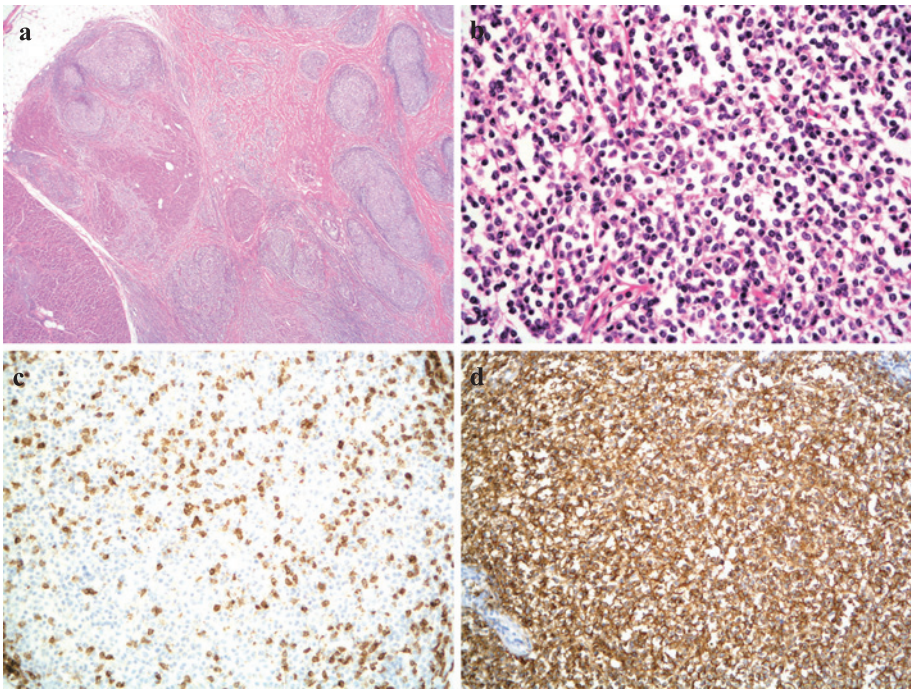

胃静脈瘤や脾腫を発生し，消化管出血の原因となりうる[1)4)]．LSPHの本態である脾静脈閉塞の原因は，Madsenら[5)]が集計した209例によると，仮性嚢胞を含む慢性膵炎が122例と最も多く，次いで膵腫瘍が34例を占めていた．膵腫瘍の内訳としては，膵癌が23例と最も多く，ラ氏島腫瘍が6例，嚢胞腺腫が5例の順であった．その他の原因として，医原性を含めた外傷・後腹膜繊維腫・遊走腎などが報告されている[6)~9)]．しかし，我々が経験した膵悪性リンパ腫がLSPHの原因であったとの記載はなく，さらにPubMedで1950年から2008年について「left sided portal hypertension」「segmental portal hypertension」と「malignant pancreatic lymphoma」および医学中央雑誌で1983年から2008年について「左側門脈圧亢進症」「局所性門脈圧亢進症」と「膵悪性リンパ腫」をそれぞれキーワードとして検索したかぎり，報告例は認めなかった．これは，門脈圧亢進症患者において，慢性肝疾患を伴わない症例（LSPH）の頻度は5%[10)]とまれであり，さらにその原因と考えられた膵原発の悪性リンパ腫が節外性リンパ腫の0.6%[11)12)]とまれな疾患であったことにもよると思われるが，自験例は世界初の報告と考えられた．

LSPHは，脾静脈の物理的圧迫や脾静脈内の血栓形成が本病態発症の機転として考えられている[13)~15)]．静脈の血流が障害を受け，静脈圧が上昇すると副血行路が発達することになるが，脾門部の解剖学的位置関係から閉塞部位によりドレナージルートが変わり，症状の頻度や程度も異なる[13)]．閉塞部位が脾静脈の主幹部であれば，副血行路は短胃静脈だけでなく胃大網静脈・下腸間膜静脈など豊富であり，局所性門脈圧亢進症状の頻度は低く症状も軽い[13)]．一方，閉塞部位が脾門部であると副血行路は短胃静脈のみとなりLSPH症状は高率

に発症し，程度も重症となると考えられている[13]．自験例では，CT で脾門部に約 5cm 大の腫瘤性病変を認め，これが LSPH の原因であったと考えられた．しかし，自験例では，比較的 LSPH 症状の出やすいと考えられている脾門部に腫瘤が占居していたにもかかわらず，消化管出血という症状を来すまでに，腫瘤は約 5cm 大となっていた．この一因として，腫瘤は病理組織学的に悪性リンパ腫と診断されており，血管などの既存構造を保持しつつ増殖していくというリンパ腫の特徴により，圧迫症状が生じにくかったためではないかと推測された．

LSPH の確定診断は門脈本幹が正常にもかかわらず，側副血行路に拡張を認めることを確認する必要がある．以前は，血管造影検査にて行われていたが，侵襲が大きく，スクリーニング検査として推奨されないと思われる．近年，画像診断の進歩により，比較的侵襲の少ない造影 CT において，脾門部周囲の血管の描出能が飛躍的に向上し[16]，さらに 3 次元構築での検討も容易に行えるようになり，今後重要性が増すと思われる．

LSPH の臨床症状として，Madsen ら[5]は，消化管出血が 72% と最も高率で，ついで脾機能亢進が 9% であったと報告している．しかし，一般的に LSPH は消化管出血や脾機能亢進症を来さないかぎり，臨床症状に乏しいとの報告もあり，これらの症状を契機に発見されると思われる[17)～20]．

LSPH 治療のうち，胃静脈瘤については脾静脈塞栓術や脾摘出術が有用であり，同治療にて胃静脈瘤は根治可能であると報告されている[21)～24]．自験例でも，脾門部に発生した腫瘍が LSPH の原因と思われ，腫瘤摘出と脾摘を行い，術後に胃静脈瘤の消失を確認している．また，腫瘤は膵悪性リンパ腫と診断されたが，化学療法を早期に開始することで良好な予後が得られたとの報告もあり[2)3]，自験例もこれに準じて行い，現在まで再発を認めていない．

今回，我々は LSPH に起因する胃静脈瘤からの出血を契機に膵悪性リンパ腫という非常にまれな疾患を発見するに至った．今後，慢性肝疾患を伴わない孤立性胃静脈瘤を認めた際には，まれな病態ではあるが LSPH も念頭に，治療方針を決定する必要があると思われる．

文　献

1) Frick A：Chronic splenomegaly with attacks of gastrorrhagia due to recurrent thrombosis of the splenic vein. JAMA **78**：424—425, 1922
2) Behrns KE, Sarr MG, Strickler JG：Pancreatic lymphoma：is it a surgical disease? Pancreas **9**：662—667, 1994
3) 鈴木秀明，久保田仁，上松俊夫ほか：悪性リンパ腫の一例．日臨外会誌　**60**：3278—3282, 1999
4) 深沢正樹，二川俊二，和田達雄ほか：局所性門脈圧亢進症．胆と膵　**1**：1141—1152, 1980
5) Madsen MS, Petersen TH, Sommer H et al：Segmental portal hypertension. Ann Surg **204**：72—77, 1986
6) Bevin AG, Pickett LK：Thrombosis of the splenic vein. J Pediatr Surg **2**：320—324, 1967
7) Cho KJ, Martel W：Recognition of splenic vein occlusion. Am J Roentgenol **131**：439—443, 1978
8) Muhletaler C, Gerlock AJ Jr, Goncharenko V et al：Gastric varices secondary to splenic vein occlusion：radiographic diagnosis and clinical significance. Radiology **132**：593—598, 1979
9) Johnston FR, Myers RT：Etiologic factors and consequences of splenic vein obstruction. Ann Surg **177**：736—739, 1973
10) Belli L, Puttini M, Marni A：Extrahepatic portal obstruction：clinical experience and surgical treatment in 105 patients. J Cardiovasc Surg **21**：439—448, 1980
11) Freeman C, Berg JW, Cutler SJ et al：Occurrence and prognosis of extranodal lymphomas. Cancer **29**：252—260, 1972
12) Webb TH, Lillemoe KD, Pitt HA et al：Pancreatic lymphoma. Is surgery mandatory for diagnosis or treatment? Ann Surg **209**：25—30, 1989
13) 具　英成，河良　明，荒樋栄宜ほか：脾静脈閉塞症と膵癌．膵と胆　**7**：1043—1052, 1986
14) Bernades P, Baetz A, Levy P et al：Splenic and portal venous obstruction in chronic pancreatitis. A prospective longitudinal study of a medical-surgical series of 266 patients. Dig Dis Sci **37**：340—346, 1992
15) 具　英成，藤原澄夫，西山裕康ほか：膵疾患における脾静脈閉塞症—脾血行動態からみた局所性門脈圧亢進症の検討—．日外会誌　**90**：409—414, 1989
16) Rozenblit G, Del Guercio LR, Savino J et al：Splenic venous hypertension presenting as variceal hemorrhage caused by portal hypertension. J Am Coll Surg **182**：63—68, 1996

17) Sutton JP, Yarborough DY, Richards JT：Isolated splenic vein occlusion. Arch Surg **100**：623—626, 1970
18) Little AG, Moosa AR：Gastrointestinal hemorrhage from left-sided portal hypertension. An unappreciated complication of pancreatitis. Am J Surg **141**：153—158, 1981
19) Moossa AR, Gadd MA：Isolated splenic vein thrombosis. World J Surg **9**：384—390, 1985
20) Sakorafas GH, Sarr MG, Farley DR et al：The significance of sinistral portal hypertension complicating chronic pancreatitis. Am J Surg **179**：129—133, 2000
21) 松本敏文，其田和也，甲斐成一郎ほか：左側門脈圧亢進症による胃静脈瘤出血をきたした3例の治療経験．日門脈圧亢進症会誌　**7**：158—162, 2001
22) Loftus JP, Nagorney DM, Ilstrup D et al：Sinistral portal hypertension. Splenectomy or expectant management. Ann Surg **217**：35—40, 1993
23) McDermott VG, England RE, Newman GE：Case report：bleeding gastric varices secondary to splenic vein thrombosis successfully treated by splenic artery embolization. Br J Radiol **68**：928—930, 1995
24) Sato T, Yamazaki K, Toyota J et al：Gastric varices with splenic vein occlusion treated by splenic arterial embolization. J Gastroenterol **35**：290—295, 2000

Left-Sided Portal Hypertension due to Malignant Lymphoma of the Pancreas：A Case Report

Tsukasa Nishida, Hiroshi Kawasaki, Kazuhiro Miyoshi,
Kenji Umemoto, Keitaro Tashiro and Takashi Ishibashi
Department of Gastroenterological Surgery, Shiroyama Hospital

Left-sided portal hypertension（LSPH）is a rare disease caused by impaired splenic venous return, associated with gastric varices and splenoma in patients free of chronic liver disease. Gastric varices accompanying LSPH can be cured radically by splenectomy, but requires care when selecting the treatment mode. We report a case of malignant pancreatic lymphoma associated with this condition. A 57-year-old woman seen in May 2006 for hematemesis was found in endoscopy to have a solitary gastric varix and advised to be hospitalized for detailed examination. Preoperative diagnostic imaging showed a dilated short gastric vein and splenoma without liver cirrhosis. A tumorous lesion detected at the splenic hilus led to adiagnosis of LSPH and underwent splenectomy and tumor resection, after which the gastric varix disappeared. The resected tumor was histopathologically rated as malignant pancreatic lymphoma. The possibility of LSPH must thus be borne in mind when diagnosing and treating patients with gastric varices or splenoma but no liver cirrhosis.
Key words：left-sided portal hypertension, solitary gastric varix, malignant lymphoma
〔Jpn J Gastroenterol Surg 42：1814—1818, 2009〕

Reprint requests：Hiroshi Kawasaki　Department of Gastroenterological Surgery, Shiroyama Hospital
2-8-1 Habikino, Habikino, 583-0872 JAPAN
Accepted：April 22, 2009

©2009 The Japanese Society of Gastroenterological Surgery　Journal Web Site：http://www.jsgs.or.jp/journal/