日消外会誌　42（12）：1819～1825，2009年

症例報告

Splenic cord capillary hemangiomaと最終診断しえた脾臓腫瘍の1例

苦小牧消化器科外科，道都病院外科[1]，札幌医科大学第1外科[2]，（株）GLab病理解析センター[3]

宮本　茂樹　　高杉　憲三　　秦　　史壮[1]　　池田慎一郎[1]
齋藤　慶太[2]　　伊東　竜哉[2]　　平田　公一[2]　　高木　芳武[3]

症例は35歳の女性で，2007年9月中旬頃から38℃前後の発熱，筋肉痛，関節痛を繰り返すため，同年10月上旬当院内科を受診した．血液生化学的検査で軽度の肝機能異常を認めたためCTを施行したところ，最大径約3cm大の脾臓腫瘍を認めた．入院後，全身精査で他臓器に悪性腫瘍を指摘しえず，原発性脾臓腫瘍を疑い，同年11月腹腔鏡下脾臓摘出術を施行した．手術時間は80分，出血量は20mlであった．脾臓摘出のための創部を最小限に収めるために，Endo-catch II™に収納したうえで3分割後体外に摘出した．肉眼検査所見では被膜を有さない比較的境界明瞭な3×2.5cmの結節性病変であった．病理組織学的検査において，腫瘍は赤脾髄の脾索性毛細血管の増殖からなり，その形態学的特徴と免疫組織学的検索での特徴としてCD34陽性，CD8陰性，第VIII因子関連抗原（以下，Factor VIII）陰性の増殖内皮細胞の性状であったことから，過誤腫に包括されているsplenic cord capillary hemangiomaと診断した．本症は過誤腫の中でも非常にまれと推察され，自験例が本邦1例目であり報告する．

はじめに

脾臓腫瘍は画像上特異的所見に乏しく，画像のみでは確定診断，とくに脾臓悪性腫瘍と鑑別の困難なことが多い．今回，術前に確定診断には至らない脾臓腫瘍に対し，診断的治療行為として腹腔鏡下脾臓摘出術を施行し，病理組織学的検査所見として興味深いsplenic cord capillary hemangiomaの本邦1例目を経験したので報告する[1)2)]．

症　例

患者：35歳，女性

主訴：発熱，筋肉痛，関節痛

既往歴：特記すべきことなし．

家族歴：特記すべきことなし．

現病歴：2007年9月中旬頃から消退を繰り返す38℃前後の発熱，筋肉痛，関節痛を生じていたため，同年10月上旬当院内科受診．血液生化学的検査で軽度の肝機能異常を認めたためCTを施行したところ最大径約3cm大の脾臓腫瘍を認めた．精査，加療目的で入院となった．

入院時現症：身長150.5cm，体重38.8kg．血圧118/68mmHg，脈拍66回/分，整．体温36.3℃．腹部平坦軟で圧痛なく，肝脾を触知せず．貧血，黄疸はなく，表在リンパ節を触知しなかった．

入院時血液生化学的検査所見：T-Bil：1.2mg/dl，γ-GTP：107U/*l*と軽度の肝機能異常と可溶性IL-2レセプターの軽度上昇（759U/ml）という異常を認める以外に所見はなかった．

腹部CT：単純CTでは脾臓腹側実質内に脾実質よりやや低吸収域の腫瘤を認めた．造影CTでは早期造影を認めず，晩期相で脾臓とほぼ同程度に造影される充実性腫瘤であった（**Fig. 1**）．

腹部超音波検査：最大径約3cm大の境界不明瞭，辺縁やや不整，内部エコー不均一の充実性腫瘤を認めた（**Fig. 2**）．

腹部MRI：腫瘤はT1強調画像で脾臓実質と等信号，T2強調画像で低信号を呈した（**Fig. 3**）．

^{67}Gaシンチグラフィー：明らかな異常集積を認めなかった．

転移性脾臓腫瘍も否定できないため，上下部消

＜2009年5月27日受理＞別刷請求先：宮本　茂樹
〒059-1304　苦小牧市北栄町3―5　苦小牧消化器科外科

Fig. 1　a：Contrast-enhanced CT in the early phase showed a solitary tumor formation, 3 cm in diameter, in the spleen.　b：In the delayed phase, that lesion becomes isoattenuating relative to the surrounding spleen tissue except for the central area.

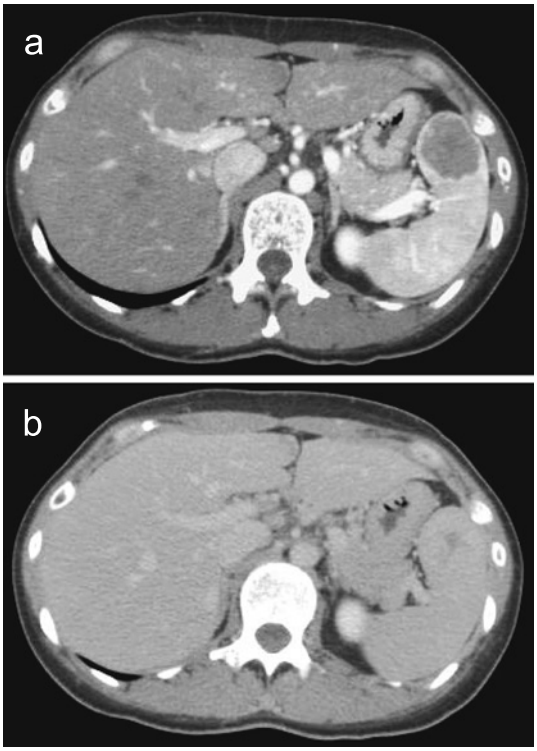

化管精査，婦人科的精査を行ったが異常所見を認めなかった．

以上より，脾臓原発の腫瘍と診断したが，悪性腫瘍を完全に否定できないため，同年 11 月腹腔鏡下脾臓摘出術を施行した．

手術所見：体位は右半側臥位とし，臍部より腹腔鏡を挿入し腹腔内を観察後，左肋骨弓下に 2 ポートを留置した．脾臓には周囲臓器との癒着や浸潤の所見を認めなかった．体位を頭高位とし脾結腸間膜，脾腎間膜，横隔膜脾間膜を切離し，脾を授動した．次に，仰臥位とし，胃脾間膜，短胃動静脈を超音波凝固切開装置で処理した．脾門部脈管は自動縫合器で一括処理した．臍部のポートサイトを約 4cm に延長し，Endocatch II™（Tyco 社）に脾臓を収納し，その中で 3 分割して摘出し

Fig. 2　US revealed a solitary, heterogenous and hypoechoic nodule with an unclear margin in a lower pole of the spleen（arrowhead）.

Fig. 3　MRI revealed an iso intensity mass on T1 weighted image (a) and a circumscribed low intensity on T2 weighted image（b）in the spleen.

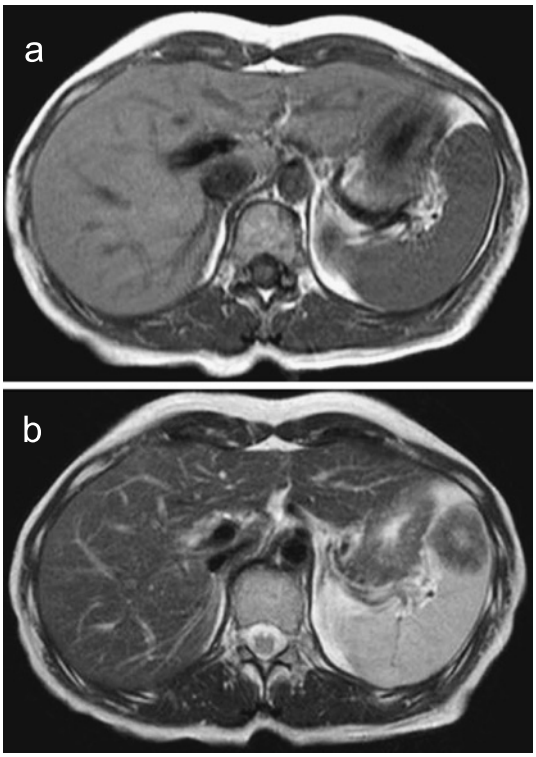

Fig. 4 Macroscopically, the spleen was 12×10×6 cm. The cut surface of the resected tumor showed a whitish solid pattern 3×2.5 cm in diameter with a relatively clear margin in a lower pole of the spleen.

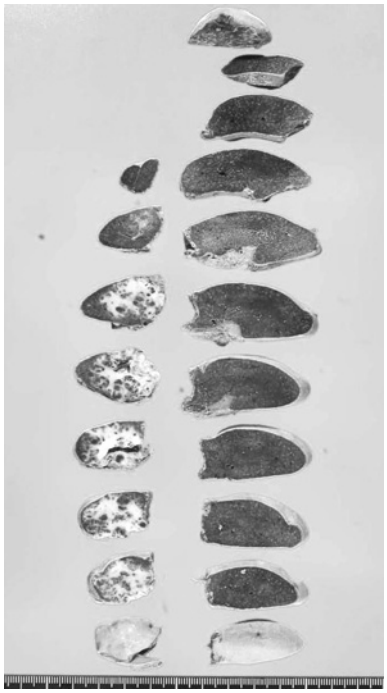

た．脾臓の授動は脾臓自体の自重に任せつつ，ENDOPATH Cherry Dissector™（ETHICON 社）で愛護的操作を行い摘出した．手術時間は 80 分，出血量は 20ml であった．

摘出標本検査所見：脾臓の重量は 138g，大きさは 12×10×6cm．脾臓下極に 3.0×2.5cm の結節性病変を認めた．割面では豊富な線維成分をうかがわせる白色調であった（**Fig. 4**）．

病理組織学的検査所見：腫瘍に明らかな被膜形成を認めなかったが，正常脾との境界は比較的明瞭であった．腫瘍内に不規則な大小の結節を認め，その一部にリンパ球，形質細胞，マクロファージ浸潤を認めた（**Fig. 5**）．また，結節内の小葉周囲には線維性結合織の増生を認め，とくに小葉辺縁でフィブリン沈着が豊富であった（**Fig. 6**）．さらに，免疫組織化学的染色検査において小葉内には CD34 陽性，CD8 陰性，Factor VIII 陰性で，赤脾

Fig. 5 Histologic cross section of the excised specimen revealed relatively well-demarcated, uncovered nodular lesions（a）. Microscopic section at high power showed lymphocytes, plasma cells and macrophages focally infiltrated into the lobules；however, spindle-cells proliferation were not showen（b：×20, H&E）.

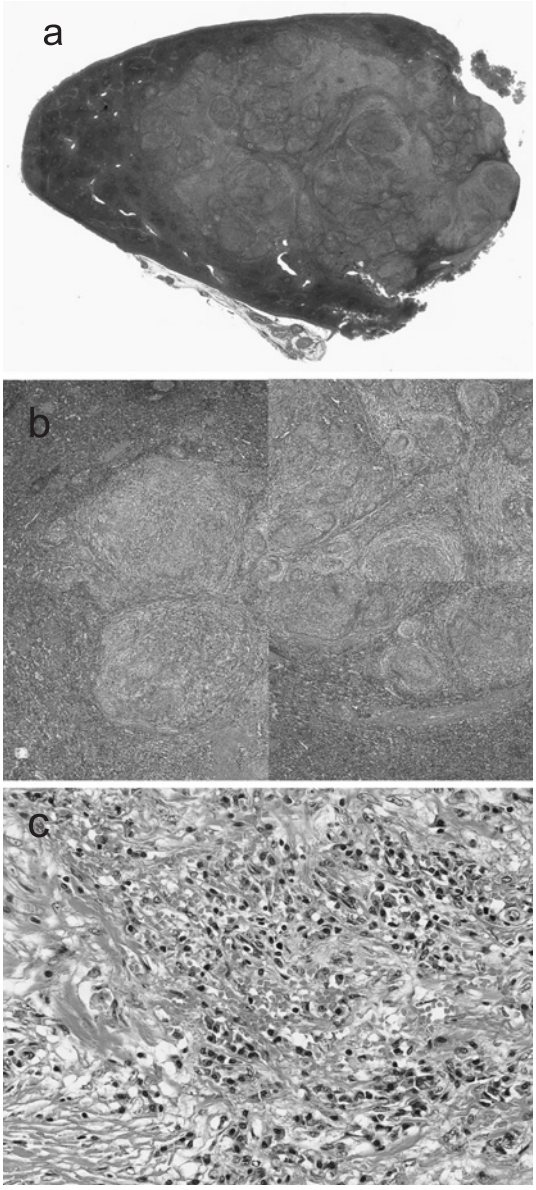

髄の脾索性毛細血管が増殖していた（**Fig. 7**）．病理組織学的における形態学的特徴と免疫組織化学的検査所見より splenic cord capillary heman-

Fig. 6　Fibrin deposits were abundant, especially at the periphery of the lobules (×4, Phosphotungstic acid-hematoxylin (PTAH) staining).

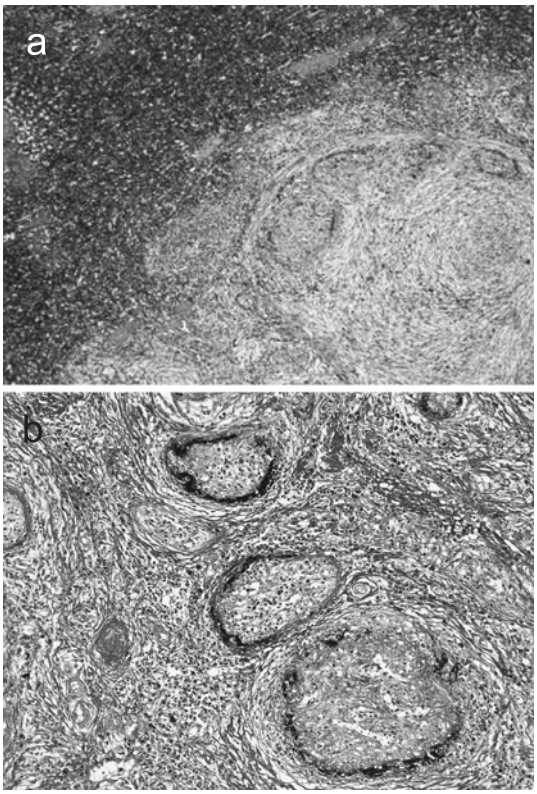

Fig. 7　Immunohistochemistry revealed that each lobule was CD34 positive (a, ×4), but CD8 negative (b, ×4) and factor VIII-antigen negative (c, ×4).

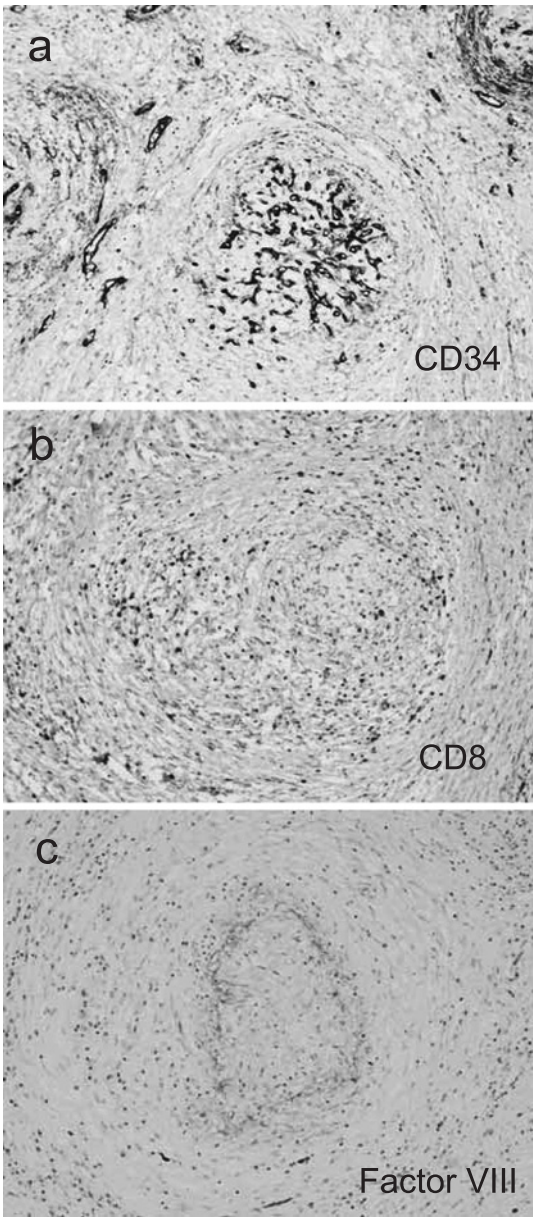

gioma と診断した.

考　察

Splenic cord capillary hemangioma は今日において脾過誤腫に包括されて述べられていることが多い[1)~3)]. 脾臓原発の過誤腫はまれな疾患で, 剖検例では 0.024% から 0.13% とされている[4)5)]. 脾過誤腫に特有な症状・徴候はなく, 他疾患の検査の際に偶然発見されることが多い. 有症状としては腹痛, 腫瘤などによる圧迫症状などが多く, まれに貧血や血小板減少など脾機能亢進による症状・徴候[6)]や自然破裂に由来する機会としての治療から診断に至ったとの報告もある[7)8)]. 1983 年から 2009 年の期間で医学中央雑誌を用いて「脾臓」,「過誤腫」を索引用語として検索したところ, 本邦における脾過誤腫の文献的報告例数は, 現在までに 90 例であった. しかし, 免疫組織化学的検査などの詳細な検討を行った報告はなく, cord capillary hemangioma に関する記述も見られない. 脾過誤腫は Berge[9)]による 1965 年に発表された病理組織学的分類により論じられることが多い. その分類では増殖する主な組織成分により, 主に脾洞

Table 1 A proposed classification of splenic hamartoma by Krishnan et al[19]

Classical hamartoma	Obvious CD8+ sinuses, disorganized (cord) stroma
Cord capillary hemangioma	Predominant cord capillaries, disorganized stroma, fibrous
Myoid hamartoma (myoid angioendothelioma)	Predominant myoid cells, cord capillaries
Histiocyte-rich hamartoma	Predominant histiocytes, cord capillaries

が増殖する赤脾髄型，リンパ濾胞が増殖する白脾髄型，両者の混合型，線維型に分類されている．脾過誤腫内の脾洞組織の有無や線維成分の量的差異により脾過誤腫は多彩な画像所見を呈するといわれている．過誤腫に関するカラードップラー法を含む超音波検査，CT および MRI において一定の傾向，特徴的な所見を論ずることは困難であるとされている[10)~12)]．安藤ら[13)]は Berge[9)]のいう病理組織型と画像診断所見との相関性に関して検討したが，組織型による特徴的な差はなかったとしている．他報告例の大部分において術前診断が困難で，診断と治療を兼ねた手術を施行しているのがほぼ 100% であるというのが現状である．

脾臓腫瘍に対する手術は悪性腫瘍も視野に入れた術式を選択すべきである．腹腔鏡下脾臓摘出術を施行する場合，腫瘍播種の懸念や術後病理学的検査の重要性の観点から，術中の愛護的操作や小切開創から安全に脾臓摘出を可能にするための工夫が必要である[14)~16)]．

1951 年から 2009 年までの期間で「cord capillary hemangioma」,「spleen」を索引用語として PubMed で検索したところ文献的報告は 1 例のみであった[17)]. 1983 年から 2009 年の期間で医学中央雑誌を用いて「脾臓」,「脾索毛細血管腫」，また「脾臓」,「cord capillary hemangioma」を索引用語として検索したところ，本邦においての文献的報告例はなかった．

正常脾臓は組織学的に被膜・脾柱系と脾髄とに大きく分けられる．脾髄は肉眼的，組織学的特徴から白脾髄と赤脾髄とに区別される．白脾髄は主にリンパ組織から構成され，赤脾髄は静脈性血管腔である脾洞とその間隙を埋める細網組織である脾索からなる．赤脾髄内の脾索には，CD31，CD34 陽性の小動脈性血管内皮がある．一方，静脈性血管の特徴を有する脾洞の内皮細胞（littoral cell）は通常の血管内皮のマーカーである FactorVIII や CD31 が陽性で，とくに CD8 陽性であることが特徴的である．しかし，動脈性血管内皮と異なり CD 34 は陰性である．また，脾索には CD68 陽性のマクロファージを多数認めるが，脾洞では CD68 陽性細胞数は個体間でまちまちである．脾洞はそのような血管内皮細胞と貪食細胞を混在させているとされる．自験例では，組織学的な形態学的特徴と免疫組織化学的に CD34 陽性，CD8 陰性，FactorVIII 陰性であることより splenic cord capillary hemangioma と診断した．

Splenic cord capillary hemangioma は以下の特徴を有する疾患として定義されている[1)~3)18)~20)]. 赤脾髄の脾索性毛細血管が結節状に増殖し，肉眼的には被膜を有さず比較的境界明瞭な結節を認める．病理組織学的な形態学的特徴として，線維束で分離された小葉構造を主体とし，とくに小葉辺縁には豊富なフィブリン沈着を認め，形質細胞浸潤や鉄の沈着もみられる．免疫組織化学的特徴として CD34 陽性，CD8 陰性，FactorVIII 陰性である脾索性毛細血管の増生が強く，従来の過誤腫に発現する CD8 陽性の髄洞構造はほとんど存在しない．

しかし，現段階において splenic cord capillary hemangioma の病理学的分類の位置づけはあいまいである．外科病理学［第 4 版］[1)]，AFIP［4th Series］[2)]では，過誤腫の項に記載され，Surgical Pathology［9th ed］[3)]では，multinodular hemangioma の項に記載されるなど分類が定まっていない．近年，脾過誤腫に関する病理組織学的分類に対しての新たなる提唱が散見されている[18)~20)]．Krishnan ら[19)]は，これまでの通常型の過誤腫を classical hamartoma とし過誤腫の多彩性を認め，cord capillary hemangioma を過誤腫の variant と位置づける考えを提唱している（**Table 1**）．Martel ら[20)]は 25 例の良性脾腫瘍について検討し，肉眼的，免疫組織化学的また電子顕微鏡による超微形態学的な

特徴からsplenic cord capillary hemangiomaをsclerosing angiomatoid nodular transformation (SANT)と名付けるのが妥当であろうと提唱している.

現段階において脾臓腫瘍に遭遇した際に悪性腫瘍を否定することは非常に困難であり，診断的治療として腹腔鏡下脾臓摘出術の行われる機会が多い．病理組織学的分類が明確化されることによって術前診断がより精度を増し，手術をせずに経過観察可能な症例が増加することが期待される.

文　献

1) 向井　清，真鍋俊明，深山正久：外科病理学［第4版］．文光堂，東京，2006，p1350―1358
2) Chan JKC：Tumors of the lymph nodes and spleen. Atlas of tumor pathology 4th series. Armed Forces Institute of Pathology（AFIP），Washington DC, 2006, p492―507
3) Rosai J：Rosai and Ackerman's surgical pathology. Ninth edition. Mosby, Edinburgh, 2004, p2035
4) Lam KY, Yip KH, Peh WC：Splenic vascular lesions：unusual features and a review of the literature. Aust N Z J Surg **69**：422―425, 1999
5) Silverman ML, LiVolsi VA：Splenic hamartoma. Am J Clin Pathol **70**：224―229, 1978
6) 乳原善文，守永真一，山口　潜ほか：プレドニゾロンの投与，さらに腫瘤摘出により血小板の正常化を見た血小板減少を伴った脾過誤腫の1例. 臨血　**29**：1083―1087, 1988
7) Morgenstein L, McCafferty L, Rosenberg J et al：Hamartoma of the spleen. Arch Surg **119**：1291―1293, 1984
8) Ferguson ER, Sardi A, Beckman EN et al：Spontaneous rupture of splenic hamartoma. J La State Med Soc **145**：48―52, 1993
9) Berge TM：Splenoma. Acta Pathol Microbiol Scand **63**：333―339, 1965
10) 香田　渉，蒲田敏文，南麻紀子ほか：脾の非腫瘍性腫瘤・良性腫瘍の鑑別診断．画像診断　**26**：874―884, 2006
11) Abbot RM, Levy AD, Aguilera NS et al：Primary vascular neoplasms of the spleen：radiologic-pathologic correlation. Radiographics **24**：1137―1163, 2004
12) Yu RS, Zhang SZ, Hua JM：Imaging findings of splenic hamartoma. World J Gastroenterol **10**：2613―2615, 2004
13) 安藤拓也，榊原堅式，辻　秀樹ほか：脾過誤腫の1例．日消外会誌　**34**：619―623, 2001
14) Tatekawa Y, Kanehiro H, Nakajima Y：Laparoscopic extirpation of splenic hamartoma. Pediatr Surg Int **23**：911―914, 2007
15) Trells N, Gagner M, Pomp A et al：Laparoscopic splenectomy for massive splenomegaly：technical aspects of initial ligation of splenic artery and extraction without hand-assisted technique. J Laparoendosc Adv Surg Tech A **18**：391―395, 2008
16) Telem D, Chin EH, Colon M et al：Minimally invasive surgery for splenic malignancies. Minerva Chir **63**：529―540, 2008
17) Kato M, Lubitz C, Finley D et al：Splenic cord capillary hemangioma and anemia：resolution after splenectomy. Am J Hematol **81**：538―542, 2006
18) Kaw YT, Duwaji MS, Knisley RE et al：Hemangioendothelioma of the spleen. Arch Pathol Lab Med **116**：1079―1082, 1992
19) Krishnan J, Frizzera G：Two splenic lesions in need of clarification. Semin Diagn Pathol **20**：94―104, 2003
20) Martel M, Cheuk W, Lombardi L et al：Sclerosing angiomatoid nodular transformation（SANT）：report of 25 cases of a distinctive benign splenic lesion. Am J Surg Pathol **28**：1268―1279, 2004

A Case of Splenic Cord Capillary Hemangioma

Shigeki Miyamoto, Kenzo Takasugi, Fumitake Hata[1], Shinichiro Ikeda[1],
Keita Saito[2], Tatsuya Ito[2], Koichi Hirata[2] and Yoshitake Takagi[3]
Tomakomai Clinic of Gastroenterology and Surgery
Department of Surgery, Doto Hospital[1]
First Department of Surgery, Sapporo Medical University[2]
Glab Pathology Center Co., Ltd[3]

We report a very rare case of splenic hamartoma. A 35-year-old woman with a 38℃ fever, myalgia, and arthralgia since September 2007 was seen in October 2007, at which time she underwent computed tomography (CT) to clarify slight liver-function abnormalities. She was found to have a 3cm splenic tumor, but detailed systemic postadmission examinations indicated no malignancy of other organs. We conducted laparoscopic splenectomy in November for a suspected primary splenic tumor. The operation took 80 minutes and blood loss was 20 mL. To minimize the spleen removal incision, we placed the spleen in an Endo CatchII™, where it was divided into three segments prior to extraction. The excised specimen showed relatively well-demarcated, uncovered 3×2.5cm nodular lesions that were found in histopathological examination to be proliferated splenic cord capillaries in the red pulp. Immunostaining was positive for CD34 and negative for CD8 and factor VIII. Morphology and immunophenotypic studies yielded a diagnosis of splenic cord capillary hemangioma classified as splenic hamartoma.

Key words：spleen, cord capillary hemangioma

〔Jpn J Gastroenterol Surg 42：1819—1825, 2009〕

Reprint requests：Shigeki Miyamoto Tomakomai Clinic of Gastroenterology and Surgery
3-5 Hokuei-cho, Tomakomai, 059-1304 JAPAN

Accepted：May 27, 2009

©2009 The Japanese Society of Gastroenterological Surgery Journal Web Site：http://www.jsgs.or.jp/journal/