日消外会誌　42（12）：1826～1830，2009年

症例報告

原発性空腸未分化癌の１例

一宮市立市民病院外科

平光　高久　　橋本　昌司　　中西　賢一
大西　英二　　大屋　久晴　　西　　鉄生
間瀬　隆弘　　永田　二郎　　川崎　晋吾

原発性小腸腫瘍は胃癌や大腸癌に比べ極めて少なく，未分化癌の報告はほとんど認められない．症例は88歳の男性で，発熱，腹部全体の痛みを認めた．血液生化学検査にて炎症所見を認めた．腹部造影CTにて回盲部辺りに小腸壁肥厚を伴う腫瘤性病変を認め，腹水の貯留を認めたがfree airは認めなかった．小腸腫瘍に伴う腹膜炎の診断にて緊急手術となった．開腹すると，濁った腹水を認め，Treitz靭帯から20cmの空腸に腫瘍を認め，Bauhin弁から10cmの回腸に浸潤していた．明らかな穿孔部位は特定できなかった．主病巣と考えられた空腸と一塊となった回腸をそれぞれ切除した．病理組織学的には未分化細胞を認め，免疫染色検査ではCAM 5.2，p63陽性で小腸原発未分化癌と診断した．軽快して退院となったが約3か月後，多発性脳転移にて死亡した．原発性小腸未分化癌はまれであり，自験例を含む本邦論文報告14例の検討を行った．

はじめに

原発性小腸癌の頻度は極めて低く，なかでも未分化癌は，さらにまれな疾患である[1]．我々は原発性空腸未分化癌の１例を経験したので若干の文献的考察を加えて報告する．

症　　例

患者：88歳，男性

主訴：発熱，腹部全体の痛み

既往歴：特記すべきことなし．

家族歴：特記すべきことなし．

現病歴：平成17年11月中旬，上記を主訴にて当院救急外来受診．

入院時現症：苦悶様表情あり．腹部全体に圧痛，反跳痛，筋性防御あり．

入院時検査成績：WBC 12,000/μl, CRP 6.06mg/dlと炎症所見を認め，さらにRBC 376×10^4，Hb 8.9g/dlと貧血を認めた．CEA 27.4ng/ml（5以下）と上昇を認めた．

腹部造影CT：回盲部辺りに小腸壁肥厚を伴う腫瘤性病変を認めた（**Fig. 1**）．さらに，腹水の貯留を認めたがfree airは認められなかった．以上より，小腸腫瘍に伴う腹膜炎の診断にて平成17年11月中旬，緊急手術を施行した．

手術所見：開腹すると濁った腹水，小腸間膜内，大動脈周囲のリンパ節腫大を認めた．さらに，Treitz靭帯から20cmの空腸に腫瘍を認め，Bauhin弁から10cmの回腸に浸潤していた．明らかな穿孔部位は特定できなかった．主病巣と考えられた空腸腫瘍部分と一塊となった回腸をそれぞれ切除し，それぞれ端々吻合した．

摘出標本所見：空腸に14cmにわたる全周性腫瘍を認め，腫瘍部の腸壁はその口側空腸と回腸間膜と癒着を認めた（**Fig. 2**）．小腸壁自体が，腫瘍によりもろくなっていた．肉眼的にリンパ節転移を認めた．

病理組織学的検査所見：空腸粘膜下組織を主体として粘膜側，漿膜側まで核小体の目立つ大型核に豊富な胞体をもつ非常に未分化な腫瘍細胞が，高度な脈管侵襲を伴って充実性に増殖していた

＜2009年4月22日受理＞別刷請求先：平光　高久
〒491-8558　一宮市文京2―2―22　一宮市立市民病院外科

Fig. 1 Enhanced CT showing a wall thicking and a tumor of jejumun.

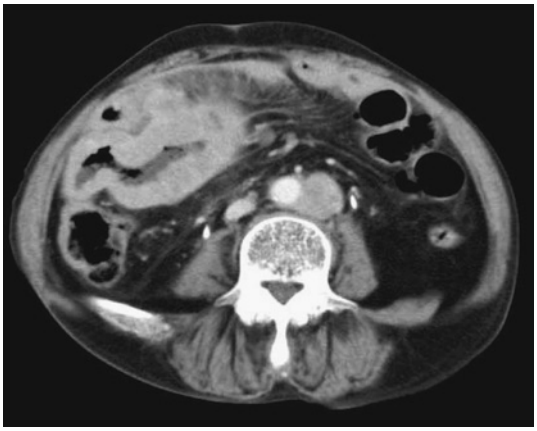

Fig. 2 Resected specimen opened to show a tumor of jejumun.

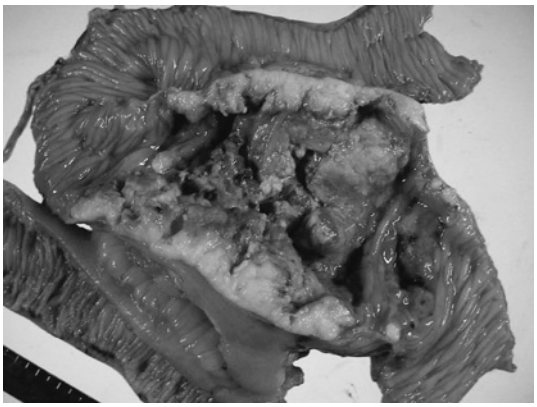

(**Fig. 3a, b**). 免疫組織学的検査では，CAM 5.2, p63 が陽性であり，CK7，CK20，CD3，CD79a, CD34，*c-kit*，calretinin，HMB45 が陰性であった (**Fig. 3c**). 腸間膜のリンパ節に転移を認めた．回腸との癒着は炎症性であり直接浸潤を認めなかった．以上から，大腸癌取扱い規約に準じると type 5, se, ly3, v2, n2(12/15), P0：Stage IIIb であった．さらに，腫瘍により小腸壁自体がもろくなっており，小腸壁に微小な穿孔があったと考えられたが，病理組織学的には穿孔部位を特定できなかった．

術後経過：術後経過良好にて第 31 病日退院となった．術後 3 か月目に多発性脳転移にて死亡した．

Fig. 3 a, b：Histological examination showed anaplastic cells within the submucosal lesion of jejumun. 3a (HE×20), b (HE×400) c：Immunohistochemical examination showed the lesion to be positive for CAM5.2. (CAM5.2×400)

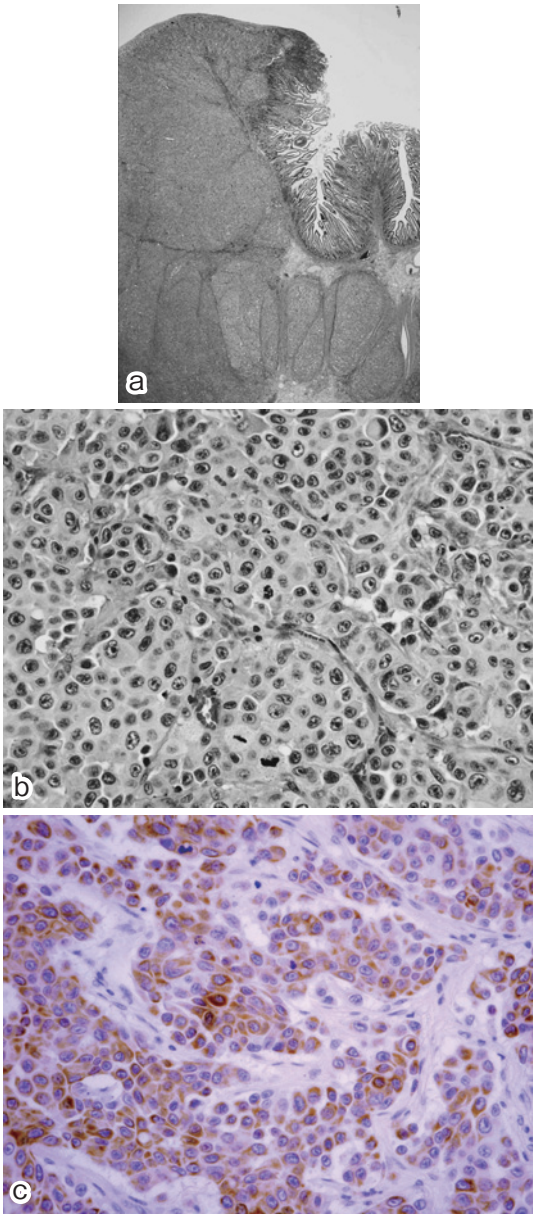

考　察

原発性小腸癌の頻度は極めて低く全消化管の

Table 1　Reported cases of primary anaplastic carcinoma of the jejunum in Japan

	Author	Year	Case	Complaint	Location	Prognosis
1	Ikeda[3]	1974	62/F	abdominal pain	5cm from B	alive 10M
2	Nakagami[4]	1977	73/F	abdominal pain, vomiting	30cm from B	died 5M
3	Ogoshi[5]	1986	68/F	abdominal pain	5cm from T	unknown
4	Matsuo[6]	1987	64/M	abdominal mass	10cm from B	died 5M
5	Sasaki[7]	1988	37/M	abdominal pain, anemia	jejunum	died 9M
6	Ikeguchi[2]	1993	63/M	abdominal pain, vomiting	150cm from B	alive 36M
7	Mikami[8]	1994	70/M	constipation	80cm from T	died 14M
8	Amano[9]	1998	81/M	abdominal pain, vomiting	3cm from T	died 26D
9	Yagi[10]	1999	73/F	abdominal pain, vomiting	50cm from B	alive 5M
10	Nakamura[1]	2000	73/F	abdominal distension, vomiting	100cm from T	died 5M
11	Kadoya[11]	2003	57/M	abdominal distension, malaise	90cm from T	died 55D
12	Usuda[12]	2007	84/M	fever	130cm from T	died 45D
13	Shiraishi[13]	2007	48/M	abdominal pain, poor appetite, weight loss	15, 55cm from T	alive 8M

T：Treitz　B：Bauhin

0.2% といわれている[1]．さらに，池口ら[2]によると小腸癌のうち腺癌が 87.5% と多く，未分化癌は 6.3% と極めてまれな疾患であり，本邦報告例は自験例を含めて 14 例の報告を認めるのみであった（**Table 1**）[1)~13)]．文献検索は，医学中央雑誌で「小腸癌」,「未分化癌」をキーワードに 1983 年以降 2008 年まで検索し（会議録を除く），さらにその文献から検索を加えた．また，小腸悪性腫瘍全体の臨床症状としては，腹痛（42.4%），嘔吐（20.2%），出血（17.7%），腫瘤触知（16.1%），イレウス（17.9%），貧血（12.2%），腹部膨満感（10.0%）などがあげられている[14]．しかし，小腸癌に特有な症状はなく，多くは早期診断が極めて困難であるため，病変が進行した時点で発見されることが多い．診断法として，経口あるいは注腸造影検査，小腸内視鏡検査，超音波診断，CT，MRI，血管造影検査などがあげられる．経口あるいは注腸造影検査で，術前に癌と診断された例は空腸癌で 23.1%，回腸癌では 6.2% に過ぎない[15]．小腸内視鏡検査でも，術前に内視鏡下生検にて確定診断がついた症例は空腸癌 28.3%，回腸癌 5.7% であったと報告されており[16]診断は困難である．また，超音波診断，CT，MRI にて腫瘍の存在診断を行い，血管造影検査により栄養血管を同定することにより原発部位を確定することも必要と考えられる．空腸癌の好発部位は 70～77% が Treitz 靭帯から 50cm 以内であり，回腸癌の 68～76% が Bauhin 弁から 50cm 以内であったと報告されている[14)15)]．本症例も Treitz 靭帯から 20cm の空腸に腫瘍を認めた．小腸癌の治療方法としては十分なリンパ節郭清と原発巣を含めた広範囲な小腸切除が必要であるとされている[17)18)]．しかし，自験例のように発見が遅れ根治手術が不可能であることも多い．術後の補助療法に関しては確立されたものがなく，施行したものに関しても，生存率に差は認められないとの報告もある[19]．その一方で，Ono ら[20]によると 1999 年 1 月から 2007 年 2 月までの小腸腺癌に対する chemotherapy を retrospective に検討したところ，cisplatin と irinotecan の併用療法を first line として行ったところ overall survival が 17.3 か月であったとの報告もあり，小腸未分化癌に対する確立した治療法がない現時点では選択肢としてあげられるべきである．しかし，予後は不良で Pridgen ら[21]によると 3 年生存率は 34.0%，5 年生存率は 23.9%，10 年生存率は 12.5% と報告されている．

自験例を含む本邦における小腸未分化癌14例について検討すると，男性は9例（64.3%），女性が5例（35.7%）とやや男性に多く認めたれた．発見された契機としては腹痛が9例，嘔吐が5例，腹部膨満感が2例であり，腫瘍が進行してイレウス症状で発見されていることを考えると，早期の発見は困難と考えられた．発生部位は空腸が10例，回腸が4例であり，空腸に多い傾向にあった．また，予後に関して術後1年以内で8例が死亡しており，不良であると考えられた．

文　献

1）中村隆俊，大谷剛正，国場幸均ほか：多発性小腸転移を伴い，神経内分泌細胞分化を認めた原発性小腸未分化癌の1例．日臨外会誌　**61**：3271―3275, 2000
2）池口正英，西土井英昭，工藤浩史ほか：回腸未分化癌の1例―本邦報告95例の原発性空腸，回腸癌の検討―．日臨外医会誌　**54**：450―454, 1993
3）池田禎仁，松村茂次郎，砂川恵伸ほか：原発性小腸癌の2例．広島医　**27**：358―362, 1974
4）中神一人，北島正是，田近徹也ほか：空腸ならびに回腸の悪性腫瘍11例の検討. 外科　**39**：353―357, 1977
5）小越和栄，丹羽正之，斉藤征史ほか：消化管のX線像XI．原発性小腸癌．綜合臨　**35**：893―897, 1986
6）松尾健治，福田一正，土山秀夫ほか：回腸にみられた未分化癌の1例．癌の臨　**33**：434―437, 1987
7）佐々木正寿，花立史香，山村浩然ほか：貧血を主訴とした小腸未分化癌の1例. 日消外会誌　**21**：2435―2438, 1988
8）三上公治，朔　元則，檜原　淳ほか：空腸未分化癌の1例．外科診療　**36**：1159―1163, 1994
9）天野尋暢，黒田義則，倉西文仁ほか：原発性小腸癌の2例．広島医　**51**：739―742, 1998
10）八木秀介，渋谷和彦，川井尚臣ほか：嘔吐にて発症した原発性小腸癌の1例. 高松病誌　**15**：85―89, 1999
11）角谷昌俊，鈴木康弘，狭間一明ほか：小腸原発未分化癌の1例．日消外会誌　**36**：1615―1620, 2003
12）臼田昌広，中野達也，平野拓司ほか：不明熱で発症した小腸未分化癌の1例．日臨外会誌　**68**：2543―2547, 2007
13）白石良介，吉川　敦，隅　健次ほか：原発性小腸未分化癌の1例．内科　**100**：790―794, 2007
14）八尾恒良，日吉雄一，田中啓二ほか：最近10年間（1970～1979）の本邦報告例の集計からみた空・回腸腫瘍．胃と腸　**16**：935―941, 1981
15）野本信之助，菅家　透，小林武夫ほか：原発性空回腸癌―自験例3例の報告と本邦集計200例の統計的考察―．癌の臨　**25**：53―58, 1979
16）森山重治，木下尚弘，宇高徹総ほか：原発性小腸癌の1例と本邦129例の臨床病理学的検討. 外科　**55**：212―216, 1993
17）高見元敞，木村正治，花田正人ほか：小腸腫瘍の臨床症状と発見へのアプローチ（自験24例の分析と文献的考察）．胃と腸　**16**：959―969, 1981
18）Bridge MF, Perzin KH：Primary adenocarcinoma of the jejunum andileum（Aclinicopathologic study）. Cancer **36**：1876―1887, 1975
19）松下昌裕，蜂須賀喜多男，山口晃弘ほか：原発性小腸悪性腫瘍の治療成績．日外会誌　**88**：832―838, 1986
20）Ono M, Shirao K, Morizane C et al：Combination chemotherapy with cisplatin and irinotecan in patients with adenocarcinoma of small intestine. Gastric Cancer **11**：201―205, 2008
21）Pridgen JE, Mayo CW, Dockerty MB：Carcinoma of the jejunum and ileum exclusive of carcinoid tumors. Surg Gynecol Obstet **90**：513―524, 1950

A Case of Primary Anaplastic Carcinoma of the Jejunum

Takahisa Hiramitsu, Shyoji Hashimoto, Kenichi Nakanishi,
Eiji Ohnishi, Hisaharu Ohya, Tetsuo Nishi,
Takahiro Mase, Jiro Nagata and Shingo Kawasaki
Department of Surgery, Ichinomiya Municipal Hospital

We report a case of undifferentiated cancer of the jejunum. An 88-year-old man with high fever and abdominal pain and found in blood tests to have an inflammation was further found in enhanced abdominal computed tomography (CT) to have a small intestinal tumor with a thickened wall and containing peritoneal fluid. Peritonitis necessitated emergency surgery, showing an intestinal tumor 20cm from the Treitz ligament on the anal side and adhering to the small intestine 10cm from the oral side of the Bauhin valve. Turbid peritoneal fluid was found, but no intestinal perforation. The small intestine was resected extensively. Histologically, the tumor was anaplastic carcinoma. Immunohistochemical examination showed the lesion to be positive for CAM 5.2 and p63. The patient recovered enough to be discharged, but he died of multiple brain metastases 3 months postoperatively. Anaplastic carcinoma of the jejunum is rare, with only 14 cases of anaplastic carcinoma of the small intestine reported in the Japanese literature.

Key words：anaplastic carcinoma, small intestinal carcinoma

〔Jpn J Gastroenterol Surg 42：1826—1830, 2009〕

Reprint requests：Takahisa Hiramitsu　Department of Surgery, Ichinomiya Municipal Hospital
2-2-22 Bunkyo, Ichinomiya, 491-8558 JAPAN

Accepted：April 22, 2009

©2009 The Japanese Society of Gastroenterological Surgery　Journal Web Site：http://www.jsgs.or.jp/journal/