日消外会誌　43（1）：27～32，2010年

症例報告

根治的化学放射線療法後の頸部食道癌再発に対してPhotodynamic therapyと頸部リンパ節郭清を施行した1例

静岡県立静岡がんセンター食道外科，同　内視鏡科[1]，同　胃外科[2]
川崎　誠一　　佐藤　　弘　　坪佐　恭宏
小野　裕之[1]　寺島　雅典[2]

症例は72歳の女性で，2005年6月頸部食道癌，cT2N0M0，stage IIAと診断され，根治的化学放射線療法（chemoradiotherapy；以下，CRT）を施行された．完全奏功状態（complete response；以下，CR）を維持していたが，約10か月後に再発した．上部消化管内視鏡検査で頸部食道に原発巣の再燃を認め，さらにCTで右頸部リンパ節転移を診断した．Endoscopic mucosal resection（以下，EMR）とphotodynamic therapy（以下，PDT）で食道病変の局所治療を行い，47日後に右頸部リンパ節郭清を行った．術後2日目に頸部食道穿孔を認め，保存的加療行うも改善なく，大胸筋皮弁による瘻孔閉鎖術を行い閉鎖した．本邦では頸部食道癌再発に対してPDTと頸部郭清を施行し，食道が穿孔したとする報告はなく，文献的考察を加え報告する．

はじめに

近年の内視鏡技術の向上により，根治的化学放射線療法後のサルベージ治療においても，endoscopic mucosal resection（以下，EMR）やphotodynamic therapy（以下，PDT）などの有用性が報告されるようになってきた[1)~3)]．今回，我々は頸部食道癌再発治療に，PDTと頸部リンパ節郭清を施行した症例を経験したので，文献的考察を加えて報告する．

症　例

患者：72歳，女性

主訴：特になし

既往歴：2005年6月，他院で頸部食道癌，cT2N0M0，stage IIAと診断され，JCOG9906に準じ，根治的chemoradiotherapy（以下，CRT）を行った．CDDP 40mg/m2（Day 1，8），5FU 400 mg/m2（Day 1～5，8～12），放射線照射野は両側頸部から気管分岐部までで2Gy/日，合計30Gy，これを2コース施行した．

現病歴：根治的CRT後，complete responseを継続していたが，2006年7月局所再発と頸部リンパ節再発と診断され，当院を紹介受診した．

現症：特記事項なし．

血液検査所見：特記すべきことなし．

上部消化管内視鏡検査：Ce領域右後壁に1cm弱の陥凹性病変を認め，生検で扁平上皮癌と診断された（**Fig. 1**）．

超音波内視鏡検査：上記指摘病変において，第2層を主体とする壁肥厚を認めるが，第3層は保たれていた．

造影CT：右101番リンパ節が造影効果を伴って腫大している所見を認めた（**Fig. 2**）．

Positron emission tomography：食道原発巣に一致した部位と右101番リンパ節に集積を認めた．その他に甲状腺にも集積を認めた．

以上から，根治的CRT後の食道癌局所再発と右101番リンパ節転移と診断し，サルベージ手術であるリンパ節郭清を伴う咽頭喉頭食道摘出術を推奨した．しかし，失声を回避したいとの患者の強い希望で，内視鏡的な局所治療後に頸部郭清を行い，喉頭とともに食道を温存する方法を選択した．治療前は深達度MPの進行癌で根治的CRTを施行されたということと，再発後の内視鏡深達

＜2009年5月27日受理＞別刷請求先：川崎　誠一
〒411-8777　駿東郡長泉町下長窪1007　静岡県立静岡がんセンター食道外科

Fig. 1　Gastrointestinal endoscopic examination showed a Type 0-IIc lesion at the cervical esophagus as locorerional failure after definitive chemoradiotherapy.

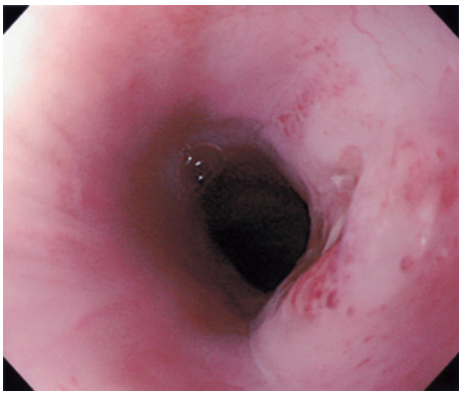

Fig. 2　CT scan showed lymph node of periesophageal resion with contrast enhancement.

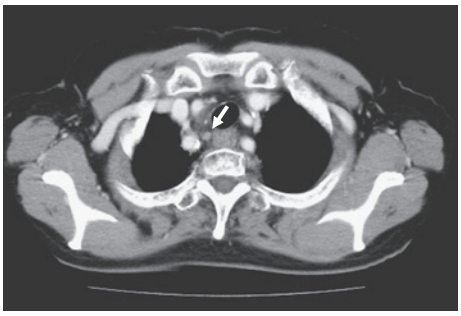

度診断で M でなく SM という診断であったため，より深部への深達効果を目的として EMR と PDT を 1 期的に行った．

フォトフリン 85mg 静脈注射後，EMR による一括切除と PDT 50J/cm2 を連日 2 日間，合計 350J 施行した．

病理組織学的検査所見：扁平上皮癌，sm，v1，ly1，LM（−），VM（−）であった．

内視鏡的治療後に狭窄を来し，適宜ブジーを施行，最終 PDT から 47 日目に，右側頸部郭清を施行した．

手術所見：残存している可能性があるフォトフリンの影響を考慮し，術中は無影灯の光量を極力抑えて行った．まず，甲状腺腫瘍に対し，甲状腺右葉切除を行った後，右側頸部郭清を施行した．

Fig. 3　Gastrointestinal endoscopic examination showed esophageal fistula and gauze inserted from body surface.

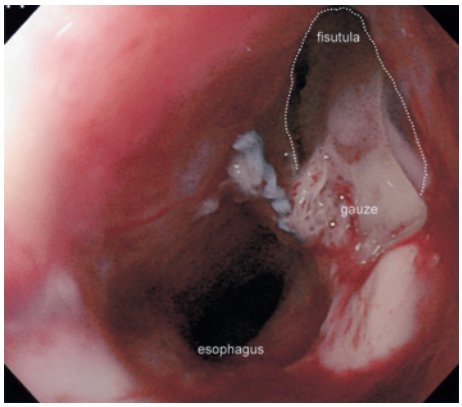

組織は高度な線維化を来していた．反回神経を同定し右 101 番リンパ節を郭清した．この後，右 104 番リンパ節を郭清した．術中明らかな食道損傷の所見は認めなかった．

病理組織学的検査所見：摘出した右 101 番リンパ節 1 個に変成した細胞を認めるが，viable な腫瘍細胞を認めなかった．摘出した右 104 番リンパ節 7 個ともに腫瘍細胞を認めなかった．摘出した甲状腺は濾胞腺腫であった．

術後経過：右側頸部郭清術後 2 日目にドレーンから混濁液を認め，食道穿孔と診断した．

術後 14 日目に上部消化管内視鏡検査（**Fig. 3**）を行い，内視鏡治療部位に一致して 15mm 大の深い潰瘍を認めた．明らかな局所再発所見は認めなかった．難治性瘻孔で，保存的治療では治癒困難と考え，右側頸部郭清術後 21 日目に大胸筋皮弁による瘻孔閉鎖術（**Fig. 4**）を施行した．補助化学療法は希望されず，約 2 か月後に瘻孔は治癒閉鎖し，退院となった．しかし，退院時の CT で右 101 番，右 106rec リンパ節の腫大と肺転移を認め，再発と診断した．この後も化学療法を希望されず，外来経過観察としていたが，初回術後 10 か月で癌死した．皮弁術後の経過においては，狭窄症状のため定期的ブジーを必要とした．転居のため当院外来経過観察は死亡 3 か月前の時点であったが，この時点まで失声は回避され，必要な経口摂取は保たれていた．

Fig. 4 Intraoperative findings：Large Arrow demonstrates pectoralis major myocutaneous flap.

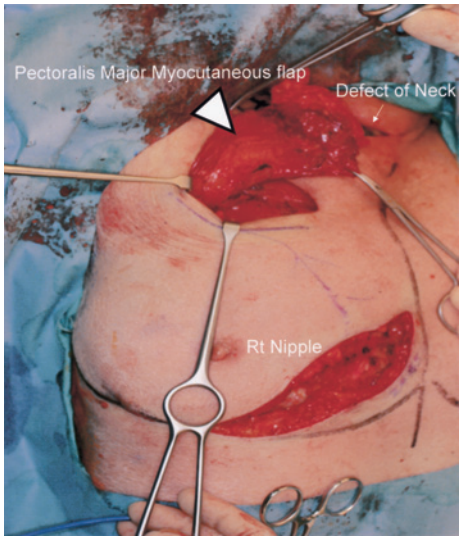

考　察

昨今，食道癌における根治的CRT後の再発に対して，サルベージ手術を推奨する報告が出てきた．縫合不全などの合併症は多いが，治癒切除症例では，長期生存が期待できる[4)5)]．しかし，食道癌の中でも頸部食道癌は罹患数が少なく，再発治療に一定のコンセンサスはない．頸部食道癌における根治的CRT後のサルベージ手術としては，咽頭喉頭食道摘出術が考えられるが，今後症例を蓄積して適応を吟味していく必要がある．本症例では，失声を確実に回避したいとの強い患者希望で，内視鏡的治療後に頸部郭清を併用して，喉頭・食道を温存し，根治を目指す方針とした．

本症例におけるポイントは，大きく二つ挙げられる．郭清範囲内の再発を来したことと食道穿孔を来したことである．

1983年から2008年までの間で「食道癌」「サルベージ」「リンパ節郭清」のキーワードで会議録を除いて検索し，同様に関連文献をMEDLINEで検索すると，根治的CRT後のリンパ節再発に対するサルベージ治療としてリンパ節郭清を施行したとする報告は3編のみである[6)~8)]．本症例のように照射範囲内のリンパ節再発に対するサルベージ手術としてのリンパ節郭清に関して，Dokiら[7)]は長期生存が得られた症例報告をしている．本症例において，右側頸部郭清術後に郭清範囲内である右頸部リンパ節が再び腫大してきたということは，術者が術前再発と指摘されたリンパ節を術中に認識できていなかった可能性がある．照射範囲内のリンパ節再発であることに加え，近接した食道癌局所再発巣に対する内視鏡治療の影響で，食道周囲から右頸部リンパ節周囲にかけての線維性変化がかなり強く，郭清対象のリンパ節とその周囲の解剖学的把握が困難で，郭清が不確実となった可能性がある．

竹村ら[9)]は，下咽頭・頸部食道癌CRT後の遺残再発例に対してサルベージ咽頭喉頭食道摘出術と系統的リンパ節郭清を行った6例中1例に郭清範囲内のリンパ節再発を来したと報告しており，局所と所属リンパ節をen blocに摘出するサルベージ手術においてもリンパ節郭清の意義と郭清範囲には議論の余地がある．しかし，R0とすることで長期生存を可能にする唯一の治療法であり，サルベージ手術に関しては，今後症例を蓄積して有効性と安全性を吟味すべきである[4)5)]．

もう一つのポイントである食道穿孔を来した原因に関しては，頸部食道局所に複数の治療の影響が関与し，組織障害が高度になったことが原因としてあげられる．根治的CRTを行い，頸部食道が照射範囲内にあったこと，EMRで局所に潰瘍形成した直後に1期的にPDTを行ったこと，頸部リンパ節郭清を行って食道外膜側から侵襲を加えたことがそれぞれ密接に関与している．本症例における局所再発に対する治療としては複数の治療戦略があった．具体的には①EMR＋PDTの1期的併用，②PDTのみ，③EMR後必要あればPDTの追加，の3通りが考えられる．PDTの原理としては，選択的腫瘍親和性をもつ光感受性物質を正常組織には障害の少ない低出力のレーザー光で励起させることで，選択的に腫瘍を破壊する治療法で，照射面表層から3mm程度までの深達効果がある[10)11)]．PDTの主要な合併症としては，穿孔，骨髄抑制や肝障害，出血や狭窄，光線過敏症が知られている[10)12)]．

Table 1　Reported complications by endotherapy for esophageal cancer

Author	Year	No. patients	Eligible criteria	Methods (%)				No. complete local remission (%)	Complication (%)						
									Major complications				Minor complications		
				EMR only	PDT only	combined EMR and PDT	others		death	bleeding	perfor-ation	esophagotracheal fistula	stenosis	Photo-sensitivity	pneum-oniae
Buttar[13]	2001	17	Tis ～ T1 in Barrett's esophagus			16 (94)	1 (6)	16 (94)		1 (6)			5 (30)	2 (12)	
Hattori[1]	2003	16	T1, locoregional falrue after definitive chemo-radiothreapy	16 (100)				14 (87.5)	None				Not recorded		
Pacifico[14]	2003	24	Tis ～ T1 in Barrett's esophagus			24 (100)		20 (83)					2 (8)	2 (8)	
Litel[15]	2003	215	bleeding or obstructing esophageal cancer		215 (100)			—	2 (1.8)		5 (2.3)		5 (1.6)	19 (6)	4 (1.3)
Yano[2]	2005	13	T1 ～ T2, locoregional falrue after definitive chemoradiothreapy		13 (100)			8 (62%)				1 (8)	3 (24)	1 (8)	
Femke[16]	2005	28	HGD ～ T1 in Barrett's esophagus	7 (25)		19 (68)	2 (7)	26 (93%)		5 (18)			1 (4)		
Drew[17]	2008	62	HGD ～ T1 in Barrett's esophagus	18 (29)	20 (32)	22 (36)	2 (3)	58 (94%)	1 (2)	2 (3)			13 (21)	4 (6)	2 (3)

本症例はCRT前の内視鏡深達度診断がMPであったことから，MPまでの遺残の可能性を考慮して①を選択した．EMRで腫瘍表層のvolumeを減量させた直後にPDTを行えば，2期的処置でEMR後上皮の再生性変化が加わった後よりも確実な深達効果が期待できると考えた．PDTはEMRが本来対象とする粘膜病変よりも深い場所への効果を狙った治療法であり，深達効果に伴って穿孔リスクが上昇することが推測され，現時点では穿孔リスクはPDT＞EMRと考えるのが妥当と思われる．またEMRとPDTを1期的に施行すれば穿孔リスクは明らかに上昇し，穿孔リスクはEMR＋PDT 1期的併用＞PDT＞EMRの順となることがと推測され，安全性の観点からは③が最も妥当であった．結果的に，穿孔を来した原因はCRT，EMR，PDTが行われ，組織修復も十分でない食道に頸部郭清を加えたことが最大の原因である．この点をfeedbackするならば，③を選択し，まず診断的EMRを行って，病理所見を確認して追加PDTの必要性を考慮すること，内視鏡的治療後には潰瘍治癒機転を確認して頸部郭清の至適時期を決定することが重要であった．こうすることで，穿孔リスクを最小化することは可能であったと考えられる．

Hattoriら[1]の報告では，根治的CRT前のTNM診断で，T2N1以上の進行度でもCRT後にTis-1N0となった症例でサルベージEMRを行った14/16例で完全切除が得られたことから，CRTによってMP以深の原発巣が粘膜層まで浅くなる可能性は十分にあり，この点からも①よりも③が推奨されると考えられる．

本症例のように再発食道癌に対するサルベージ治療としてPDTなどの内視鏡的治療にリンパ節郭清を併用した報告は医学中央雑誌，MEDLINEともになかった．医学中央雑誌において，1983年から2008年までの間で「食道癌」「PDT」のキーワードで会議録を除いて検索すると，本邦から51件の報告があるが，いずれもPDT後に食道穿孔を来したとする報告はない．同様に，関連文献をMEDLINEで検索し，食道癌に対してPDTを含む内視鏡的治療を行った報告例をTable 1[1)2)13)～17)]にまとめた．検索しえた範囲では，Litelら[15]が進行食道癌を対象としたPDT後の食道穿孔2例を報告しているのみであった．穿孔や気管食道瘻，死亡例などの重大事象はEMRのみでは報告はなく，すべてPDTが関与していた．Retrospectiveかつ合併症報告のためバイアスは十分あるにせよ，過去の報告からみてもPDTの適応は慎重になるべきであった．食道癌術後難治性食道瘻に対して大胸筋皮弁術を行って治癒させた報告は少なく[18)～20)]，本症例のように，頸部に根治的CRTや内視鏡的治療，頸部郭清などの複数の治療が関連した難治性食道瘻に対して，大胸筋皮弁術は有用であると考えられた．

食道癌根治的CRT後の，照射範囲内リンパ節再発と局所再発に対するサルベージ手術としてのリンパ節郭清は，不確実になる可能性があること，局所再発に対してEMRやPDTなどの内視鏡治療で食道温存を試み，リンパ節郭清などの食道壁を露出するような観血的治療を行えば，食道穿孔が起こりうる．このような自験例をふまえ，CRT後の局所再発とリンパ節再発例に対して，EMRとPDTの1期的治療とリンパ節郭清の併用は現時点では推奨されないと考えられた．

文　献

1) Hattori S, Muto M, Ohtsu A et al：EMR as salvage treatment for patients with locoregional failure of definitive chemoradiotherapy for esophageal cancer. Gastrointest Endosc **58**：65―70, 2003
2) Yano T, Muto M, Minashi K et al：Photodynamic therapy as salvage treatment for local failures after definitive chemoradiotherapy for esophageal cancer. Gastrointest Endosc **62**：31―36, 2005
3) Bret T, Ram C, Joseph C et al：Photodynamic therapy for gastrointestinal disease. Gastrointest Endosc **63**：927―932, 2006
4) Nakamura T, Hayashi K, Ota M et al：Salvage esophagectomy after definitive chemotherapy and radiotherapy for advanced esophageal cancer. Am J Surg **188**：261―266, 2004
5) Tomimaru Y, Yano M, Takachi K et al：Factors affecting the prognosis of patients with esophageal cancer undergoing salvage surgery after definitive chemoradiotherapy. J Surg Oncol **93**：422―428, 2006
6) 中村　努，太田正穂，成宮孝祐：術後再発治療例，リンパ節再発（頸部・縦隔・腹部）．消外　**28**：

1781—1787, 2005
7) Doki Y, Yasuda T, Miyata H et al：Salvage lymphadenectomy of the right recurrent nerve node with tracheal involvement after definitive chemoradiation therapy for esophageal squamous cell carcinoma. Surg Today **37**：590—595, 2007
8) 川西賢秀，彭　英峰，新海政幸ほか：再発食道癌の外科治療．臨外　**60**：187—192, 2005
9) 竹村博一，林　隆一，山崎光男：化学放射線療法施行後の遺残，再発症例に対する下咽頭喉頭全摘術の治療成績．頭頸部癌　**34**：47—51, 2008
10) 中村哲也，白川勝朗，山岸秀嗣：PDT. 消内視鏡 **17**：1673—1677, 2005
11) Morton C, Brown S, Collins S et al：Guidelines for topical photodynamic therapy：report of a workshop of the British photodermatoloty group. Br J Dermatol **146**：552—567, 2002
12) 吉田一成，石井洋治：食道癌に対する PDT に伴う偶発症．消内視鏡　**15**：1353—1354, 2003
13) Buttar NS, Wang KK, Lutzke LS et al：Combined endoscopic mucosal resection and photodynamic therapy for esophageal neoplasia within Barrett's esophagus. Gastrointest Endosc **54**：682—688, 2001
14) Pacifico R, Wang K, Wong K et al：Combined endoscopic mucosal resection and photodynamic therapy versus esophagectomy for management of early adenocarcinoma in Barrett's esophagus. Clin Gastroenterol Hepatol **1**：252—257, 2003
15) Litel R, James D, Neil A：Photodynamic therapy as palliation for esophageal cancer：experience in 215 patients. Ann Thorac Surg **76**：1687—1693, 2003
16) Femke P, Mohammed A, Wilda D et al：Endoscopic treatment of high grade dysplagia and early stage cancer in Barrett's esophagus. Gastrointest Endosc **61**：506—514, 2005
17) Drew B, Jasmine L, Otto S et al：Treatment of Barrett's esophagus with early neoplasia. Gastrointest Endosc **67**：595—601, 2008
18) 平井敏弘，三好雪久，太田垣純ほか：食道再建後の吻合部縫合不全および狭窄への対策．臨外 **42**：1841—1845, 1987
19) 中村　譲，南　寛行，石川　啓ほか：食道癌術後縫合不全に対する大胸筋皮弁形成術. 手術　**47**：129—132, 1993
20) 松永和秀，安田卓司，朝村真一ほか：食道癌術後の難治性食道瘻に対する大胸筋皮弁の有用性. 日外科系連会誌　**33**：18—23, 2008

A Case of Reccurence of Cervical Esophageal Cancer after Definitive Chemoradiotherapy Underwent Photodynamic Therapy and Cervical Lymph Node Dissection

Seiichi Kawasaki, Hiroshi Sato, Yasuhiro Tsubosa,
Hiroyuki Ono[1] and Masanori Terashima[2]
Department of Esophageal Surgery, Department of Endoscopy[1] and Department of Gastric Surgery[2],
Shizuoka Cancer Center Hospital

We report a case of esophageal perforation following photodynamic therapy（PDT）and cervical lymph node dissection for recurrent cervical esophageal cancer. A 72-year-old woman diagnosed with cervical esophageal cancer（cT2N0M0, stageII）had an initial "complete cure" response after definitive chemoradiotherapy. About 10 months later, however, she was diagnosed with locoregional failure and cervical lymph node metastasis, undergoing endoscopic mucosal resection and PDT for the primary site and cervical lymph node dissection 47 days later as salvage treatment. On postoperative day（POD）2, she was diagnosed with esophageal perforation refractory to conservative therapy, necessitating pectoralis major myocutaneous flap surgery. The possibility of esophageal perforation after PDT for esophageal cancer should thus be considered even more than 1 month later.

Key words：photodynamic therapy, lymph node dissection, cervical esophageal cancer
〔Jpn J Gastroenterol Surg 43：27—32, 2010〕

Reprint requests：Seiichi Kawasaki　Department of esophageal Surgery, Shizuoka Cancer Center Hospital
1007 Shimonagakubo, Nagaizumi, Suntogun, 411-8777 JAPAN
Accepted：May 27, 2009

©2010 The Japanese Society of Gastroenterological Surgery　Journal Web Site：http：//www.jsgs.or.jp/journal/