日消外会誌　43（1）：33～37，2010年

症例報告

食道癌と喉頭癌を重複し郭清リンパ節に悪性リンパ腫を認めた１例

島根大学医学部消化器・総合外科

衣笠　章一　　西　　健　　立花　光夫　　上田　修平
下条　芳秀　　久長　恒洋　　山本　　徹　　百留　亮治
平原　典幸　　田中　恒夫

症例は64歳の男性で，貧血精査の内視鏡検査で胸部下部食道に0-IIc病変を指摘され生検にて高分化扁平上皮癌と診断された．左声帯膜様部にも白板病変を認め，高分化扁平上皮癌と診断された．食道癌の深達度は超音波内視鏡検査にてsm1，CTにて気管分岐部のリンパ節腫大を認めるも生理的な腫大と判断した．胸腔鏡補助下食道亜全摘術（D3）および腹腔鏡補助下胃管による再建術を施行した．喉頭癌（T1N0M0，Stage I）には同時にレーザー切除が施行された．術中No. 109左リンパ節が食道外膜に浸潤する所見を認めた．術後の病理組織学的診断では，食道癌は高分化扁平上皮癌pT1aN0M0，Stage 0で郭清リンパ節59個中扁平上皮癌の転移はなかったが，No. 109左と107リンパ節はCD79aとL26が陽性でdiffuse large B cell lymphomaと診断された．術後R-CHOP療法3クール，放射線照射後外来通院となった．

はじめに

重複癌の報告は高齢化と画像診断の進歩に伴い増加しているが，癌手術の郭清リンパ節に悪性リンパ腫を認めることは極めてまれである．本邦の食道癌では3例目となる症例を経験したので報告する[1)2)]．

症　　例

患者：64歳，男性

主訴：体重減少，貧血精査

既往歴：61歳，高血圧，糖尿病，アルコール性肝機能障害．

家族歴：父親，胃癌．兄弟，胃癌，喉頭癌．

現病歴：2006年7月，軽度の貧血と3か月で9kgの体重減少を認めたため近医で上部消化管内視鏡検査を受けた．食道に0-IIc様病変を指摘され精査，加療のため当科入院となった．嚥下困難や胸骨後部痛，吐逆，嗄声などは認めなかった．

入院時現症：貧血，黄疸を認めず．頸部，腋窩，鼠径をはじめとする体表に触知するリンパ節を認めず．

入院時検査所見：血液検査，生化学所見に特記すべき異常は認めなかった．SCC 0.8ng/ml，CEA 2.2ng/mlと正常範囲内であった．

上部消化管造影検査：胸部下部食道に約2cm径のバリウムをはじく顆粒像を認めた．

上部消化管内視鏡検査：切歯より37cmの右壁に1/5周程度の0-IIc病変を認めた（**Fig. 1**）．ルゴールで不染部となりトルイジンブルーで染色された．生検の結果，高分化扁平上皮癌と診断された．

超音波内視鏡検査：深達度SM1と診断された．食道壁に沿ったリンパ節は最大1cm程度で形状は扁平であり生理的な腫大と判断した．

CT：食道病変ははっきりと描出されなかった．気管分岐部から左肺門にかけてリンパ節腫大を認めるも生理的な腫大と判断された（**Fig. 2**）．遠隔転移は認めなかった．

喉頭鏡検査：左声帯膜様部に発赤を認め，生検にて高分化扁平上皮癌と診断された（**Fig. 3**）．

手術：食道癌cT1bN0M0 cStage Iおよび喉頭癌cT1N0M0 cStage Iの診断のもと胸腔鏡補助下

＜2009年5月27日受理＞別刷請求先：衣笠　章一
〒693-8501　出雲市塩冶町89―1　島根大学医学部消化器・総合外科

Fig. 1　Gastroscopy showed the type 0-IIc tumor on the right wall at the lower esophagus.

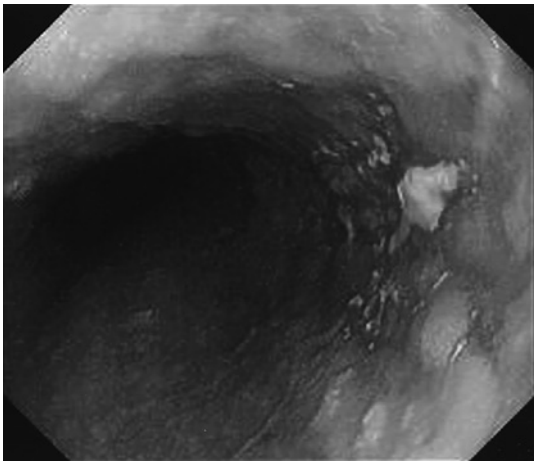

Fig. 2　a：Thoracic enhanced CT scan showed subcarinal lymph nodes with relatively flat shape (arrow). b：Left subbronchial (white arrow) and left mediastinal (black arrow) lymph nodes were swollen but small and flat shape.

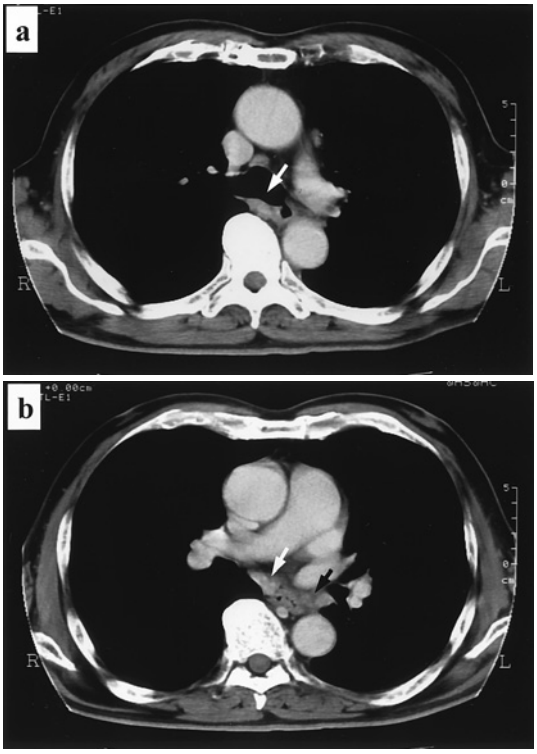

Fig. 3　Laryngoscopy showed leukoplakia of the membranous portion of the left vocal cord (arrow heads).

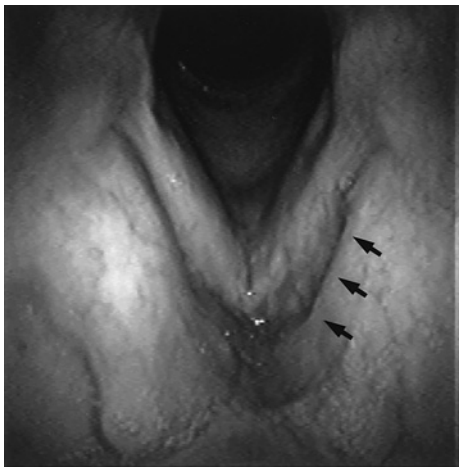

食道亜全摘術（D3）および腹腔鏡補助下胃管による再建術と喉頭に対するレーザー切除術が施行された．術中 No.109 左リンパ節が食道外膜に浸潤する所見を認めたため転移を疑い迅速病理組織学的診断で確認したところ，悪性リンパ腫を疑う所見であった．

病理組織学的検査所見：食道癌は高分化扁平上皮癌，pT1aN0M0，Stage 0 で郭清リンパ節 59 個中扁平上皮癌の転移はなかった．No.109 左と No.107 リンパ節は CD79a と L26 が陽性，CK7, CK20, keratin, EMA, HMWK, cytokeratin, LCA, ALK，CD30，CD3，UCHL-1 がそれぞれ陰性であり， diffuse large B cell lymphoma と診断された．Ann Arbor 臨床病期分類では Stage IA と診断された．病理組織学的に悪性リンパ腫が食道外膜に浸潤している所見は確認できなかった．喉頭癌の最終診断は術前と同様の高分化扁平上皮癌で T1N0M0 Stage I であった（**Fig. 4**）．

術後経過：食道癌に対して補助治療は行わず，血液内科へ転科となった．食道癌手術時の郭清範囲よりさらに左側の縦郭にガリウムシンチ上集積を認めた．CT では手術瘢痕と小リンパ節を疑う所見であった（**Fig. 5a**）．R-CHOP 療法 3 クール施行後 FDG-PET による効果判定で集積を認めなかったが，標準治療に従い縦隔への局所放射線照

Fig. 4 a：Histological examination of esophageal cancer. The tumor was well-differentiated squamous cell carcinoma (H.E. stain × 200). It confined to the superficial layer of the lamina propria mucosa. b：Histological examination of subcarical lymph node. Diffuse and atypical large sized cells were observed (H.E. stain × 400). Pathological diagnosis was diffuse large B cell lymphoma. c：Immunohistochemistry of subcarical lymph node showed that CD79a stain was positive (× 400). d：Immunohistochemistry of subcarical lymph node showed that keratin stain was negative (× 400). e：Histological examination of the membranous portion of the left vocal cord. The tumor was well-differentiated squamous cell carcinoma (H.E. stain × 100).

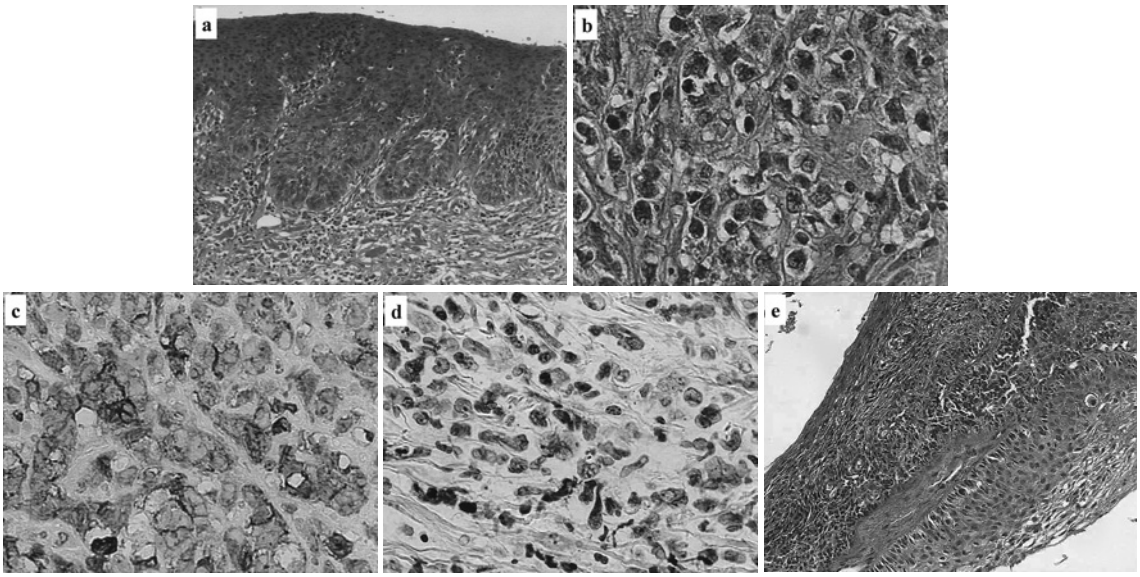

射を追加した．治療終了後のCTでは瘢痕以外に明らかなリンパ節の腫大を認めず(**Fig. 5b**), FDG-PETの集積もないままであった．The International Working Group response criteriaの改訂版により治療効果complete response (CR)と判断し退院，外来通院となった[3]．

考　察

食道癌手術の郭清リンパ節に悪性リンパ腫が重複することは極めてまれであり，医学中央雑誌にて1983年から2008年の期間においてキーワード「悪性リンパ腫」と「重複癌」で検索した結果では，前浦ら[1]大熊ら[2]の報告に次いで自験例が3例目，3重複癌となると初めての報告である．消化器癌手術の郭清リンパ節の検索から悪性リンパ腫と診断された症例では，今津ら[4]が大腸癌との重複を報告したのが初めてである．その後，杉原ら[5]が2例，小畠ら[6]が1例大腸癌手術時の郭清あるいは生検リンパ節から悪性リンパ腫と診断された症例を報告，胃癌では松村ら[7]が脾門部の孤立性悪性リンパ腫症例を報告している．リンパ節郭清を伴う悪性腫瘍手術では，消化器に限らず咽頭癌や乳癌における頸部リンパ節から悪性リンパ腫と診断された症例も報告されている[8)9]．

食道癌の他の癌との重複は，鶴丸ら[10]の1,302例の食道癌治療の結果によると，220例(16.9%)と報告されている．悪性リンパ腫は2例(0.15%)と少ないが，喉頭癌は7例(0.54%)であり，頭頸部の口腔，咽頭，喉頭，舌を併せると52例(4.0%)となり，胃の103例(7.9%)に次いで多い．食道癌の治療を行ううえで重複の頻度が高く再建にも影響を与える胃と頭頸部の術前検索は必須であり，術前診断されやすいと考えられるが，悪性リンパ腫の重複はまれであり領域外の著明なリンパ節腫大がなければ術前診断は困難と考えられる．新津ら[11]による造血器悪性疾患患者における重複癌の検討では，674例中胃癌17例，結腸癌10例，乳癌9例，肝癌6例に次いで食道癌4例は5番目とやはりまれであるが，全例65歳以上と比較的高

Fig. 5　a：There were some small left subbronchial and mediastinal lymph nodes（arrow）at the same location of Gallium accumulation in scintigraphy before chemotherapy and irradiation. b：After chemotherapy and irradiation, there was no lymph node swelling（arrow）.

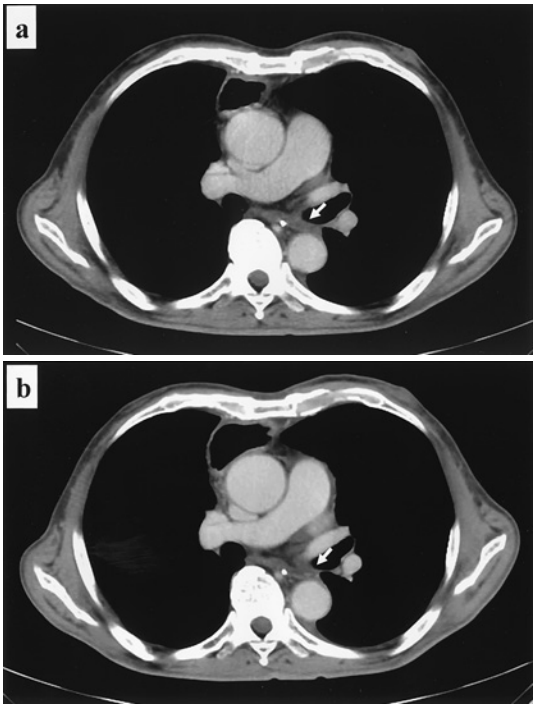

齢であることが特徴的である．悪性リンパ腫と悪性腫瘍の重複の診断時期は，島野ら[12]の報告によると胃癌13例の診断は悪性リンパ腫の診断より先行あるいは同時であった．一方，食道癌2例はいずれも悪性リンパ腫の診断が先行していた．悪性リンパ腫患者の癌罹患率は期待値に対して高い傾向にあり，十分全身を精査する必要がある．また，自験例の食道癌は通過障害を伴わない早期の病変であり，喉頭癌も早期であった．このことから，初診時認められた体重減少は悪性リンパ腫の一兆候であったことが推測される．

同時に，重複癌と診断された症例の治療方針については，いずれの報告でも共通して最も予後を左右する病変の治療を優先させることとなっているが，名取[13]によると悪性リンパ腫と上部消化器癌の重複例では悪性リンパ腫が死因となることが多いとされている．自験例では食道癌の術後診断で粘膜固有層に留まる腫瘍と診断され喉頭癌も局所治療で完治と判断されたため追加治療の必要はないと判断された．一方，悪性リンパ腫に関しては術後のガリウムシンチにて左肺門部に集積を残したため予後を規定する病変は悪性リンパ腫であると判断し，R-CHOP療法および放射線照射が選択された．中悪性度リンパ腫の限局期症例には化学療法と局所放射線療法が行われる．CHOP3コース後に局所放射線療法を施行する方がCHOP8コースより優れていると報告されており[14]，リツキシマブを併用したR-CHOP療法3コース後の局所放射線療法が現在の標準療法と考えられている．

文　献

1）前浦義市，斎藤眞文，上田進久ほか：食道癌手術時のリンパ節に悪性リンパ腫をみとめた1例．日臨外会誌　**61**：2317―2320, 2000
2）大熊利之，指宿睦子，田平洋一ほか：早期食道癌に併存した悪性リンパ腫の1例．臨外　**58**：275―278, 2003
3）Cheson BD, Pfistner B, Juweid ME et al：Revised response criteria for malignant lymphoma. J Clin Oncol **10**：579―586, 2007
4）今津浩喜，船曳孝彦，落合正宏ほか：大腸癌切除時の郭清リンパ節に節性悪性リンパ腫を認めた1例．日臨外会誌　**59**：1592―1595, 1998
5）杉原重哲，手島憲一，外山栄一郎ほか：結腸癌手術時に悪性リンパ腫を認めた2例．手術　**59**：1879―1882, 2005
6）小畠誉也，久保義郎，大田耕司ほか：FDP-PET/CTにて高度進行大腸癌と術前診断した，悪性リンパ腫を合併した上行結腸癌の1例．日外科系連会誌　**33**：179―184, 2008
7）松村祥幸，鈴木康弘，高橋基夫ほか：早期胃癌に併存した脾門部孤立性悪性リンパ腫の1例．日臨外会誌　**65**：1942―1946, 2004
8）佐藤慎太郎，柿添亜矢，内田雅文ほか：頭頚部扁平上皮癌・悪性リンパ腫同時重複2例．耳鼻臨床　**96**：73―78, 2003
9）津田基晴，山下重幸，一木克之ほか：乳癌手術時の郭清リンパ節にも悪性リンパ腫を認めた1例．乳癌の臨　**19**：176―179, 2004
10）鶴丸昌彦，宇田川晴司，梶山美明ほか：食道癌との重複癌．外科治療　**67**：401―407, 1992
11）新津　望，梅田正法：高齢者造血器悪性腫瘍患者における重複癌の検討．日老医誌　**33**：269―272, 1996
12）島野俊一，村山佳予子，田中陽子ほか：悪性リンパ腫における同時性および異時性重複がんの検

討．癌の臨 **49**：407—413, 2003
13）名取一彦：造血器悪性腫瘍と上部消化管悪性腫瘍を合併した重複癌の臨床的検討．東邦医会誌 **52**：154—161, 2005
14）Miller TP, Dahlberg S, Cassady JR et al：Chemotherapy alone compared with chemotherapy plus radiotherapy for localized intermediate- and high-grade non-Hodgkin's lymphoma. N Engl J Med **339**：21—26, 1998

A Case of Nodal Malignant Lymphoma in the Regional Lymph Node at Operation for Esophageal and Laryngeal Cancer

Shoichi Kinugasa, Takeshi Nishi, Mitsuo Tachibana, Shuhei Ueda,
Yoshihide Shimojo, Tsunehiro Hisanaga, Tetsu Yamamoto, Ryoji Hyakudomi,
Noriyuki Hirahara and Tsuneo Tanaka
Department of Digestive and General Surgery, Faculty of Medicine, Shimane University

We report a rare case of triple primary malignant diseases, i.e., malignant nodal lymphoma at esophagectomy with lymh node dissection for esophageal and laryngeal cancer. A 64-year-old man admitted for anemia was found in endoscopic study to have a superficial, slightly depressed tumor of the lower thoracic esophagus. Histologically, the diagnosis was well-differentiated squamous cell carcinoma found in endoscopic ultrasonography to have infiltrated the submucosa. Leukoplakia of the membranous portion of the left vocal cord was histologically diagnosed as well-differentiated squamous cell carcinoma. No lymph node metastasis was detected, but subcarinal lymph node swelling shown by computed tomography（CT）was judged to be an inflammatory reaction. The preoperative esophageal cancer stage was stage I, T1bN0M0, which was treated by thoracoscopy—assisted subtotal esophagectomy（D3）and laparoscopic reconstruction with a gastric tube. The stage I, T1N0M0, laryngeal cancer was treated by laser microlaryngeal surgery. A left subbronchial lymph node that had infiltrated to the esophageal adventitia was histological stage 0, T1aN0M0. No lymph node metastasis from squamous cell carcinoma was detected in the 59 dissected lymph nodes, but the subcarinal and left subbronchial nodes were diagnosed with diffuse large B cell lymphoma positive for CD79a and L26. Following three courses of rituximab-CHOP（R-CHOP）and irradiation, discharged with malignant lymphoma in remission.

Key words：esophageal cancer, malignant lymphoma, multiple primary cancer

〔Jpn J Gastroenterol Surg 43：33—37, 2010〕

Reprint requests：Shoichi Kinugasa Department of Digestive and General Surgery, Faculty of Medicine, Shimane University
89-1 Enya-cho, Izumo, 693-8501 JAPAN

Accepted：May 27, 2009

©2010 The Japanese Society of Gastroenterological Surgery Journal Web Site：http://www.jsgs.or.jp/journal/