日消外会誌　43（1）：38～43，2010年

症例報告

幽門狭窄で発症した胃限局性 AL 型アミロイドーシスの１例

大腸肛門病センターくるめ病院外科

原田　昌和　　岩谷　泰江　　中川　元典　　藤　　勇二
永江　隆明　　野明　俊裕　　荒木　靖三

症例は 55 歳の男性で，嘔気，嘔吐を主訴に当院を受診し精査・加療目的で入院となった．胃透視検査では幽門部狭窄を認め，胃拡張の状態であった．胃内視鏡検査では内視鏡は容易に十二指腸まで通過し，胃・十二指腸に悪性を疑う粘膜病変は認めなかった．おのおの生検を行ったが異常は認めなかった．CT では幽門部の壁肥厚を認めた．確定診断は得られなかったが，癌を否定できないため，壁肥厚部を含めた幽門側胃切除を施行した．摘出標本より AL 型アミロイドーシスと診断され全身検索を行ったが，他臓器へのアミロイド沈着は認められなかった．また，胃以外の消化管からもアミロイド沈着は認められず，胃に限局したアミロイドーシスと診断した．胃限局性アミロイドーシスは，本邦で詳細に報告した症例は 19 例と比較的まれな疾患であり，文献的考察を加えて報告する．

はじめに

アミロイドーシス（amyloidosis；以下，AMY）とは，特異な蛋白であるアミロイド線維を主とする物質が，全身諸臓器の細胞外に沈着し機能障害を引き起こす一連の疾患群である[1]．今回，胃幽門狭窄で発症した胃限局性 AL 型 AMY の１例を経験したので報告する．

症　　例

症例：55 歳，男性

主訴：嘔気，嘔吐，全身倦怠感

既往歴：前立腺肥大．

家族歴：特記すべきことなし．

現病歴：平成 19 年 6 月頃より嘔気，嘔吐を認め，症状が軽快せず平成 19 年 12 月に当院を受診し，精査加療目的で入院となった．

入院時現症：身長 162cm，体重 60kg．血圧 103/60mmHg，脈拍 52 回/分．巨舌，表在リンパ節腫大なく，心窩部の膨隆を認めるも腫瘤，圧痛なし．排便は 2 回/日，下痢便であった．

検査所見：A/G 2.6 と上昇．HBs 抗原陽性も肝機能は正常．CRP 陰性，腫瘍マーカーは正常．心電図，胸部 X 線検査に異常なし（**Table 1**）．

上部消化管造影検査：胃蠕動波の消失，幽門部狭窄を認めるも（**Fig. 1**），圧迫にて壁は伸展し造影剤は十二指腸へ流出した．

上部消化管内視鏡検査：胃粘膜は浮腫状も病変を認めず，幽門部の胃壁硬化・狭窄を認めるも容易に十二指腸へ到達した．下行脚に病変はなく食道，幽門部，体部大彎，十二指腸の生検組織に異常はなかった．

CT：胃幽門部に全周性の壁肥厚像を認めた（**Fig. 2**）．

入院後経過：原因不明ではあったが経口摂取不能であり，胃癌も否定できないため診断および治療目的で開腹術を行った．

手術所見：胃漿膜は浮腫状で，幽門部は肥厚するも伸展性を認めた．癌を疑う所見はなく，肥厚部を含めた幽門側胃切除を行った．

切除標本肉眼検査所見：幽門部筋層に壁肥厚を認めた．粘膜面および粘膜下層に浮腫状変化を認めるも粘膜病変はなく，黄白色調でやや弾性軟であった（**Fig. 3**）．

病理組織学的検査所見：粘膜下層の血管壁は肥

＜2009 年 5 月 27 日受理＞別刷請求先：原田　昌和
〒839-0865　久留米市新合川 2—2—18　大腸肛門病センターくるめ病院外科

Table 1 Laboratory data

Hematological examination		Blood chemistry	
WBC	4,600 /μl	TP	5.7 g/dl
RBC	484×10^4 /μl	ALB	4.1 g/dl
Hb	15.5 g/dl	A/G	2.6
PLT	21.0×10^4 /μl	AST	24 IU/*l*
Urinalysis		ALT	21 IU/*l*
Protein	(−)	LDH	173 IU/*l*
Glucose	(−)	ALP	150 IU/*l*
B-J protein	(−)	γGTP	14 IU/*l*
Serological examination		T-Bil	0.7 mg/dl
CRP	0.0 mg/dl	CHE	172 IU/*l*
HBs-Ag	(+)	Amy	83 IU/*l*
HCV-Ab	(−)	TC	145 mg/dl
TPHA	(−)	TG	55 mg/dl
RF	(−)	BUN	9.2 mg/dl
ANA	(−)	Cr	0.57 mg/dl
C3	101 mg/dl	Na	140 mmol/*l*
C4	29 mg/dl	K	3.9 mmol/*l*
Tumor Marker		Cl	104 mmol/*l*
CEA	2.0 ng/ml	Ca	9.2 mg/dl
CA19−9	9 U/ml	sFe	136 μg/dl
BM tap	n.p.	HbA1c	5.3 %
IEP	M protein (+) IgG-λ type	TB test	(−)

Fig. 1 Gastrografin filled picture showed a stricture of the pylorus. (black arrow)

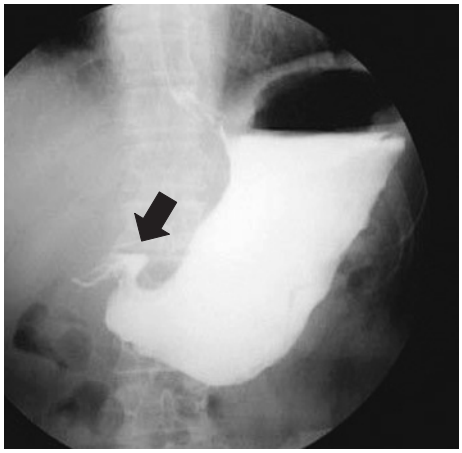

厚し，筋層全体に硝子様好酸性物質の沈着を認めた（**Fig. 4**）．免疫染色検査の結果〔AA（−），Cκ（−），Cλ（+），TTR（−）〕，ALλ型AMYと診断した（**Fig. 5**）．

術後経過：術後胃透視検査で蠕動運動は不良も造影剤の流出は良好であった．AL型のため他臓器の検索を行った．頭部に骨融解像はなく，腹部・心臓・甲状腺US・CTに異常はなく，大腸・小腸内視鏡検査も生検を含め異常はなかった．血清免疫電気泳動検査でIgGλ型M蛋白を認めるも尿免疫電気泳動検査にBence-Jones蛋白はなく，骨髄生検も異常はなかった．以上より，胃限局の原発性AL型AMYと分類し経過観察となった．

Fig. 2 Computed Tomography showed the wall thickening in part of the stomach. (white arrow)

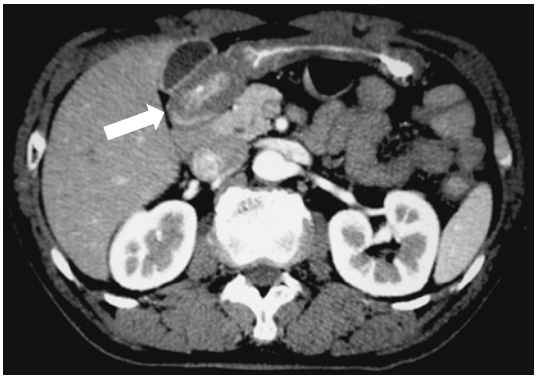

Fig. 3 Resected stomach. There were no mucosal, tumoral, or ulcerative gastric changes suggestive of malignancy.

考　察

AMYは，通常可溶性である蛋白質（前駆蛋白）がさまざまな原因で繊維状物質のアミロイドに変性し，細胞外に沈着する疾患群である．24種類の前駆蛋白が同定されているが，構造やアミノ酸配

Fig. 4　Histlogical findings（HE stain × loupe）

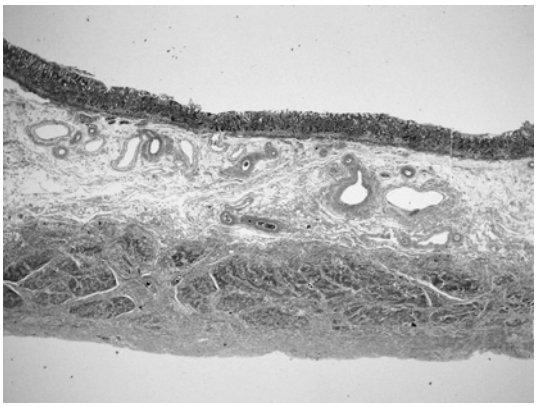

Fig. 5　Immunohistchemical finding（λchain, ×-40）. Amyloid deposition is visible around the vessel wall in submucosa and in the lamina propria.

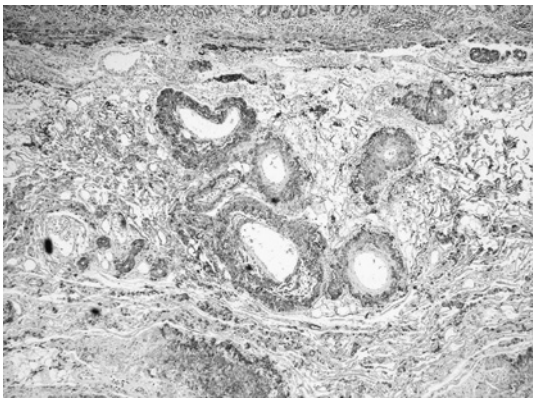

列に共通した傾向はない[2]．しかし，アミロイド線維は類似した性質を有し，多臓器に沈着する全身性または単一臓器に限局して沈着する限局性に大きく分類され，前駆蛋白の種類からさらに細分類される[1]．

消化管は最も好んで侵される臓器の一つで，特に，親和性が高い AL 型，AH 型，AA 型，AF 型がある．頻度は AA 型が 52.6% と最も多く[3]，慢性関節リウマチなどの基礎疾患を有し serum amyloid A を前駆物質とした続発性 AMY である．AF 型は常染色体優性遺伝で熊本県などの地域性発症を認め，transthyretin を前駆蛋白とした遺伝病である[4]．免疫グロブリン性 AMY はグロブリン分解産物｛H 鎖（heavy chain）・L 鎖（light chain）｝を前駆蛋白とした AH 型・AL 型に分類されるが，AH 型は非常にまれである[5]．AL 型は基礎疾患のない原発性と，骨髄腫やマクログロブリン血症から続発する続発性に分類される．AL 型患者の約 30% が骨髄腫による続発性のため，骨髄腫の精査は必須である．蛋白免疫電気泳動検査による M 蛋白は原発性でも認められ必須検査ではないが，骨髄生検の可否の判断に有用である．自験例でも Ig G λ 型の M 蛋白を認め骨髄生検を行ったが，形質細胞の増殖を認めず原発性 AL 型 AMY と診断した．

AMY は一般に全身性であるが，気管・心房・下部尿道など一部の臓器に限局する限局性の症例も報告されている．特に，胃に限局した症例は比較的まれで，詳細に検討された文献は医学中央雑誌で「胃」「AMY」をキーワードに 1983 年から 2008 年 12 月までを検索するかぎり 19 例が報告されている[6)~24)]（**Table 2**）．平均年齢は 62 歳，男：女＝11：8，胃腸症状は 15 例に認め，沈着部位は幽門部が 9 例，形態は潰瘍形成が 9 例であった．蛋白型は 15 例が記載されており AL 型は 12 例（λ：5 例，κ：4 例），AA 型は 2 例と大半が AL 型であった．消化管 AMY の初発症状は，自律神経系への沈着を早期から認めるため胃腸症状が最も多く，徐々に進行する体重減少，嘔気，便秘などを呈する．また，胃の前庭部～幽門部・大腸下部に多く沈着し，穿孔・出血を併発し，局所狭窄のない慢性の腸閉塞症状（intestinal pseudo-obstruction）を呈することもある[25]．胃限局症例の初発症状は上部消化管症状が 8 例，吐下血が 4 例であり，やはり下痢や腸閉塞などの下部消化管症状はなかった．自験例も嘔吐が初発で，胃蠕動波を認めないことからアミロイド沈着が胃平滑筋層や迷走神経に及んでいたと考えられた．

消化管 AMY は沈着するアミロイド蛋白の種類によって消化管の形態的特徴がある．AL 型は粘膜下層，固有筋層へ塊状の沈着を来しやすく，皺壁の肥厚や軽度黄白調の多発性，結節状ないし粘膜下腫瘍隆起を認める[26]．集計例では潰瘍・びらん・スキルス型・IIa・腫瘤性病変・襞の腫大と

Table 2 Reported cases of localized gastric amyloidosis in Japan

No	Reporter	Year	Age/Sex	Chief complaint	Type	Location	Amyloid	Ope	Outcome
1	Okabayashi[6]	1982	60/F	hematemesis melena	ulcer	antrum	unclear	+	2M dead
2	Nagasawa[7]	1983	48/F	epigastralgia	ulcer scar	upper body	unclear	−	1Y1M alive
3	Miyata[8]	1986	76/F	abdominal fullness	scirrhus	cardia-angle	unclear	−	6Y alive
4	Katoh[9]	1988	51/F	epigastral fullness	scirrhus	body-antrum	ALλ	+	8Y alive
5	Iwai[10]	1988	79/M	nausea	erosion	angle-antrum	unclear	−	unknown
6	Suda[11]	1988	62/F	none	ulcer	middle body	ALλ	−	6M alive
7	Yamamoto[12]	1989	81/M	hematemesis	tumor, ulcer	antrum	ALλ	−	6Y alive
8	Nishida[13]	1990	63/M	none	tumor, ulcer	fornix	AL	+	1Y6M alive
9	Ito[14]	1992	67/M	epigastralgia	enlarged fold	body	unclear	−	unknown
10	Ishii[15]	1993	58/M	appetite loss	IIc	lower body	AA	−	1M alive
11	Arima[16]	1993	54/F	none	IIa	antrum	ALκ	+	unknown
12	Idei[17]	1994	71/F	epigastralgia	ulcer	body	AL	+	2Y alive
13	Fujita[18]	1994	63/M	hematemesis	scirrhus	body	AL	−	10Y dead
14	Koike[19]	1997	49/M	none	ulcer	angle	ALκ	+	2Y5M alive
15	Yoshida[20]	1998	69/M	lt-hypochondralgia	discolored mucosa	antrum	ALλ	+	8Y alive
16	Yamane[21]	2001	30/F	none	granular mucosa	antrum	AA	−	unknown
17	Sugimoto[22]	2005	57/F	none	IIa	body	ALκ	−	6Y alive
18	Imamura[23]	2006	51/F	melena	ulcer	antrum	AL	+	unkown
19	Fujisawa[24]	2006	78/F	fatigue	tumor	body-antrum	ALλκ	−	unknown
20	Our case		55/M	nausea	none	antrum	ALλ	+	1Y alive

多様であるが，何らかの粘膜病変を認めている．しかし，自験例に粘膜病変はなく，沈着の初期段階であったと考えられる．術前に胃癌・AMYを念頭に食道・体下部大彎・十二指腸に計9か所の生検を行い，前庭部に深層生検を追加したが沈着は確認できなかった．手術標本から検討すると，アミロイドは粘膜筋板に強く沈着し，粘膜下層は浮腫状で移動しやすく，生検鉗子のトルクが掛からず深層生検が困難であったと思われた(**Fig. 4**)．集計例でも生検で診断しえなかった2症例[13)16)]を認め，いずれも手術が施行されており，自験例の術前診断は非常に困難と思われた．一方，他臓器の検索は，生検困難な臓器もありCT・US・血液，検尿検査が行われるが，問題は小腸病変の鑑別である．AL型の部位別沈着率は十二指腸が100%と最も高く，胃前庭部93.3%，体部88.4%である[27)]．このため，十二指腸の未沈着は小腸病変の否定を意味するが，報告例の多くは小腸透視検査を用いている．自験例は小腸内視鏡検査まで行ったが，生検を含め異常はなかった．初期の沈着は形態的変化に乏しく，小腸病変の鑑別は十二指腸生検でも充分と思われる．

全身性AMYの5年生存率は16%と予後不良だが[28)]，胃限局性は不明である．集計例にはAMYが原因で死亡した症例はなく，観察期間は1〜10年であった．うち2例は他病死後に剖検が行われたが，アミロイド沈着は胃幽門部に限局していた[18)20)]．また，他の3症例[8)12)22)]も6年の経過観察中に病変の進行はなかったと報告している．一方で，加藤ら[9)]の症例は8年の観察期間中，徐々に胃壁の伸展性が失われ，びらん形成による易出血性のため胃全摘が行われている．つまり，病変の進展は比較的緩徐ではあるが胃内に留まることから，全身性と比較し予後は良好と考えられる．ただ，胃癌との関連性も指摘されており[29)]，長年に渡る定期的な検査が必要である．

免疫染色検査を依頼した山口大学第一病理・石原得博教授・星井嘉信先生に深謝致します．

文　献

1) 石原得博，河野裕夫：アミロイドおよびアミロイドーシスの新分類の問題点．厚生省特定疾患代謝系疾患研究班アミロイドーシス分科会1996年度研究報告書．1997，p22—23

2) Uversky VN, Fink AL：Conformational constraints for amyloid fibrillation：the importance of being unfolded. Biochim Biophys Acta **1698**：

131—153, 2004
3) 石原得博，内野文彌：アミロイドの病理形態. 日臨　**49**：758—765, 1991
4) 石原得博，池田修一：アミロイドーシスの基礎と臨床．金原出版，東京，2005，p126—157
5) Eulitz M, Weiss DH, Solomon A：Immunoglobulin heavy-chain-associated amyloidosis. Proc Natl Acad Sci USA **87**：6542—6546, 1990
6) 岡林義弘，竹内藤吉，中村　卓ほか：原発性胃アミロイドーシスの1例．胃と腸　**17**：959—964, 1982
7) 長沢貞夫，堀口正彦，田中昌宏ほか：胃アミロイドーシスの1例. Prog Dig Endosc **23**：201—204, 1983
8) 宮田昌之，五十嵐勤，粕川礼司ほか：胃に限局したアミロイドーシスの1例　6年間の経過観察. 胃と腸　**21**：91—95, 1986
9) 加藤俊幸，斎藤征史，丹羽正之ほか：8年間に病像の進展がみられた胃の限局性アミロイドーシスの1例．胃と腸　**23**：211—216, 1988
10) 岩井　力，加藤博司，石塚慶次郎ほか：限局性胃アミロイドーシスの1例. 日内会誌　**77**：1288—1289, 1988
11) 須田博喜，境　一光，福山　勝ほか：胃限局性腫瘤形成型アミロイドーシスの1例. 山口医　**37**：395—399, 1988
12) 山本弘史，大友孝弘，松本基嗣ほか：胃アミロイドーシスの1例．山形県病医誌　**23**：237—240, 1989
13) 西田　豊，寺田信国，石橋治昭ほか：石灰化を伴った限局性胃アミロイドーシスの1例. 日消外会誌　**23**：2269—2273, 1990
14) 伊藤　充，青野豊文，松下正人ほか：胃アミロイドーシスの1例. 大阪警察病医誌　**16**：145—148, 1992
15) 石井俊也，中島俊一，松村修志ほか：褪色調陥凹として認められた限局性胃アミロイドーシスの1例．Prog Dig Endosc **43**：150—153, 1993
16) 有馬範行，平川和也，足立経一ほか：胃に限局したアミロイドーシス．臨消内科　**8**：737—741, 1993
17) 出射秀樹，堀田芳樹，藤原澄夫ほか：限局性胃アミロイドーシスの1例. 日消誌　**91**：1437—1441, 1994
18) 藤田昌幸，星島正彦，里中和廣ほか：胃アミロイドーシスの経過中，胃及び全身性の悪性リンパ腫が生じた1剖検例．癌の臨　**40**：959—963, 1994
19) 小池智幸，斎藤行世，佐藤勝久ほか：アミロイド沈着を伴った胃原発形質細胞腫の1例. Gastroenterol Endosc **39**：1805—1811, 1997
20) 吉田成人，日高　徹，藤本佳史ほか：約8年間の経過観察をしえた限局性胃アミロイドーシスの1例．胃と腸　**33**：119—124, 1998
21) 山根建樹，加藤弘之，並木禎尚ほか：上部消化管限局性と考えられたAA型アミロイドーシスの2例．Gastroenterol Endosc **43**：847—853, 2001
22) 杉本直俊，楢原啓之，飯石浩康ほか：胃に限局したIIa様の内視鏡像を呈したAL型アミロイドーシスの1例．胃と腸　**40**：1321—1325, 2005
23) 今村秀道，小原勝俊，渋川悟朗ほか：限局性胃アミロイドーシスの1例．臨消内科　**21**：1211—1213, 2006
24) 藤澤貴史，内古閑修，関　保道ほか：胃限局性AL型アミロイドーシスの1例．日消誌　**103**：1127—1133, 2006
25) Legge DA, Wollaeger EE, Carlson HC：Intestinal pseudo-obstruction in systemic amyloidosis. Gut **11**：764—767, 1970
26) 多田修治，飯田三雄，檜沢一興ほか：アミロイドーシスにおける上部消化管病変の特徴. 胃と腸 **29**：1357—1368, 1994
27) 岩下明得，飯田三雄，淵上忠彦ほか：消化管アミロイドーシスの生検診断．胃と腸　**22**：1287—1299, 1987
28) Kyle RA, Gertz MA, Greipp PR et al：long-term survival（10 years or more）in 30 patients with primary amyloidosis. Blood **93**：1062—1066, 1999
29) Aoyagi K, Koufuji K, Yano S et al：Early gastric carcinoma associated with amyloidosis：a case report. Kurume Med J **49**：153—156, 2002

A Case Report of Localized Gastric AL-Type Amyloidosis with a Stricture of the Pylorus

Masakazu Harada, Yasue Iwatani, Motonori Nakagawa, Yuji Toh,
Takaaki Nagae, Toshihiro Noake and Yasumi Araki
Department of Surgery, Kurume Coloproctology Center

We report a case of localized AL gastric amyloidosis. A 55-year-old man with nausea and vomiting was find in radiological examination to have pyloric stenosis and gastric expansion, but no mucosal, tumoral, or ulcerative gastric changes suggestive of malignancy endoscopically and the endoscope was easily inserted into the duodenum. Antrum, body, and duodenum biopsy showed normal findings. Abdominal computed tomography (CT) showed wall thickening in part of the stomach. Distal gastrectomy involving gastric wall thickening was performed because malignancy could not be denied. Microscopic examination of the resected specimen showed an AL amyloid deposit, but no other organs were affected. No findings of amyloid deposits in the rectum, colon, ileum, or jejunum specimens were found, yielding a definitive diagnosis of localized gastric amyloidosis. According to our review, localized gastric amyloidosis has been reported in only 19 cases in Japan.
Key word：localized gastric amyloidosis

〔Jpn J Gastroenterol Surg 43：38—43, 2010〕

Reprint requests：Masakazu Harada Department of Surgery, Kurume Coloproctology Center
2-2-18 Shin-Aikawa, Kurume, 839-0865 JAPAN
Accepted：May 27, 2009

©2010 The Japanese Society of Gastroenterological Surgery Journal Web Site：http://www.jsgs.or.jp/journal/