日消外会誌　43（1）：44～49，2010年

症例報告

膵内分泌腫瘍に併存し肝転移との鑑別が困難であった肝炎症性偽腫瘍の１例

山梨大学医学部外科学講座第１教室
川井田博充　板倉　淳　河野　寛
日向　理　藤井　秀樹

症例は48歳の女性で，検診の腹部超音波検査で膵体部に腫瘤を指摘された．腹部造影CTで膵体部に多血性腫瘤を認め，肝S4，S8にも濃染する腫瘍を認めた．Gd-EOB-MRIで，S4の腫瘤は動脈相で濃染し，肝細胞相は染まり抜けはほとんど認められなかった．膵内分泌腫瘍（islet cell tumor；ICT），肝転移の疑いで膵体尾部切除，脾合併切除，肝S4部分切除術を施行した．S8は生検にて悪性所見は認められず切除は行わなかった．病理組織学的には膵腫瘤は免疫染色検査でグルカゴンが陽性であり内分泌腫瘍と診断された．肝腫瘤は炎症細胞の浸潤と繊維性結合織の増生が認められ炎症性偽腫瘍（inflammatory pseudotumor；IPT）と診断された．

はじめに

肝炎症性偽腫瘍（肝inflammatory pseudotumor；以下，IPT）は，炎症細胞の浸潤と線維性結合織の増生を特徴とする炎症性腫瘍で，肝悪性腫瘍との鑑別を要するまれな疾患である[1)2)]．今回，我々は膵内分泌腫瘍（islet cell tumor；以下，ICT）に併存し，Gd-EOB-MRIでも肝転移との鑑別が困難であった肝IPTの１例を経験した．ICTと肝IPTを併存した症例は我々が検索したかぎりでは皆無であり，極めてまれと考える．

症　例

患者：48歳，女性

主訴：検診で発見された膵体部腫瘤の精査，加療目的．

家族歴：特記すべきことはない．

既往歴：特記すべきことはない．

現病歴：検診の腹部超音波検査で膵体部に腫瘤を指摘された．精査の結果，膵内分泌腫瘍とその肝転移と診断され，手術を目的に入院した．

入院時現症：腹部は平坦，軟で圧痛はなく，腫瘤を触知しなかった．表在リンパ節も触知しなかった．

入院時血液生化学検査所見：血算，生化学検査に異常値を認めず，測定した腫瘍マーカーの上昇もなかった．また，インスリン，ガストリン，グルカゴンの上昇も認められなかった．

腹部CT所見：造影CTで膵体部に多血性腫瘍が認められた（**Fig. 1a**）．また，肝S4に径14mmの後期相で濃染される腫瘤が認められた（**Fig. 1b**）．肝S8にも淡く濃染する腫瘤影が認められた（**Fig. 1c**）．

腹部MRI所見：膵体部にT1強調像で9mm大の低信号腫瘤が認められた．また，肝S4にT1強調像で低信号，T2強調像で淡い高信号を示す結節を認め，肝S8にT2強調像で淡い高信号を示す結節が認められた．

腹部血管造影検査所見：総肝動脈からの造影で，肝S4に淡い腫瘍濃染像が認められた．肝S8には明らかな濃染像は認められなかった．

CTA，CTAP：肝S4に10mm大のCTAで濃染し，CTAPで染まり抜けする結節が認められた．肝S8にも17mm大のCTAで淡く濃染し，CTAPで軽度に染まり抜けする結節が認められた．

Gd-EOB-MRI：肝S4に動脈層で濃染する結節

＜2009年5月27日受理＞別刷請求先：川井田博充
〒409-3898　中央市下河東1110　山梨大学医学部外科学講座第１教室

Fig. 1　a：There is a 9mm hyper vascular lesion at the body of the pancreas. b, c：At late phase, There is a 11mm enhanced lesion in the S4 of the liver and a 14mm enhanced lesion in the S8 of the liver.

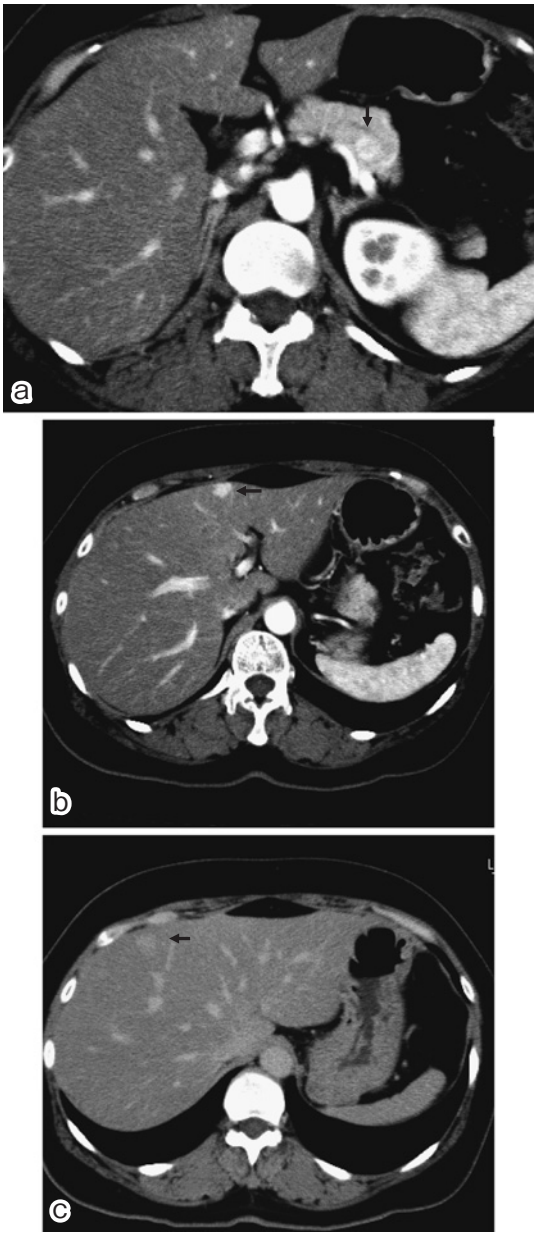

が認められた．肝細胞層で染まり抜けは認められなかった．肝 S8 にも動脈層で軽度濃染し，肝細胞層で染まり抜けが認められない 15mm 大の結節

Fig. 2　a：EOB-MRI showed early enhanced lesion in the S4 and S8 of the liver.　b：These lesions did not show perfusion defect at late phase.

が認められた（**Fig. 2a, b**）.

Gd-EOB-MRI の所見が定型的ではなかったが非機能性膵内分泌腫瘍と多発肝転移の診断で手術を施行した.

手術所見：ICT は膵体部に存在し，周囲への浸潤はなく，リンパ節転移も認めなかった．膵体尾部切除, 脾合併切除, D1 リンパ節郭清を施行した．肝 S4 は横隔膜に癒着していたが，剥離は容易で炎症が関与していると考えられた．肝 IPT も念頭におき，肝部分切除を施行した．迅速病理組織学的検査では炎症細胞の浸潤と線維性結合織の増生が認められ肝 IPT と診断された．S8 は炎症所見

Fig. 3　The cut surface of the pancreas showed yellowish and tumor was measured 10mm in diameter.

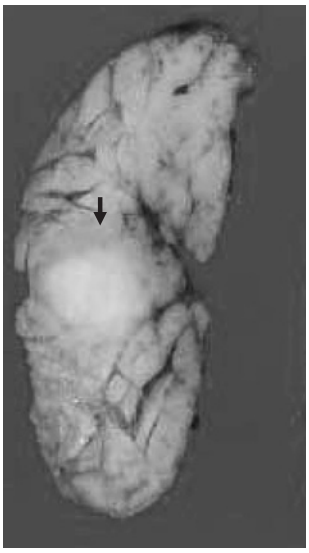

Fig. 4　Immuno-histochemical examination showed positive staining of glucagon.（glucagon × 40）Histological diagnosis was well-differentiated endocrine tumor, glucagon-producing, uncertain behavior.

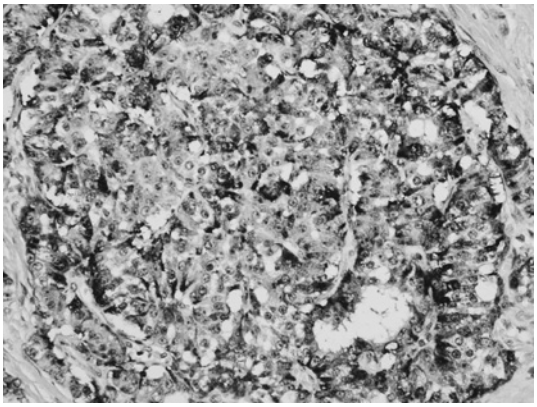

に乏しく，肉眼上腫瘤は明らかではなかった．エコーガイド下に肝生検を施行したが，軽度の炎症所見を伴う肝組織で悪性細胞は認められず，切除は行わなかった．

病理組織学的検査所見：膵体部に10×10mmの境界明瞭な腫瘍が認められた（**Fig. 3**）．クロマチンを有する腫瘍細胞が不規則な索状，小胞巣を形成して増殖し，腫瘍内に線維化を伴っていた．免疫染色検査でグルカゴンがびまん性に染色された(**Fig. 4**)．肝S4の腫瘍は12×12mmの結節性病変で（**Fig. 5**），形質細胞，リンパ球の浸潤と線維性結合織の増生が認められ，悪性細胞は認められずIPTと診断された(**Fig. 6**)．S8病変も形質細胞浸潤を認めたことからIPTが疑われた．

術後経過は良好で，第10病日に退院し，現在無再発で外来通院中である．

Fig. 5　The cut surface showed yellowish and white tumor measuring 13mm in diameter.

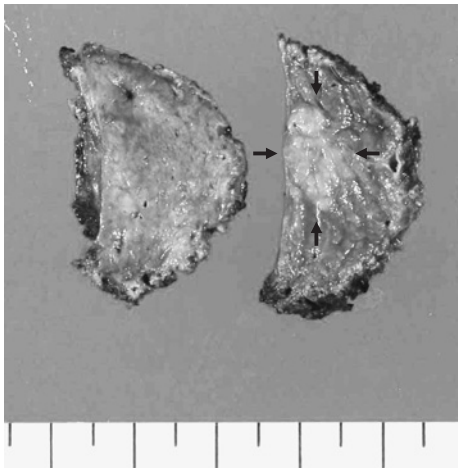

Fig. 6　Histological examination showed that there was proliferation of fibrous tissue with diffuse inflammatory cells but no evidence of malignancy.（H.E. ×10）

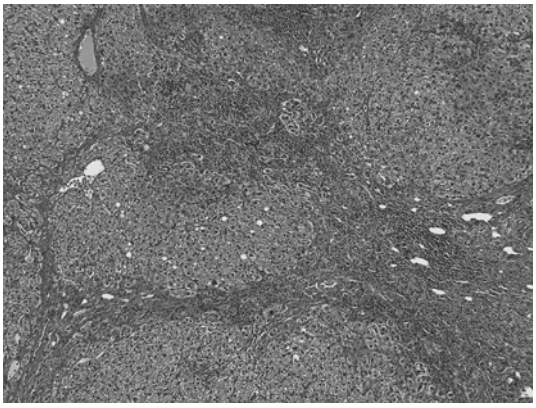

考　察

膵内分泌腫瘍は膵腫瘍全体の1～2%に認められる比較的まれな腫瘍である．無症候性のものを非機能性腫瘍といい，膵内分泌腫瘍の15～40%の頻度である[3]．ICTの約50%の患者に転移が認められ，肝転移が最も多い[4]．肝転移巣に対して可能であれば肝切除を施行することにより生存期間が延長すると報告されている[5)6)]．

一方，肝IPTはリンパ球と形質細胞の浸潤を伴う線維性結合織の増生を特徴とする炎症性腫瘍類似病変で，比較的まれな疾患である[1]．1953年にPackら[7]が最初に報告し，本邦では1980年に品川ら[2]が報告して以来近年報告例が増加し，しばしば肝細胞癌，肝内胆管癌，転移性肝癌との鑑別が必要となる．成因として感染[8)9)]，閉塞性静脈炎[1]，自己免疫[1]などが関与していると考えられており，感染によるものとして慢性胆管炎との関連が指摘されている[10)11)]が，起炎菌が特定された症例は少ない[9]．また，EB virus[12]やHuman Herpes virus-8[13]が関与したと考えられる症例も報告されている．また，自己免疫の関与として，最近IgG4陽性胆管炎との関連が指摘されている[14)15)]．自験例ではICTは膵体部に存在するため胆道系には影響しておらず，感染の徴候もみられなかった．また，病理組織学的に閉塞性静脈炎の所見はなく，血清IgG4は測定していないが血清IgGの上昇はなく，成因は不明である．

肝IPTの症状は発熱，腹痛，全身倦怠感などであり，血液生化学検査で炎症反応や，肝胆道系酵素の異常を伴う症例もあるが，自験例のように無症状で血液生化学検査上でも異常を認められない症例もみられる[16)17)]．造影CTでは遅延相で腫瘤の中心部が低吸収となり，辺縁がリング状に濃染するのが特徴とされ[16]，江畑ら[18]は腫瘤の中心部は細胞成分に富み，辺縁は線維成分に富むためと推測している．しかし，炎症細胞と線維成分の割合や分布は炎症の原因や時期により異なるため造影パターンはさまざまである[18]．MRI検査ではT1強調像でlow intensity，T2強調像でiso～high intensityに描出されるとされているが，悪性腫瘍との鑑別は容易ではない．Gd-EOB-MRIの所見について記述された文献は我々が検索したかぎりでは皆無であった．自験例では動脈相早期での濃染はみられたが肝細胞相での染まり抜けは認められず，転移性肝癌と異なる造影パターンを呈しており肝IPTの診断の一助となる可能性がある．ただし，CT同様炎症の原因や時期により造影パターンはさまざまであることが予想され，今後症例を集積する必要がある．また，fluoro-deoxy-glucose positoron emission tomography（FDG-PET）では陽性所見を呈するとされている[19)20)]．炎症局所では糖代謝が亢進しているためであるが，炎症性腫瘍では集積のピークが1時間以内のことが多く，クリアランスが早いのに対し悪性腫瘍ではピークは1時間より遅いことが多いとされており，肝IPTの診断の一助となる可能性がある[21]．

肝IPTの診断に経皮的針生検が有用とする報告もある[22]．確定診断がつけば不要な手術が避けられる一方，正診率は54.7%と高くはなく[17]，病理組織学的にも炎症細胞，線維化，脂肪沈着，出血，壊死などが混在しており一様でない[23]．また，悪性腫瘍であった場合にはneedle tract seedingや腹膜播種の危険性があり必ずしも推奨されない．自験例はICTに対して開腹手術が必要で，肝腫瘍も肝表面に認められたため，肝部分切除の方針とした．

近年，画像診断の進歩とともに，ICTやIPTの報告例が散見されるようになってきた．しかし，ICTと肝IPTを併存した症例の報告は「膵内分泌腫瘍」「肝炎症性偽腫瘍」をキーワードとして1983年から2008年まで医学中央雑誌で我々が検索したかぎりでは皆無で，自験例が初めてである．肝IPTは良性疾患であるが，悪性腫瘍を伴った場合，転移性肝癌との鑑別が困難である．ICTは2cm以下でも転移を伴うことがあり[24]，肝腫瘍が併存している場合には転移性肝癌の他に肝IPTも念頭におき慎重に診断治療すべきである．

文　献

1）Someren A：Inflammatory pseudotumor of the liver with occlusive phlebitis. Am J Clin Pathol **69**：176―181, 1978
2）品川佳秀，内野純一，平良健康ほか：Inflammatory pseudotumorの1例．小児がん **15**：26―

29, 1980
3) Doi R, Komoto I, Nakamura Y et al：Pancreatic endocrine tumor in Japan. Pancreas **28**：247―252, 2004
4) 土井隆一郎：膵内分泌腫瘍の治療と診断. 外科治療　**97**：173―182, 2007
5) 木村　理，矢野充泰，渡辺利弘ほか：非機能性膵内分泌腫瘍の診断と治療. 胆と膵　**28**：209―216, 2007
6) 古瀬純司，石井　浩，仲地耕平ほか：肝転移を伴う膵内分泌腫瘍の治療選択―外科的治療，塞栓療法，化学療法の現状. 胆と膵　**28**：217―221, 2007
7) Pack GT, Baker HW：Total right hepatic lobectomy：report a case. Ann Surg **138**：253―258, 1953
8) Standiford SB, Sobel H, Dasmahapatra KS：Inflammatory pseudotumor of the liver. J Surg Oncol **40**：283―287, 1989
9) 岩見大二，望月　泉，中野達也ほか：敗血症性ショックから播種性血管内凝固症候群に陥った肝 inflammatory pseudotumor の1例．日消外会誌　**39**：666―671, 2006
10) Nakanuma Y, Tsuneyama K, Masuda S et al：Hepatic inflammatory pseudotumor associated chronic cholangitis：report of three cases. Hum Pathol **25**：86―91, 1994
11) 津田孝治，竹内直子，原井川豊章ほか：胆管炎を原因として生じた肝炎症性偽腫瘍の1例．臨放　**49**：1270―1273, 2004
12) Arber DA, Weiss LM, Chang KL：Detection of epstein-barr virus in inflammatory pseudotumor. Semin Diagn Pathol **15**：155―160, 1998
13) Gomez-Roman JJ, Sanchez-Velasco P, Ocejo-Vinyals G et al：Human herpesvirus-8 genes are expressed tumor（inflammatory pseudotumor）. Am J Surg Pathol **25**：624―629, 2001
14) 全　陽，中沼安二：肝胆道系の炎症性偽腫瘍その組織分類と IgG4 関連病変との異同．病理と臨　**25**：445―453, 2007
15) Uchida K, Satoi S, Miyoshi H et al：Inflammatory pseudotumors of the pancreas and liver with infiltration of IgG 4-positive plasma cells. Int Med **46**：1409―1412, 2007
16) 眞田雄市，栗田　啓，棚田　稔ほか：早期胃癌に併発した肝炎症性偽腫瘍の1切除例. 日消外会誌　**37**：1839―1845, 2004
17) 児島　祐，山下　潤，薮内裕也：肝炎症性偽腫瘍の1例．日臨外会誌　**62**：1242―1247, 2001
18) 江畑智希，宮田完志，服部龍夫ほか：肝炎症性偽腫瘍の1例．日臨外会誌　**60**：168―172, 1999
19) Kawamura E, Habu D, Tsushima H et al：A case of hepatic inflammatory pseudotumor identified by FDG-PET. Ann Nucl Med **20**：321―323, 2006
20) 松田政徳，細村直弘，河野　寛ほか：FDG-PET を含む各種画像診断にても術前診断が困難であった肝炎症性偽腫瘍の1例. 日臨外会誌　**67**：692―696, 2006
21) 竹内　聖，柏木裕貴，藤田博崇ほか：FDG-PET で陽性所見を呈した脾原発炎症性偽腫瘍の1例．日臨外会誌　**41**：218―223, 2008
22) Nakamura T, Hayashi K, Kodama N et al：Inflammatory pseudotumor of the liver diagnosed by needle liver biopsy under ultrasonographic tomography guidance. J Gastroenterol **35**：641―645, 2000
23) Shek T WH, Ng I OL, Chan KW：Inflammatory pseudotumor of the liver. Am J Surg Pathol **17**：231―237, 1993
24) 大池信之，諸星利男：膵内分泌腫瘍の分類と病理学的悪性度．胆と膵　**28**：163―168, 2007

Inflammatory Pseudotumor of the Liver Diagnosed as Metastatic Liver Tumor in Patient with Islet Cell Tumor of the Pancreas

Hiromichi Kawaida, Jun Itakura, Hiroshi Kono,
Tadashi Hyuga and Hideki Fujii
First Department of Surgery, University of Yamanashi, Faculty of Medicine

An asymptomatic 48-year-old woman diagnosed with pancreatic tumor detected in abdominal ultrasonography (US) and no abnormal laboratory test, findings was found in enhanced computed tomography (CT) to have a hypervascular mass in the body of the pancreas and late-phase enhanced masses at S4 and S8 of the liver. Arterial port graphy (CTAP) showed the liver mass to have a perfusion defect, arteriography (CTA) showed enhancement. Gadolinium ethoxybenzyl magnetic resonance imaging (Gd-EOB-MRI) showed early enhanced masses at S4 and S8 of the liver that did not show late-phase perfusion defects. Following distal pancreatectomy and partial liver resection, histological examination showed an islet cell tumor of the pancreas and a liver tumor consisting of proliferative fibrous tissue and infiltrative diffuse inflammatory cells definitively diagnosed as inflammatory pseudotumor of the liver.

Key words：islet cell tumor, inflammatory pseudotumor, Gd-EOB-MRI

〔Jpn J Gastroenterol Surg 43：44—49, 2010〕

Reprint requests：Hiromichi Kawaida First Department of Surgery, University of Yamanashi, Faculty of Medicine
1110 Simokatou, Chuo, 409–3898 JAPAN

Accepted：May 27, 2009

©2010 The Japanese Society of Gastroenterological Surgery Journal Web Site：http：//www.jsgs.or.jp/journal/