日消外会誌　43（1）：50～54，2010年

症例報告

総胆管に発生した巨細胞腫の１例

りんくう総合医療センター市立泉佐野病院外科，同　病理部[1]，大阪大学医学部附属病院[2]，
大阪府立急性期・総合医療センター外科[3]

楠本　英則　水島　恒和[2]　位藤　俊一　水野　　均
杉村啓二郎　中川　　朋　岸本　朋也　今北　正美[1]
岩瀬　和裕[3]　伊豆蔵正明

症例は76歳の女性で，平成19年1月褐色尿を自覚し来院した．精査の結果，高ビリルビン血症および総胆管腫瘤，総胆管の拡張を指摘された．ERCPにても中部胆管に造影欠損を認め総胆管腫瘍が疑われた．CEAは7.4ng/ml，CA19-9は40.9U/mlとともに軽度上昇を認めた．胆汁細胞診，ERCP時の胆管擦過細胞診の結果はClass IIIであったが，胆管癌の可能性があり，手術を施行した．術中超音波検査にて茎を持つ胆管内に発育する3cm大の腫瘍を認めた．術中迅速診断の結果，低悪性度の間葉系腫瘍であったため，胆管切除術，胆嚢摘出術，胆管空腸吻合術を施行した．術後，病理組織学的検査の結果，巨細胞腫と診断された．術後再発なく経過している．肝外胆管に発生した巨細胞腫は過去5例しか報告されておらず極めてまれな症例を経験したので報告する．

はじめに

巨細胞腫（giant cell tumor；以下，GCT）は間質腫瘍細胞と多核巨細胞からなる組織起源不明の腫瘍である．多くは長管骨骨端部に発生し，腹部内臓に発生することはまれである[1]．我々は総胆管原発の巨細胞腫の1例を経験したので報告する．

症　　例

症例：76歳，女性

主訴：褐色尿

家族歴：特記事項なし．

既往歴：59歳時，甲状腺癌手術，62歳時，子宮癌手術．

現病歴：平成19年1月褐色尿を主訴に当院泌尿器科を受診した．尿中ビリルビンが（3＋）であり，全身の黄染が認められたため，消化器科紹介受診となり，腹部CTにて総胆管および肝内胆管の拡張，総胆管内の軟部影を指摘された．精査加療のため入院となった．

＜2009年6月18日受理＞別刷請求先：伊豆蔵正明
〒598-8577　泉佐野市りんくう往来北2―23　りんくう総合医療センター市立泉佐野病院外科

初診時現症：身長160cm，体重44.4kg，BMI 17.3．体温37.5℃．眼瞼結膜に貧血を認めず，眼球結膜に著明な黄染を認めた．体表リンパ節は触知せず．腹部は平坦，軟で腫瘤などの異常所見を認めず．

入院時検査所見：T-Bilが14.8mg/dLと上昇しており，他にCEAが7.4ng/mL，CA19-9が40.9 U/mLと軽度上昇を認めた（**Table 1**）．

腹部CTでは総胆管，肝内胆管は拡張しており，総胆管中部の胆嚢管合流部よりやや下方の胆管内に軟部影を認めた（**Fig. 1**）．

入院当日に施行した内視鏡的逆行性胆管膵管造影（endoscopic retrograde cholangio pancreatography；以下，ERCP）では胆嚢管は造影されず，中部胆管に3cm程度の辺縁不整な結節状の陰影欠損を認め，その上部の拡張を認めた（**Fig. 2**）．この際，採取した胆汁を細胞診に提出し，内視鏡的経鼻胆道ドレナージチューブを挿入した．

入院後7日目に再度ERCPを施行した．この際は，胆嚢管は造影され，胆嚢管合流直下の総胆管陰影欠損部に対し生検・擦過細胞診・洗浄液・胆

Table 1 Laboratory data on admission

WBC	$8{,}660\times10^3$ /μL	AST	310 U/L
RBC	454×10^6 /μL	ALT	355 U/L
Hb	12.9 g/dL	γGTP	393 U/L
Ht	39.6 %	ALP	1,625 U/L
Plt	34.0×10^4 /μL	LDH	371 U/L
		T-Bil	14.8 mg/dL
CEA	7.4 ng/mL	D.Bil	11.4 mg/dL
CA19−9	40.9 U/mL	T.Amy	65 U/I
		BUN	11.3 mg/dL
CRP	4.9 mg/dL	Cr	0.6 mg/dL
		TP	7.0 g/L
Bilirubin in urine（3＋）		Alb	3.4 g/L

Fig. 1 Abdominal CT revealed dilation of the common bile duct.

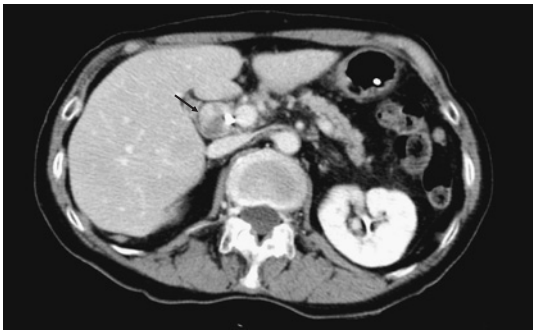

Fig. 2 ERCP delineated disruption of the common bile duct.

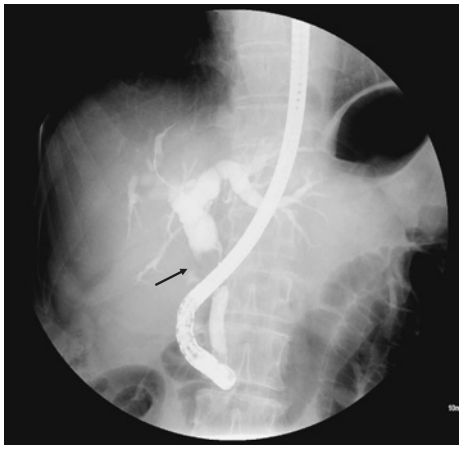

Fig. 3 Ultrasonography at operation. A mass with stalk in the CBD was seen.

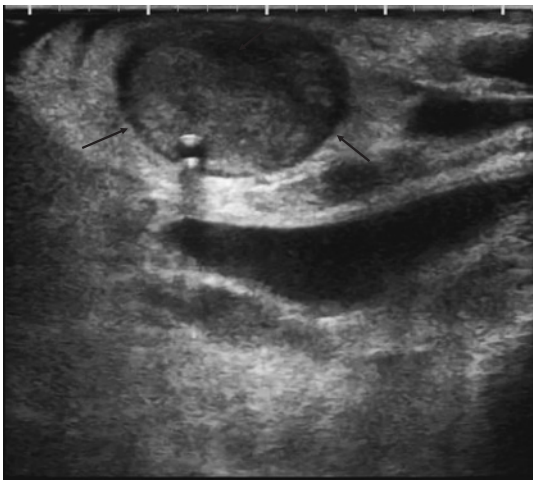

汁細胞診を提出した．しかし，これらの検査の結果はいずれも class II または III であった．

画像上，中部胆管癌の可能性を否定しえず，入院後19日目に手術を施行した．

術中所見では，中部胆管に腫瘍を触知した．漿膜面には明らかな異常所見を認めず，リンパ節腫大も認めなかった．術中超音波検査を施行したところ，胆管壁より内腔に突出する有茎性の隆起性病変を認めた（**Fig. 3**）．胆管切除および胆嚢摘出術を施行し，腫瘍および断端を術中迅速診断に提出したところ，腫瘍は低悪性度の間葉系腫瘍との診断であり，断端は肝側，十二指腸側共に陰性であった．追加切除は行わず，胆管空腸吻合を施行し手術を終了した．

摘出標本では総胆管の胆嚢管合流部直下に内腔に突出する表面平滑な3×2.5×1cm大の有茎性腫瘍を認めた(**Fig. 4**). 茎の長さは3mmで径は12mmであった．

病理組織学的には，腫瘤部分は楕円形ないし類円形の核をもつ多角形ないし紡錘形の細胞が，数個から十数個の小さな核をもつ破骨細胞様の多核巨細胞をまじえて充実性，一部束状を呈して密に増生しており，炎症細胞浸潤を伴っていた（**Fig. 5**）．また，胆管上皮には軽度の異型性を示すが，腫瘍との移行性は認められなかった．また，茎の部位にも腫瘍細胞の増生を認めた．腫瘍細胞は胆管壁の粘膜から線維筋層まで存在しており，進展

Fig. 4　A pendulous mass of CBD with smooth surface, which size was 3×2.5×1cm.

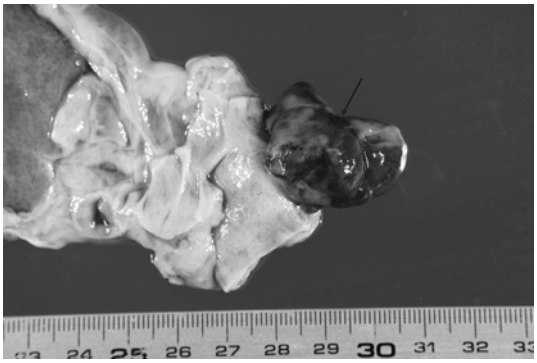

Fig. 5　Giant cell tumor. Mononuclear cells are mixed multinucleated osteoclast-like giant cells.

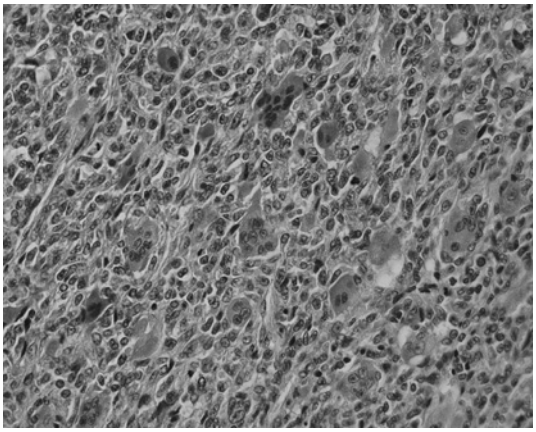

度としてはpat Bm，fm，s(－)，pHinf0，pGinf0，pPanc0，pDu0，pPV0，pA0，pN0，pHM0，pDM0，pEM0，pT1，pN0，H0，P0，M(－)，fStage Iであった．免疫組織化学的には単核細胞はvimentin，SMA陽性，CD68は陰性，多核巨細胞はvimentin，SMA陰性，CD68陽性であった．Keratin wide，EMA，cytokeratin 7，LP34，caldesmon，desmin，c-kit，CD34，GFAP，NSE，S-100，synaptophysin，CD56は単核細胞，多核細胞とも陰性であった．以上より，GCTと診断した．

術後，創感染を合併したが，保存的に軽快し術後28日目に退院となった．術後18か月経過した現在も再発を認めず外来経過観察中である．

考　察

GCTは間質腫瘍細胞と多核巨細胞からなる組織起源不明の腫瘍であり，多くは長管骨骨端部に発生する．GCTは20歳以上の女性に多く55歳以上ではまれである．原発性骨腫瘍の約5%を占め良性骨腫瘍の約18%を占める．通常良性の経過を辿るが5～10%に悪性のものもあり，新WHO分類では“malignancy in giant cell tumor”と表現される．病理組織学的には単核細胞と多核巨細胞から構成される腫瘍で，多核細胞は破骨細胞に分化し，単核細胞は破骨細胞形成を制御していることがわかっており，真の腫瘍細胞は単核細胞である．まれに甲状腺・膵・卵巣・肝・腎・肺などに発生するという報告があり，文献によると膵臓で約40例，肝臓で12例という記載がある[2)3)]．自験例のように胆管原発のGCTは極めてまれであり，医中誌・PubMedで「giant cell tumor」「bile duct」をキーワードとして1960年1月から2007年2月までについて検索したところ，5例の報告を認めるのみであった（**Table 2**）．

以前より，胆道系に発生する巨細胞を伴う腫瘍は報告されており，通常の胆管癌よりも悪性度が高く予後が不良であるとされていた[1)]．これらの腫瘍の起源は未分化間葉系細胞由来，血管内皮細胞由来，上皮性細胞由来，腺上皮由来などの説があり詳細は不明であった[3)]．近年の報告では，これらの中に異なるタイプのものが含まれていることが明らかにになりつつあり，上皮系の特徴を持つものをgiant cell carcinoma(以下，GCC)，非上皮系の特徴を持つものをGCTと呼ぶことが一般化しつつある．組織学的に顕著な違いを持つものは単核細胞である．腫瘍細胞である単核細胞は分化に関し多形性を持っており，GCCでは上皮系に分化し，GCTでは間葉系に分化する[3)]．GCCでは細胞異型があり免疫染色検査でcytokeratinが陽性，CD163が陰性となるのに対し，GCTでは細胞異型がなくcytokeratinが陰性でCD163が陽性となる[2)]．

過去の巨細胞を伴う胆道系腫瘍の報告の多くは，予後が不良で通常の胆管癌と同様かより悪性の経過をたどるとされていた[1)]．しかし，近年では

Table 2 Review of published cases of giant cell tumor of the extrahepatic biliary tree

	Author	Age Sex	Presentation	Location	Size	Management	Follow-up
1	Takegami[1] 2001	66 M	abdominal pain	common bile duct	1.3cm	PpPD	1 year and 10 months, Alive
2	Albores[2] 2006	45 F	right upper quadrant pain	gall bladder	4cm	cholecystectomy	7 years, Alive
3	Albores[2] 2006	56 M	jaundice, abdominal pain	common bile duct	1.6cm	Whipple	4 years and 2 months, Alive
4	Albores[2] 2006	59 M	upper abdominal pain	cystic duct	1cm	cholecystectomy, bile duct resection	3 years and 7 months, Alive
5	Albores[2] 2006	60 M	obstructive jaundice	common bile duct	1cm	Whipple	
6	Our case	76 F	jaundice	common bile duct	3cm	cholecystectomy, bile duct resection	1 year and 6 months, Alive

GCTの長期生存例が報告されている（**Table 2**）．上皮系に分化したものは通常の癌と同様か，より悪性の経過を辿るのに対し，非上皮系に分化したものの予後は比較的良好であるとの報告もなされている[4]．この予後の違いはgiant cellを含む腫瘍が単一の疾患ではなく，異なった性質の腫瘍を含むことを示唆していると考えられる．

検査所見としては，骨巨細胞腫では血中ALP値が高値を示すことが多く，CT像において腫瘍内部に石灰化が含まれていないこと，皮質骨が薄いシェル状の骨に改築さえ腫瘍を覆っていることなどが挙げられるが，胆管発生のGCTの特徴的な検査所見は指摘されていない．

GCTの治療方法は外科的な腫瘍切除が行われるが，発生部位からも術前診断は困難であり，拡大手術がなされることも多い．放射線療法や化学療法についての報告はないが，骨巨細胞腫に放射線治療が有効であったとの報告もあり[5]，GCTの治療法となりうる可能性がある．また，GCCでは上皮系に分化しているためgemcitabineなどの化学療法を考慮してよいかもしれない[6]．

本症例は細胞異型が軽度であり上皮系特徴を備えておらず，非上皮系であるGCTと考えられ，術後18か月の現在，術後再発を認めていないため経過観察中である．本疾患は術前・術中の診断が困難であるため切除範囲・治療方針の決定が難しい．今後，症例の蓄積と新たな診断方法・治療法の確立が望まれる．

文　献

1) 武神健之，川口米栄，竹上智浩ほか：胆管に発生したmalignant giant cell tumorの1例．手術 **76**：571—575, 2001
2) Albores-Saavedra J, Grider DJ, Wu J et al：Giant cell tumor of the extrahepatic biliary tree. Am J Surg Pathol **30**：495—500, 2006
3) Giseke AN, Enio A, Vanderlei RG et al：Osteoclast-like giant cell tumor of the pancreas associated with mucus-secreting adenocarcinoma. Pancreatology **5**：279—284, 2005
4) Goldberg RD, Michelassi F, Montag AG et al：Osteoclast-like giant cell tumor of the pancreas：immunophenotypic similarity to giant cell tumor of bone. Hum Pathol **22**：618—622, 1991
5) Daugaard S, Johansen H, Barfod G et al：Radiation treatment of giant-cell tumor of bone（osteoclastoma）. Acta Oncol **26**：41—44, 1987
6) Leighton CC, Shum DT：Osteoclastic giant cell tumor of pancreas. Case report and literature review. Am J Clin Oncol **24**：77—80, 2001

A Case of Giant Cell Tumor of the Common Bile Duct

Hidenori Kusumoto, Tsunekazu Mizushima[2], Toshikazu Ito, Hitoshi Mizuno,
Keijirou Sugimura, Tomo Nakagawa, Tomoya Kishimoto, Masayoshi Imakita[1],
Kazuhiro Iwase[3] and Masaaki Izukura
Department of Surgery and Department of Pathology[1], Rinku General Medical Center,
Izumisano Municipal Hospital
Department of Surgery, Osaka University Hosipital[2]
Department of Surgery, Osaka General Medical Center[3]

A 76-year-old woman admitted for brown urine was found in blood tests to have hyperbilirubinemia and in computed tomography（CT）to have a mass at the common bile duct and a dilated intrahepatic bile duct and common bile duct. Endoscopic retrograde cholangiopancreatography showed middle common bile duct stenosis. Serum CEA was 7.4ng/ml and CA19-9 was 40.9U/ml. Obstructive jaundice was relieved by Endoscopic nasobiliary drainage, but cytodiagnosis was negative. We conducted choledochectomy, cholecystectomy, and choledochojejunostomy bases on a diagnosis of stromal tumor of the common bile duct. Histopathologically, the definitive diagnosis was extraskeletal giant cell tumor of the extrahepatic bile duct, which is extremely rare.

Key words：giant cell tumor, obstructive jaundice, common bile duct

〔Jpn J Gastroenterol Surg 43：50—54, 2010〕

Reprint requests：Masaaki Izukura　Department of Surgery, Rinku General Medical Center, Izumisano Municipal Hospital
2-23 Rinku Ohrai Kita, Izumisano, Osaka, 598-8577 JAPAN

Accepted：June 18, 2009

©2010 The Japanese Society of Gastroenterological Surgery　Journal Web Site：http://www.jsgs.or.jp/journal/