日消外会誌　43（1）：61～65，2010年

症例報告

非観血的内瘻術により治癒した膵頭十二指腸切除術後の完全外膵液瘻の１例

馬場記念病院外科
渋谷　雅常　　寺岡　　均　　中尾　重富
玉森　　豊　　新田　敦範

膵頭十二指腸切除後の膵液瘻は治療に難渋する合併症の一つである．膵液瘻の多くは保存的に軽快するが，完全外膵液瘻の場合，自然軽快は期待できない．瘻管消化管吻合術などの外科手術などが報告されているが手術の難易度も高いことが多い．今回，膵頭十二指腸切除術後に発生した難治性膵液瘻に対して非観血的に内瘻化し良好な結果が得られたので報告する．症例は77歳の女性で，膵管内乳頭粘液性腫瘍の診断で膵頭十二指腸切除術を施行した．術後わずかに膵液瘻を認めていたが軽快したため，術後21日目に膵管チューブを抜去した．その後よりドレーン排液量が増加したため，ドレーン造影を施行したところ，主膵管と腸管の交通が消失しており完全外膵液瘻と診断し，自然治癒は不可能と判断，X線透視下にドレーン瘻孔より挙上空腸を穿刺し，非観血的内瘻術を施行した．経過は良好で，内瘻化後より約1週間で退院し，約3か月後に内瘻化チューブを抜去，膵液瘻は閉鎖した．

はじめに

膵頭十二指腸切除術（pancreaticoduodenectomy；以下，PD）後の膵空腸吻合部縫合不全は手術手技の進歩により頻度は減少しているものの，今日においても発症すれば治療に難渋し，時には重篤な経過をたどることのある合併症の一つである．膵液瘻の多くは保存的に軽快するが，腸管との交通が完全に消失した完全外膵液瘻の場合，自然軽快は期待できない[1]．瘻管消化管吻合術を中心とした外科手術などが報告されているが，手術の難易度も高く，低侵襲な治療が期待される．今回，我々は非観血的内瘻化術により良好な結果が得られた難治性膵液瘻の1例を経験したので若干の文献的考察を加えて報告する．

症　　例

患者：77歳，女性

主訴：なし

既往歴：50歳時より糖尿病に対してインスリン注射による治療中．76歳時イレウスの診断のもと開腹術を施行した．大網と小腸の癒着による癒着性イレウスであり，癒着剥離術を行った．

家族歴：特記すべきことなし．

現病歴：平成19年8月イレウスに対してイレウス解除術を施行した．その際の腹部CTにおいて膵頭部に嚢胞性病変を認め，超音波内視鏡検査を施行した結果，膵管内乳頭粘液性腫瘍分枝型と診断され外来経過観察されていた（**Fig. 1A**）．嚢腫状部分の増大傾向を認め，径が3cmを超えるため悪性も否定できず，手術目的に平成20年6月当院外科入院となった（**Fig. 1B**）．

現症：身長143cm，体重48kg．眼瞼結膜に貧血認めず，眼球結膜に黄疸を認めなかった．腹部は平坦，軟で圧痛認めず，腫瘤も触知しなかった．体表リンパ節も触知しなかった．

入院時血液検査所見：空腹時血糖値が247mg/dlと軽度上昇を認める以外，腫瘍マーカー（CEA，CA19-9）を含め血液生化学的所見に異常は認められなかった．

治療経過：膵管内乳頭粘液性腫瘍分枝型の診断

＜2009年5月27日受理＞別刷請求先：渋谷　雅常
〒592-8555　堺市西区浜寺船尾町東4―244　馬場記念病院外科

Fig. 1　A, B：Abdominal CT showed pancteatic cystic tumor which increased in 10 months.

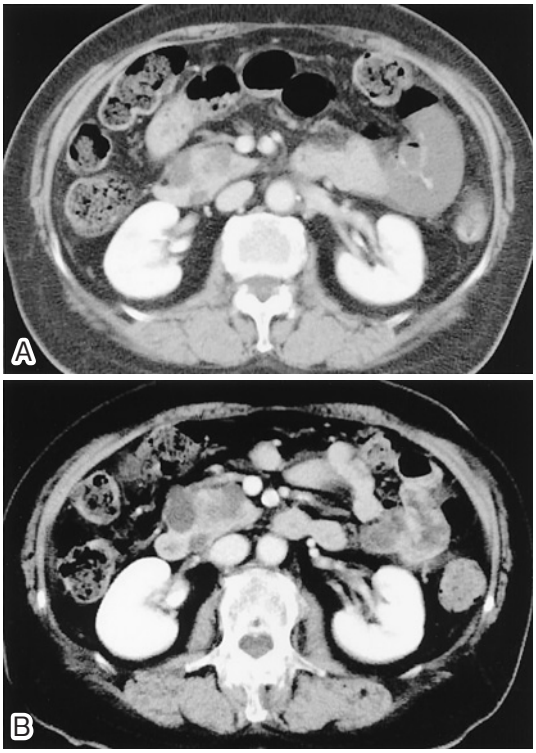

のもと平成20年6月PD（D1郭清）を施行した．再建はChild変法で行い，膵空腸吻合は膵管挿入法にて端側吻合で行った（**Fig. 2**）．術後3日目よりドレーン排液が暗赤色へ変化し排液中アミラーゼが5,000IU/Lと上昇しており，膵空腸吻合部の軽度縫合不全が認められていた．縫合不全も徐々に改善しドレーン排液量が極少量となったため，術後21日目に膵管チューブを抜去した．しかし，膵管チューブ抜去後から，ドレーンより白色～無色透明な排液が1日約100ccと急激に増加した．排液中のアミラーゼが11,000IU/Lと上昇していたことから膵液瘻と診断した．なお，膵管チューブは術直後から抜去直前まで1日約100ml前後の排液を認めていた．血液検査所見や腹部所見に著変を認めなかったため，しばらくドレナージのみで経過観察していた．しかし，排液量が減少しないため，瘻孔造影検査を施行したところ，主膵管が造影されたにもかかわらず挙上空腸がまったく

Fig. 2　A schema of reconstruction after pancreaticoduodenectomy

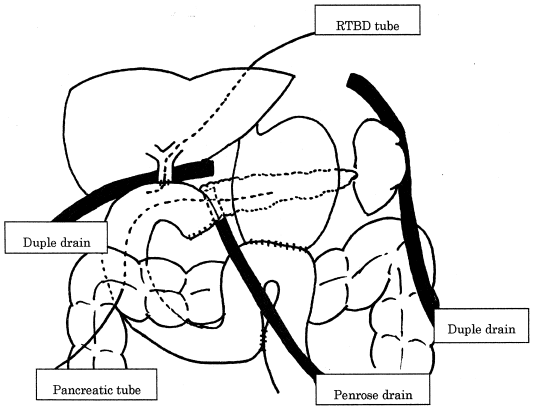

Fig. 3　Fistulography showed the main pancreatic duct but no communication between the main pancreatic duct and elevated jejunum.

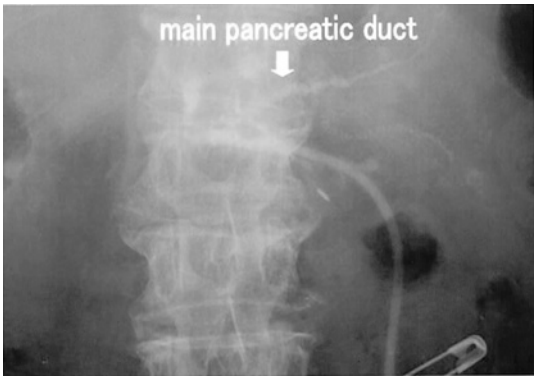

造影されず，完全外膵液瘻と診断し自然治癒は不可能と判断した．瘻管消化管吻合術も検討したが，手術の難易度が比較的高く，患者が高齢であったことも考慮して低侵襲な非観血的内瘻術を施行した．

非観血的内瘻化術：膵空腸吻合部ドレーンより造影を行ったところ主膵管は造影されたが腸管は造影されず，膵管と腸管の交通のないことを確認した（**Fig. 3**）．また，瘻孔と門脈・挙上空腸の位置関係を把握するため腹部造影CTを行った（**Fig. 4**）．瘻孔のすぐ近傍に挙上腸管が存在することや腹側であれば誤穿刺することがないことを確認し，非観血的内瘻化術を試みた．まず，瘻孔に

Fig. 4　Abdominal enhanced CT scan showed the relationship of fistula and portal vein and elevated jejunum.

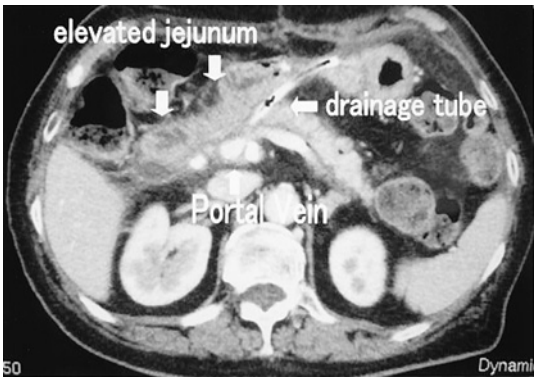

沿わせPTCDチューブ(6.5Fr．ロングタイプ　ストレート　クリエートメディック社製）を挿入し吻合部手前にて留置した．次いで，X線透視下で腸管ガスの確認を容易にする目的および穿刺を安全に行う目的で上部消化管内視鏡を挙上空腸に挿入し送気した．はじめに，PTCDチューブ内にガイドワイヤーを挿入し挙上空腸を穿破しようと試みたが瘻孔が長く先端操作が困難であったため成功せず断念した．次いで，X線透視下に彎曲させたPEIT針（21G×200mm八光社製）を短切したPTCDチューブ内腔に沿って挿入，針先の彎曲を腹側に回転させたのち腸管を穿刺した(**Fig. 5A**)．PEIT針より造影し腸管内であることを確認した後，PEIT針に沿ってPTCDチューブを腸管内に挿入した．次に，ガイドワイヤーを腸管内に進め，内外瘻チューブ(10Fr．側孔10穴　クリエートメディック社製)を腸管内に留置した(**Fig. 5B，C**)．

内瘻化後1日目にクランプし，7日目に軽快退院した．その後，外来にて内瘻化チューブの閉塞により2度入れ替えを施行したのち約3か月後にチューブ抜去，膵液瘻は閉鎖した．現在も再発なく外来経過観察中である．

考　　察

PD後の膵液瘻は手術手技の進歩により頻度は減少してきたものの，発症すると治療に難渋する合併症である[2)3)]．難治性膵液瘻の発生原因としては，膵管チューブ抜去時の膵管空腸吻合部の破綻

Fig. 5　A～C：In order to make the communication between the main pancreatic duct and the elevated jejunum, puncture was aimed at the elevated jejunum through the sinus tract under X-ray.

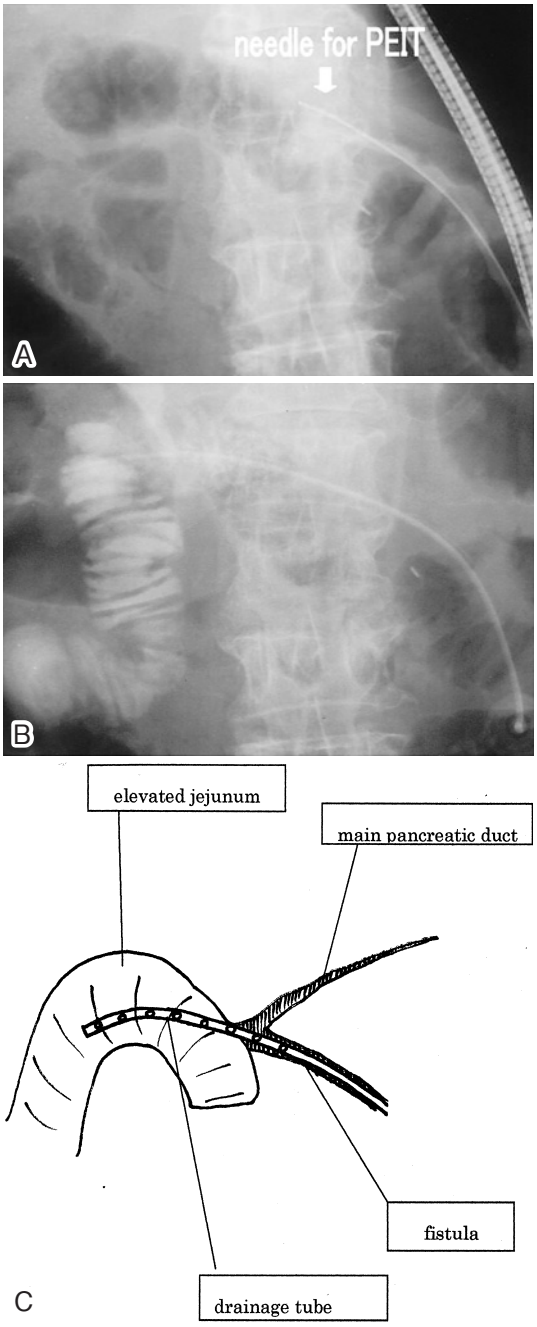

Table 1　Case of interventional internal drainage for treating intractable pancreatic fistula after pancreaticoduodenectomy

No.	Author	Year	Age	Sex	Primary illness	Anastomosis	Method
1	Ohta[6]	1990	39	F	endocrine tumor	pancreatico-gastric	puncture（stomach）
2	Nozaki[7]	1998	66	M	cholangiocarcinoma	panceatojejunal	puncture（jejunum）
3	Ohta[8]	1999	55	M	gallbladder carcinoma	panceatojejunal	sonde
4	Ohta[8]	1999	70	M	carcinoma of the papilla of Vater	panceatojejunal	guide wire
5	Kodama[9]	2001	43	M	MCN	pancreatico-gastric	sonde
6	Taniguchi[10]	2002	73	F	cholangiocarcinoma	panceatojejunal	guide wire
7	Kitoh[11]	2002	54	M	cholangiocarcinoma	pancreatico-gastric	puncture（stomach）
8	Tamai[12]	2003	71	M	cholangiocarcinoma	panceatojejunal	guide wire
9	Ohishi[13]	2004	63	M	cholangiocarcinoma	panceatojejunal	puncture（stomach）
10	Ohishi[13]	2004	74	F	carcinoma of the papilla of Vater	panceatojejunal	puncture（stomach）
11	Ohishi[13]	2004	70	F	cholangiocarcinoma	panceatojejunal	puncture（stomach）
12	Shimizu[1]	2005	78	F	cholangiocarcinoma	panceatojejunal	puncture（jejunum）
13	Shimizu[1]	2005	62	M	cholangiocarcinoma	panceatojejunal	puncture（jejunum）
14	Our case		77	F	IPMN	panceatojejunal	puncture（jejunum）

や空腸吻合部の粘膜増生による閉鎖などが考えられている[1]．今回，我々が経験した症例において，膵管チューブ抜去直後よりドレーン排液量が増加したことより前述の原因が考えられる．PD後の膵液瘻に対する基本的な治療は絶食・高カロリー輸液で，somatostatin analogueの投与，フィブリン糊の充填なども報告されているが，今回のように腸管との交通が完全に断たれた完全外膵液瘻に対して保存的治療での軽快は期待しがたい[1]．外科手術による治療ではDoyen法をはじめとした瘻管消化管吻合術や瘻管摘出術などが報告されているが[4)5]，瘻管の安定を図るため6か月以上経過してから施行されることが一般的であり，また腹腔内は炎症性癒着が著しく癒着剥離に難渋し手術の難易度も高いとされ手術侵襲も大きくなる．今回，我々は入院期間の短縮および低侵襲な治療法を選択する目的で非観血的内瘻術を選択し良好な結果を得た．

PD後の難治性膵液瘻に対して非観血的内瘻術が施行された報告例は，1990年1月から2008年10月までの医学中央雑誌で「膵頭十二指腸切除術」と「膵液瘻」をキーワードに検索した結果，自験例を含め14例で，このうち挙上腸管を穿刺した報告は4例のみであった（**Table 1**）[1)6)~13)]．非観血的な内瘻術に普遍的な方法はなく，瘻孔と内瘻化する消化管の位置関係に応じて経皮経胃ドレナージ・挙上空腸へのドレナージなどさまざまな報告がなされている[1)7)9)]．ガイドワイヤーやゾンデを使用し腸管を穿破すれば比較的安全に内瘻化を施行できると思われるが，自験例では瘻孔が比較的長くガイドワイヤーのみでの操作が難しく腸管内へ挿入が困難であったため穿刺法を用いた．穿刺法の場合，血管などの誤穿刺が最も重大な合併症であるが，瘻孔造影後の腹部CTで瘻孔の走行および周囲臓器との位置関係を把握したうえで透視下に挙上腸管のガスを目標に穿刺すれば安全に行うことができ[7]，自験例を含めて合併症の報告はなかった[1]．超音波誘導下に穿刺する方法も報告されているが[1]，自験例では挙上腸管の描出が困難であったために断念した．今回，安全に施行できた理由として，①内視鏡を用いて送気しつつ施行したこと，②事前にCTで位置関係を把握しておいたこと，③穿刺針を彎曲させ穿刺方向を調整できたこと，などが挙げられる．

PD後の難治性膵液瘻に対する非観血的内瘻術は低侵襲かつ安全な治療法であり，治療法の一つとして検討すべきである．

文　献

1）清水貞利，堀井勝彦，松山光春ほか：超音波誘導下内瘻術が奏功した膵頭十二指腸切除術後の膵

液瘻の2例．日臨外会誌 **66**：182—186, 2005
2) Okabayashi T, Kobayashi M, Nishimori I et al：Risk factors, predictors and prevention of pancreatic fistula formation after pancreatoduodenectomy. J Hepato-biliary Pancreat Surg **14**：557—563, 2007
3) 渡辺 学，碓井貞仁，原 宏久ほか：膵消化管吻合法の現状—第28回日本膵切研究会アンケート調査より—．胆と膵 **23**：141—147, 2002
4) 山本宏明，雄谷義太郎，佐藤有三ほか：瘻管空腸吻合にて治癒せしめた膵頭十二指腸切除後の難治性膵液瘻の1例. 日臨外医会誌 **54**：761—765, 1993
5) 塩篭利明，福井 洋，鶴長泰隆ほか：膵瘻管空腸吻合術により治癒した膵頭十二指腸切除後難治性膵液瘻の1例．日消外会誌 **28**：1858—1861, 1995
6) 太田哲生，永川宅和，月岡雄治ほか：膵頭十二指腸切除後に発生した難治性外膵液瘻に対して経皮経胃的膵瘻管ドレナージ術が奏功した1例. 胆と膵 **11**：659—664, 1990
7) 野崎功雄，竹内龍三，森本接夫：IVRを応用して内瘻化した膵頭十二指腸切除後完全外膵液瘻の1例．臨外 **53**：647—650, 1998
8) 太田岳洋，吉川達也，新井田達雄ほか：膵頭十二指腸切除後の難治性膵液瘻に対し非観血的内瘻術を施行した2例．日臨外会誌 **60**：508—512, 1999
9) 児玉久光，野宗義博，高島郁博ほか：難治性膵液瘻に対して胃内視鏡下の経皮的膵瘻管ドレナージ術が奏功した1例．外科 **63**：362—365, 2001
10) 谷口史洋，相川一郎，松田哲朗ほか：膵頭十二指腸切除後の難治性膵液瘻に対し非観血的内瘻術にて治癒した1例．日消外会誌 **35**：58—62, 2002
11) 鬼頭 清，神谷里明，小川明男ほか：膵頭十二指腸切除後の難治性膵液瘻に対し非観血的内瘻術が奏功した1例．日臨外会誌 **63**：1990—1993, 2002
12) 玉井秀政，園山輝久，萩原明於ほか：非観血的内瘻術により治癒した膵頭十二指腸切除後の難治性膵液瘻の1例．日臨外会誌 **64**：449—452, 2003
13) 大石正博，松本 勉，山下 裕ほか：膵頭十二指腸切除後の完全外膵液瘻に対してIVRで内瘻化した3例．手術 **58**：2031—2035, 2004

A Case of Intractable External Pancreatic Fistula following Pancreaticoduodenectomy Successfully Cured by Inter Ventional Drainage

Masatsune Shibutani, Hitoshi Teraoka, Shigetomi Nakao,
Yutaka Tamamori and Atsunori Nitta
Department of Surgery, Baba Memorial Hospital

Intractable pancreatic fistula, especially if completely external, remains a critical complication after panceaticoduodenectomy, even though most such fistulas are cured by conservative therapy. Attempts at surgical correction are reported to be very difficult. We report a case of intractable external post-panceaticoduodenectomy pancreatic fistula successfully treated by interventional internal drainage. A 77-year-old woman underwent pancreaticoduodenectomy for an intraductal papillary mucinous neoplasm. After the stent tube inserted into the pancreatic duct was removed, pancreatic juice began being discharged from the drain. Fistulography showed no communication between the main pancreatic duct and the elevated jejunum, so we conducted puncture at the elevated jejunum through the sinus tract under X-ray to implement communication. About 3 months later, the drainage tube was removed and the fistula closed.

Key words：pancreaticoduodenectomy, pancreatic fistula, interventional internal drainage

〔Jpn J Gastroenterol Surg 43：61—65, 2010〕

Reprint requests：Masatsune Shibutani Department of Surgery, Baba Memorial Hospital
4-244 Hamaderafunaomachihigashi, Nishi-ku, Sakai, 592-8555 JAPAN

Accepted：May 27, 2009

©2010 The Japanese Society of Gastroenterological Surgery Journal Web Site：http://www.jsgs.or.jp/journal/