日消外会誌　43（1）：83～89，2010年

症例報告

肝細胞癌陽子線治療後に発症した難治性放射線腸炎の１例

筑波大学消化器外科，同　放射線科*

宮本　良一　　山本　雅由　　明石　義正
柳澤　和彦　　菅原　信二*　　大河内信弘

肝細胞癌の放射線治療は，局所療法の一つである．しかし，周囲の臓器への放射線障害に対する注意が必要である．近年，その中で良好な線量分布特性をもつ陽子線治療が肝細胞癌治療にも利用され，良好な成績を修めており，副作用の報告例も少ない．今回，我々は肝細胞癌への陽子線治療で，放射線腸炎を来し手術を必要とした１例を経験したので報告する．症例は70歳の男性で，肝S8の肝細胞癌に対して，肝動脈塞栓療法を計５回施行された．徐々に副作用増強したため，陽子線治療へと変更となった．照射半年後より貧血を認め，さらに２か月後に下血が出現し，当院緊急入院となった．精査の結果，放射線腸炎との診断で，結腸切除術施行となった．術後経過は良好で，肝細胞癌の新規病変への陽子線治療を施行され，外来にて経過観察中である．

はじめに

肝細胞癌に対する放射線治療については近年，部分肝照射療法の治療成績が上昇したことにより局所療法の治療の一つとして認識されている[1)~3)]．しかしながら，周囲の肝組織を含めた臓器への放射線障害が報告されている[4)]．近年，その中で良好な線量分布特性をもつ陽子線治療が肝細胞癌治療にも利用され，治療成績も高く，副作用の報告例も少ない．今回，我々は肝細胞癌に対する陽子線治療により，放射線腸炎を来し，手術に至った１例を経験したので，若干の文献的考察を加え報告する．

症　　例

患者：70歳，男性

主訴：下血

既往歴：59歳，膀胱癌に対し，経尿道的膀胱腫瘍切除術を施行．60歳，前立腺癌に対し，経尿道的前立腺切除術を施行．

家族歴：母，HBs抗原陽性．

現病歴：2000年６月に肝細胞癌を指摘され，当院受診し肝動脈塞栓療法を計５回施行された．吐き気や造影剤によるアナフィラキシー症状といった副作用が出現したため，陽子線治療が選択された．2004年３月から５月まで，肝S8へ合計60Gy，肝S6へ合計70Gy照射された．その後，2004年12月より労作時の息切れを自覚し，2005年２月には下血を認め，当院受診．血液検査上，著明な貧血を認めたため，緊急入院となった．

入院時現症：身長147.5cm，体重40.5kg．血圧120/70mmHg，脈拍90bpm．眼瞼結膜貧血あり，腹部平坦軟，圧痛なし．

入院時検査所見：血液検査では，ヘモグロビン4.7g/dl，ヘマトクリット14.7％と著明な貧血を認めた．生化学検査ではAlb 2.9g/dl，CHE 102U/*l*，NH_3 117μg，ICG 15分値16％と肝機能の低下を認めた．

入院時腹部超音波検査所見：多量の腹水を認めた．

上部内視鏡検査所見：食道静脈瘤LiF1CbRC（－）を認めた．

下部内視鏡検査所見：上行結腸の粘膜は浮腫状でびらんがあり，狭窄していたため内視鏡の通過は困難であった．同部位からのoozingによる出血

＜2009年５月27日受理＞別刷請求先：山本　雅由
〒305-8575　つくば市天王台１―１―１　筑波大学消化器外科

Fig. 1　Colonofiberscopy showed diffuse hemorrhage or hyperemia of the mucosa and edematous and irregular mucosa over 10cm long in the ascending colon and 5cm in the transverse colon. The mucosa findings in the 10cm anal side segment from the cecum and the hepatic flexure are normal findings.（A：ascending colon, B：transverse colon）

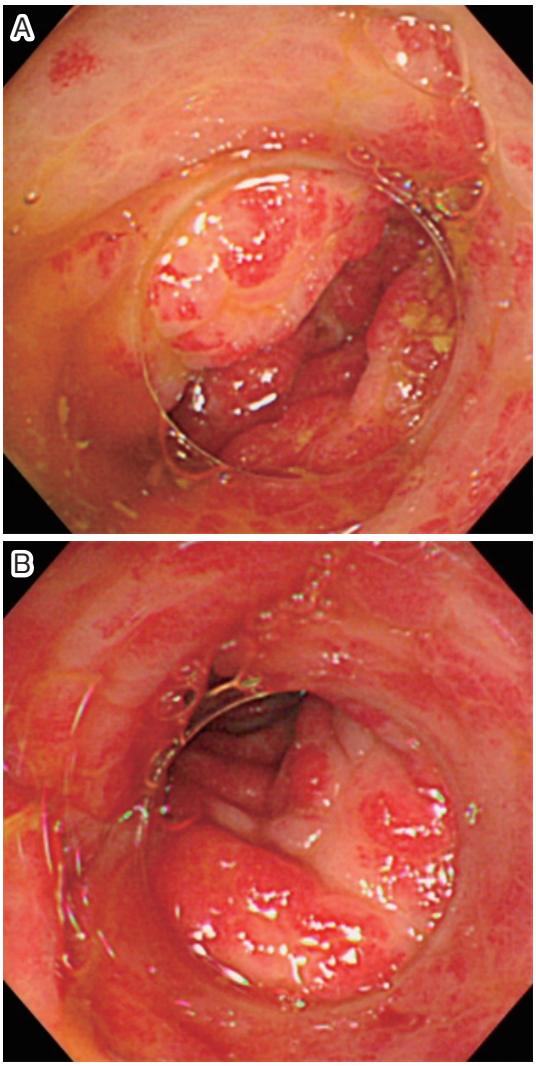

も認めた（**Fig. 1A，B**）.

注腸造影検査所見：矢印で示した箇所に狭窄像を認めた．病変部の粘膜は不整であった．病変部に挟まれた肝彎曲部には狭窄や粘膜不整像は認めなかった．また，瘻孔形成は認めなかった（**Fig. 2A，B**）.

陽子線照射野所見：図に示すように肝 S6 の照射野は腸管に近接し，病変の範囲に一致した（**Fig. 3A，B**）.

入院後経過：絶飲食のうえ，輸血を施行し貧血の改善を図った．下部消化管内視鏡検査を再度施行し，経過観察した．病変部が陽子線照射野に一致していることより，放射線腸炎と診断した．保存的治療を継続するも，出血，狭窄の改善を認めず，手術の方針となった．入院から 37 日目に，結腸切除術施行となった.

手術所見：中腹部正中切開にて開腹した．肝臓は硬変肝であり，肝表より多数の腫瘍を触知した．腹水は少量で漿液性であった．病変の中心である結腸肝彎曲部周囲の腸管は癒着はなかったものの，線維化を認め，腸管壁は充血した色調であった．切除範囲は陽子線の影響を考慮し，肛門側切離線は横行結腸中央部で，口側切離線は回腸末端部とし，吻合は端々層々吻合で施行した.

病理組織学的検査所見：粘膜のびらん，炎症細胞浸潤を認め，粘膜下層に浮腫，線維化を認めた．小動脈壁は著明な壁肥厚，硝子化，内腔の狭窄を認めた．放射線腸炎に矛盾しない所見であった（**Fig. 4A～C**）.

術後経過：術後経過は良好で，術後第 3 病日より水分，第 4 病日より食事開始とした．その後も腸炎の再燃なく経過し，術後第 12 病日で内科転科となった．術後 42 か月目の現在，肝細胞癌の再発巣への陽子線治療を計 3 回施行し，外来で経過観察中である.

考　察

放射線による腸管障害については 1897 年に Walsh[5] により報告され，文献としては 1930 年に Buie ら[6] が放射線治療に際して生じる腸炎を医原性の新しい概念として報告した．さらに，1938 年に Todd[7] は放射線障害による腸炎は照射後発症する時期により，早期障害と晩期障害に分類した．早期障害は放射線照射開始後 1～2 週間以内から通常照射終了後 6 週間以内で照射を受けた 30～75% の患者に認められる．症状としては，悪心，嘔吐，腹痛，頻便，下痢，テネスムス，血便などが認められる．通常粘膜の表層の障害に留ま

Fig. 2　Barium enema showed a severe stricture and a irregular mucosa about 10cm long in the ascending colon and 5cm long in the transverse colon. The mucosa in the hepatic flexure was smooth. There was no fistula.（A：front view, B：lateral view）

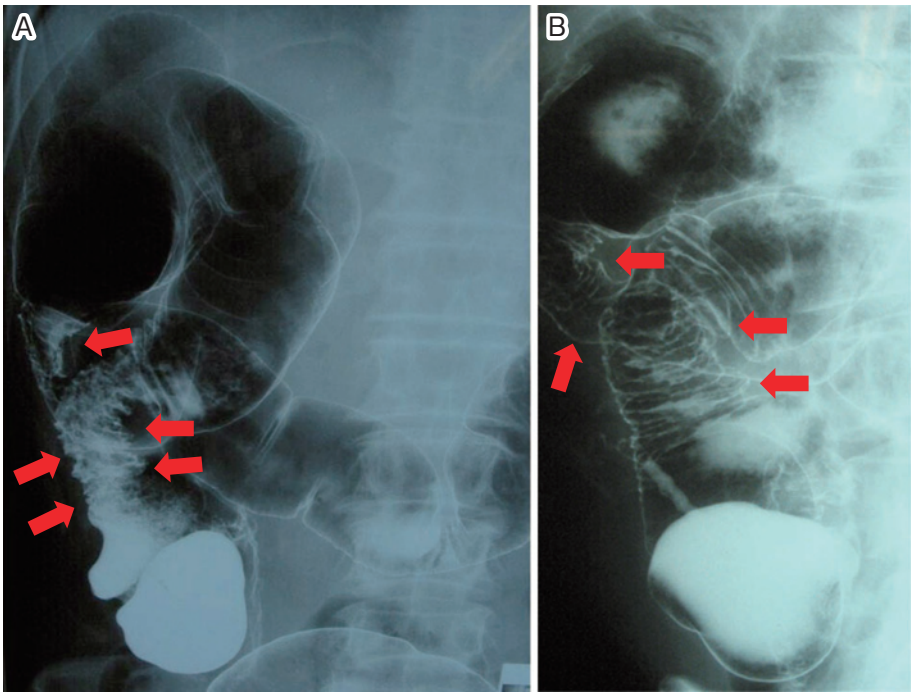

り，腸炎自体は一過性の変化で，照射終了後数週間で大半の症状は消失する．晩期障害は照射例の2～20% に認められ，照射後平均 6 か月，多くは 1 年以内に発症する．動脈内膜炎による微小循環障害に起因するといわれ，粘膜上皮以外にも粘膜下層，固有筋層および腸管壁外にも変化が認められる．病理組織学的には，微小血管の破壊，血管内血栓，血管内膜の線維化などの血管の変化を来し，これによる虚血性変化により粘膜および粘膜下層に浮腫，出血が起こり，びらん，潰瘍，壁の肥厚や潰瘍瘢痕による狭窄や瘻孔を呈するようになる[8)9)]．自験例でも小動脈壁の著明な壁肥厚，硝子化，内腔の狭窄と粘膜のびらん，炎症細胞浸潤による粘膜下層の浮腫，線維化を認めた．また，晩期放射線障害では長期間の腸管粘膜の炎症を背景に発癌の問題があると言われている[10)]．

消化管粘膜の耐容線量は比較的小さく，小腸・大腸では 2Gy 週 5 回照射した場合，5 年後に 1～5% に障害が発生する最小線量（TD5/5）は 45 Gy，25～50%（TD50/5）では 50～65Gy，直腸では TD5/5 は 60Gy， TD50/5 は 75Gy とされる[11)]．

自験例では，出血の原因と考えられた肝 S6 への照射は計 70Gy で，通常放射線に換算すると 77 GyE の線量が照射されていた．

放射線腸炎は，一般に照射野に一致するため，診断には病歴の聴取が重要である．自験例は上行結腸から横行結腸にかけての結腸に放射線障害が生じたと考えられるが，一般的には直腸などの骨盤領域で，婦人科や泌尿器科領域における悪性腫瘍に対する放射線治療により生じる場合が多い．検査では直接大腸粘膜を観察するうえで内視鏡検査は重要であり，粘膜の発赤，びらん，潰瘍，易出血性，狭窄などの有無を観察する．さらに，注腸造影検査は狭窄，粘膜面の不整，瘻孔などの診断に有用である．

自験例でも，陽子線治療の既往があり，下血による貧血を認めていたため，入院後速やかに下部消化管内視鏡検査を施行し，照射野に一致した病

Fig. 3　The proton therapy for S6 located closely to the bowels and covered the lesion of the enteritis.（A：horizontal view, B：coronal view）

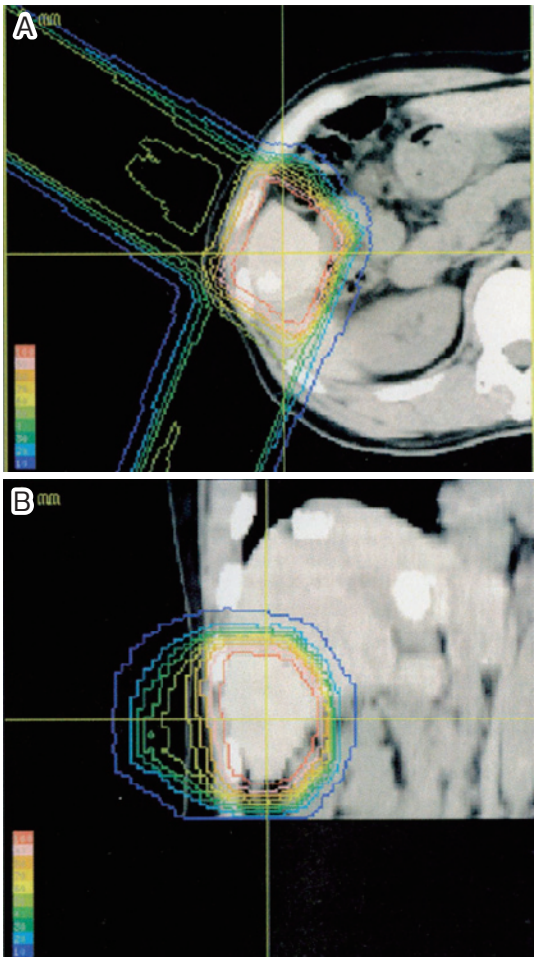

Fig. 4　A：Macroscopic findings of the resected lesion showed edematous and irregular mucosa over 5cm long in the ascending colon and over 2.5cm in the transverse colon. The mucosa in the hepatic flexure was normal. B：(HE stain×40) Microscopic examination reveals a severe fibrosis, erosion and scattered hemorrhage of the whole mucosa. C：(HE stain×200) Microscopic examination reveals a hypertrophic change of the micro vascular wall and an obliterative vasculitis.

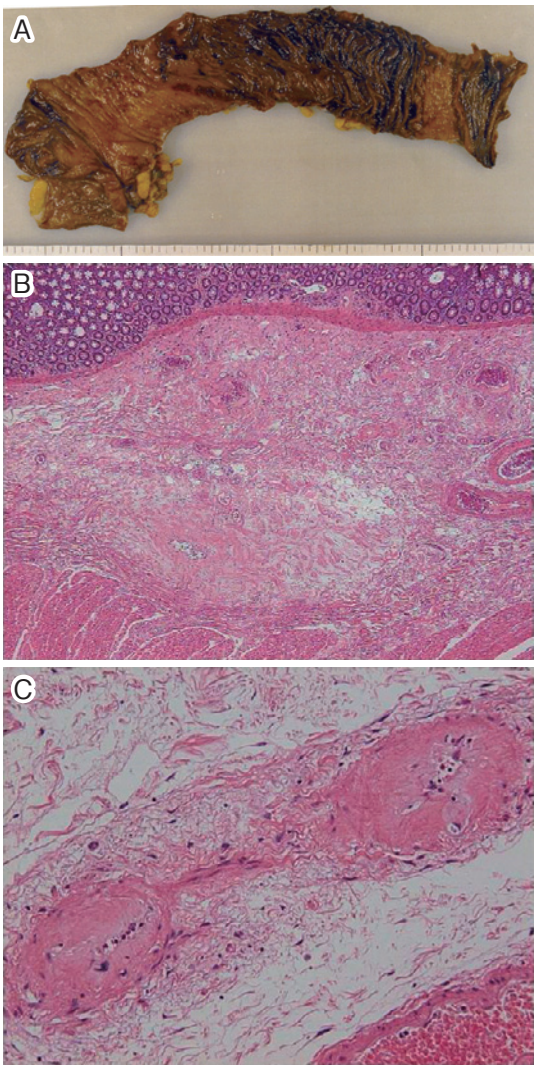

変を認め，診断に至った．さらに，注腸造影検査も併せて施行し，病変の範囲と狭窄，瘻孔の有無を確認した．

内視鏡検査所見による分類はBacon[12]，Sherman[13]らにより報告されている．これらの分類は，粘膜の発赤・充血，潰瘍，狭窄，穿孔・瘻孔などの有無に基づき分類され，さらに各病期に応じた治療方針についても言及している．

自験例では，上行結腸肝彎曲部付近の粘膜が発赤し，全周性にoozingして易出血性であったため，潰瘍の形成は確認できなかったが，粘膜が浮腫状に狭窄していた．Baconの分類でStage III，Shermanの分類でGrade IIIに分類され，ともに外科的加療の適応に分類される（**Table 1**）．

治療は早期障害や狭窄，瘻孔などを伴わない晩期障害に対しては保存的加療を行う．狭窄，瘻孔，

Table 1 Classification of the endoscopic findings

	Findings	Therapy
Bacon's classification		
Stage Ⅰ	congestion	medication
Stage Ⅱ	ulceration	medication（depends on the condition）
Stage Ⅲ	stenosis	surgery
Sherman's classification		
Grade Ⅰ	congestion	medication
Grade Ⅱ	ulceration	medication（depends on the condition）
Grade Ⅲ	stenosis	surgery（depends on the condition）
Grade Ⅳ	stenosis + fistula, perforation	surgery

quotation from literature 8)，9)

保存的治療に抵抗性の大量出血，腸閉塞などは手術の対象となり，穿孔による腹膜炎，あるいは絞扼性腸閉塞などが認められる場合は緊急手術の適応である．保存的加療は対症療法を行い，さらに鎮痙薬，止痢薬，ビタミン剤，5-ASA 製剤，サラゾピリン，鉄剤などを投与する．その他の保存的治療法として，ホルマリンによる局所療法[14]やエカベトナトリウムの注腸[15]，Argon Plasma Coagulation 療法[16]やヒートプローブによる止血法[17]，動脈塞栓療法[18]が有効であるとの報告があるが，いずれも出血や狭窄が強い場合は手術の適応となる．

手術の問題点としては，照射野による腸管癒着が存在し，癒着剥離後には腸管穿孔なども生じやすい点，局所の虚血性変化，組織の治癒の遷延化，低栄養状態などのため照射障害のある腸管では縫合不全を来しやすい点などがある[19]．

手術術式には障害腸管の切除および吻合術，バイパス術，人工肛門造設術などがある．1期的な腸切除を行う場合には吻合は照射野外の正常腸管で行い，これが不可能な場合は少なくとも一方の腸管は健常腸管を用いる必要があるとされている[19]．

自験例では，陽子線の線量分布を考慮し，肉眼的にも健常腸管であると術前に予測できた回腸と横行結腸を用いて吻合した．

バイパス術では Swan ら[20]は放射線腸炎に対する腸切除術施行群とバイパス術施行群の比較から，バイパス術施行群のほうが，縫合不全発生率および術死率が良好であったことからバイパス術の有用性を示している．バイパス術後に空置した病変腸管内の細菌の異常増殖により，blind loop 症候群，さらには腸管の壊死，穿孔などを起こす可能性があるため，バイパス術後の2期的な空置腸管の切除が勧められている[21]．

陽子線治療後に放射線腸炎を発症し，手術を施行された報告例は1989年から2008年まで医学中央雑誌で，『陽子線治療』，『放射線腸炎』をキーワードで検索するかぎり，報告例は認めなかった．高橋ら[22]の報告では本邦323例の放射線による腸管障害の手術例の解析で，放射線治療を行った原疾患としては子宮癌282例（87%）が最も多く，次いで直腸癌が12例（3.7%）であり，手術適応では腸管出血が152例（47%）と最も多く，続いて腸閉塞53例（16.4%），狭窄47例（14.6%），瘻孔39例（12.1%）で，術式としては人工肛門造設が152例（80.3%）で最も多く，次いで直腸切断術が53例（8.6%）となっている．

当施設での報告では，2001年から2008年の間で，459例の肝細胞癌患者に対し陽子線治療が施行されているが，5例（1.1%）で腸管の潰瘍形成に伴う出血例を認めた．内訳としては胃潰瘍1例，十二指腸潰瘍2例，結腸肝彎曲部潰瘍2例となっている．自験例以外はいずれの症例も保存的加療にて軽快している．合併症への対策として，当施設では消化管の線量が50GyE を超えないように，50GyE/25回の時点で照射野を縮小して，消化管を外すように照射野を設定したところ，消化管出

血や潰瘍形成といった重篤な合併症の報告例は激減した．自験例でも，再発巣への照射の際には消化管の線量に注意して，50GyE/25回の時点で照射野を縮小して照射を継続した．また，現在では照射野に腸管が近接している場合は手術でスペーサーを挿入して，腸管への障害を減少させる方法もあるが，当施設では肝細胞癌の患者は合併症の関係で手術を施行できない症例が陽子線治療の主たる対象であり，スペーサー挿入術が不可能な症例が多くを占めている．そのため，自験例のように潰瘍の危険性が高い症例は，ほかの局所療法を選択している．

陽子線治療はX線と比較して，照射野を限局して高線量の照射を行い，高い治療効果を得ることが可能であり，周囲臓器への障害が少ないと言われている．しかしながら，X線と比較して局所に高線量が照射されるため，自験例のように，周囲臓器へ強い障害が出現する可能性を念頭に入れておく必要があり，より慎重な照射野の選択が重要である．

文　献

1) Yasuda S, Ito H, Yoshikawa M et al：Radiotherapy for large hepatocellular carcinoma combined with transcatheter arterial embolization and percutaneous ethanol injection therapy. Int J Oncol **15**：467—473, 1999
2) Seong J, Park HC, Han KH et al：Local radiotherapy for unresectable hepatocellular carcinoma patients who failed with transcatheter arterial chemoembolization. Int J Radiat Oncol Biol Phys **47**：435—442, 2000
3) Cheng JC, Chuang VP, Cheng SH et al：Local radiotherapy with or without transcatheter arterial chemoembolization for patients with unresectable hepatocellular carcinoma. Int J radiat Oncol Biol Phys **47**：435—442, 2000
4) Takagi H, Takayama H, Yamada S et al：Radiation therapy of hepatocellular carcinoma. 日消誌 **86**：237—245, 1989
5) Walsh D：Deep tissue traumatism from roentgen ray exposure. Brit Med **2**：272—273, 1987
6) Buie LA, Malmgren GE：Diagnosis and treatment, Factitial proctitis. Ajustifiable leision observed in following irradiation. Int Clin **3**：68—77, 1930
7) Todd TF：Rectal ulceration following irradiation treatment of carcinoma of cervicuteri. Surg Gynecol Obstet **67**：617—631, 1938
8) Hasleton PS, Carr N, Schofield PF：Vascular changes in radiation bowel disease. Histopathology **9**：517—534, 1985
9) Carr ND, Pullen BR, Hasleton PS et al：Microvascular studies in human radiation bowel disease. Gut **25**：448—454, 1984
10) Castro EB, Rosen PP, Quan SH：Carcinoma of large intestine in patients irradiated for carcinoma of cervix and uterus. Cancer **31**：45—52, 1973
11) 永楽　仁，木村幸三郎，久保内建夫ほか：放射線性腸炎の診断・治療．外科治療　**69**：1—8, 1993
12) Bacon HE：Radiation proctitis. Radiology **29**：574—577, 1937
13) Sherman LF：A reevaluation of the factitial proctitis problem. Am J Surg **88**：773—779, 1954
14) 松浦隆志，徳光一郎，橋口一利：難治性出血性放射線性腸炎に対する内視鏡的ホルマリン散布療法の検討．日本大腸肛門病会誌　**54**：253—257, 2001
15) 井上浩一，片野　進：放射線直腸炎の新たな治療法の検討．新薬と臨　**55**：645—651, 2006
16) 千野晶子，浦上尚之，保坂尚志ほか：放射線性直腸炎の出血に対する治療戦略．日消誌　**102**：1405—1411, 2005
17) 潘　紀良，堀　泰之，住吉葉子ほか：ヒートプローブによる内視鏡下治療が奏功した放射線性直腸炎の1例．道南医会誌　**35**：252—254, 2000
18) 井上浩一，小山　司，菅村健二ほか：放射線直腸炎による難治性出血に対し経カテーテル動脈塞栓術が有用であった1例．臨放　**48**：641—645, 2003
19) Keighly MRB, Williams NS：Radiation injury to colon and rectum. Surgery of the Anus, Rectum and colon. Second edition. W.B. Saunders, London, 1984, p2313—2333
20) Swan RW, Fowler WC Jr, Boronow RC：Surgical management of radiation injury to the small intestine. Surg Gynecol Obstet **142**：325—327, 1976
21) Wobbes T, Verchueren RC, Lubbers EJ et al：Surgical aspects of radiation enteritis of the small bowel. Dis Colon Rectum **27**：89—92, 1984
22) 高橋　孝，出雲井三郎，松原長樹ほか：消化管とくに結・直腸の放射線障害について．手術　**28**：401—410, 1974

A Case of Severe Radiation Enteritis caused by Proton Therapy for Hepatocellular Carcinoma

Ryoichi Miyamoto, Masayoshi Yamamoto, Yoshimasa Akashi,
Kazuhiko Yanagisawa, Shinji Sugawara* and Nobuhiro Ohkohchi
Department of Gastroenterological Surgery and Department of Radiology*, University of Tsukuba

We report a case of radiation enteritis caused by proton therapy—an effective treatment modality for hepatocellular carcinoma having fewer side effects on neighboring organs than radiation therapy. A 70-year-old man undergoing transcatheter arterial embolization five times for hepatocellular segment 8 carcinoma gradually suffered indreased side effects, so we changed to proton therapy. Half a year later, he suffered anemia and aggravated hematochezia 2 months later. Admitted in an emergency, he was found to have radiation enteritis. Because of the difficulty in control hemorrhage, we conducted colectomy, after which his condition improved. He underwent proton therapy for the new hepatocellular carcinoma leision three times.

Key words：radiation enteritis, proton therapy, surgery

〔Jpn J Gastroenterol Surg 43：83—89, 2010〕

Reprint requests：Masayoshi Yamamoto Department of Gastroenterological Surgery, University of Tsukuba
1-1-1 Tennoudai, Tsukuba, 305-8575 JAPAN

Accepted：May 27, 2009

©2010 The Japanese Society of Gastroenterological Surgery Journal Web Site：http：//www.jsgs.or.jp/journal/