日消外会誌　43（1）：90～94，2010年

症例報告

Kugel法による鼠径ヘルニア術後に大腸穿通を来した盲腸憩室炎の1例

さいたま市民医療センター外科，同　病理[1]，日本医科大学武蔵小杉病院消化器病センター[2]，
日本医科大学附属病院外科[3]，社会保険大宮総合病院外科[4]

塩谷　猛　野村　聡　渡邉　善正　南部弘太郎
青笹　季文[4]　山田　太郎　渋谷　哲男　柳本　邦雄[1]
徳永　昭[2]　田尻　孝[3]

症例は69歳の男性で，主訴は右下腹部腫瘤．約2年前に，Kugel法による右鼠径ヘルニア手術を他院で受けていた．小児期の鼠径ヘルニア手術，急性虫垂炎手術の既往があった．CT，注腸検査で右側結腸憩室炎による膿瘍形成を疑い，手術を行った．回盲部が腹壁に強固に癒着しており，剥離するとメッシュが盲腸に癒着，穿通し一塊となり腫瘤を形成していた．メッシュを取り除き，回盲部切除術を行った．病理組織では膿瘍内に放線菌の菌塊を認めた．術後は麻痺性イレウス，surgical site infectionを起こしたが保存的に軽快した．過去に報告のない，Kugel法による鼠径ヘルニア手術後にメッシュが盲腸に穿通した症例を経験した．

はじめに

Kugel法による鼠径ヘルニア手術後，メッシュが盲腸に穿通した症例を経験したので，文献的考察[1)～19)]を加えて報告する．

症　例

患者：69歳，男性

主訴：右下腹部腫瘤

既往歴：小児期右鼠径ヘルニア手術および急性虫垂炎にて虫垂切除術．糖尿病にて治療中．

家族歴：特記すべきことなし．

現病歴：平成17年12月，他院でKugel法による右鼠径ヘルニア手術を受けた．平成19年12月頃より右下腹部に腫瘤を自己触知し，近医から紹介された．

現症：身長158cm，体重68kg．血圧112/68 mmHg，脈拍86回/分，体温36.6℃．右下腹部に硬く圧痛を伴わない，可動性のない直径7cmほどの皮下腫瘤を触知した．

血液検査所見：WBCは7,600/μlと正常値であり，CRPは2.48mg/dlと軽度上昇していた．腫瘍マーカー（CEA，CA19-9，AFP）は正常であった．

腹部・骨盤CT所見：右下腹部，鼠径部上方の腹腔内（腹壁直下）に境界不明瞭な約5cm大の腫瘤が腸管と接し，内部にガス像を認めた（**Fig. 1a**）．腫瘤は造影効果があった（**Fig. 1b**）．

注腸検査：上行結腸に多発する憩室を認め，回盲部の拡張不良，ならびに盲腸に腫瘤との交通を疑う造影剤の流出を認めた（**Fig. 2**）．

画像検査所見では，メッシュとの関係は不明であったが，盲腸憩室炎による膿瘍形成と診断して手術を行った．

手術所見：回盲部が腹壁に強固に癒着しており，腹膜との剥離に難渋した．メッシュが盲腸に癒着，一部穿通して一塊となり腫瘤を形成していた（**Fig. 3**）．メッシュを周囲組織とともに可及的に取り除き，回盲部切除術を行った．内腹斜筋，腹直筋から腹膜に至る欠損した腹壁は，大網を充填して補強した．

摘出標本所見：盲腸の粘膜は赤く充血し中心は陥凹しており（**Fig. 4a**），漿膜面はメッシュが強固に癒着し，穿通した状態であった（**Fig. 4b**）．

病理組織学的検査所見：盲腸の陥凹部分は，粘

＜2009年5月27日受理＞別刷請求先：塩谷　猛
〒331-0054　さいたま市西区島根299―1　さいたま市民医療センター外科

Fig. 1　Abdominal enhanced computed tomography (CT) images.
a：An unclear defined tumor (arrow), approximately 5cm in size, was found in the abdominal cavity of the right lower quadrant. The tumor adhered to the cecum and showed abnormal air patterns inside the tumor. b：The tumor was enhanced.

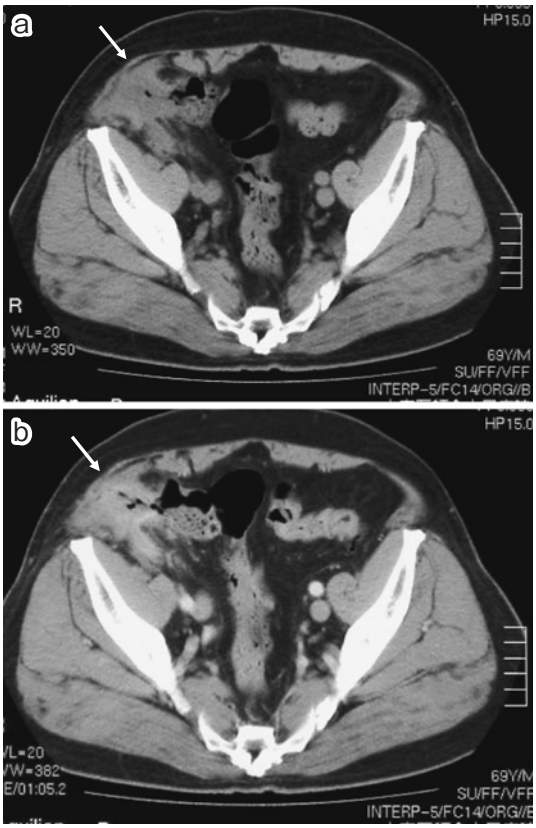

膜が固有筋層を貫通して漿膜下に及んでおり，憩室部分を介した穿通と思われた(**Fig. 5a**)．多数の異物多核巨細胞が集積し(**Fig. 5b**)，壊疽を伴う膿瘍形成が見られた．膿瘍内には放線菌塊 (Druse) がみられた(**Fig. 5c**)．虫垂口は同定できず，穿通部分に含まれていると考えられた．

術後経過：術後は麻痺性イレウス，体腔の surgical site infection を起こしたが保存的に軽快し，術後 28 日目に退院した．術後 6 か月後に CT を行ったが，腹腔内膿瘍やヘルニア再発は認めていない．

Fig. 2　Barium enema examination images.
Multiple diverticula were found in the ascending colon. The ileocecal part didn't expand and the contrast media flew out to the outside the colon.

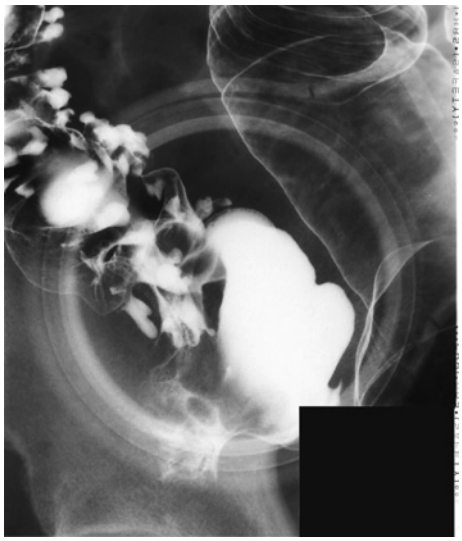

Fig. 3　Operative findings.
The cecum strongly adhered to the abdominal wall. A hernia patch adhered to and penetrated the cecum, and formed a part of the tumor.

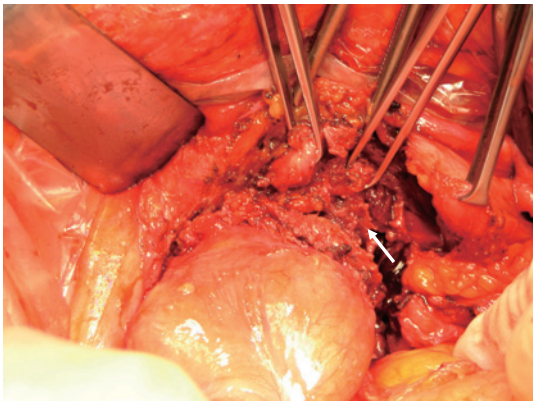

考　　察

1993 年 Rutkow ら[1]により Perfix Plug®が開発され，1995 年に本邦に Mesh plug 法として導入されてから，現在は鼠径ヘルニア手術にメッシュを用いた tension free 法が標準術式となっている[2]．

従来法と比べて再発率の低さ，術後 quality of

Fig. 4　Resected specimen.
a：Mucosa of the cecum was congested and the center of it was depressed. b：The patch（arrow）strongly adhered to the serosa and penetrated it.

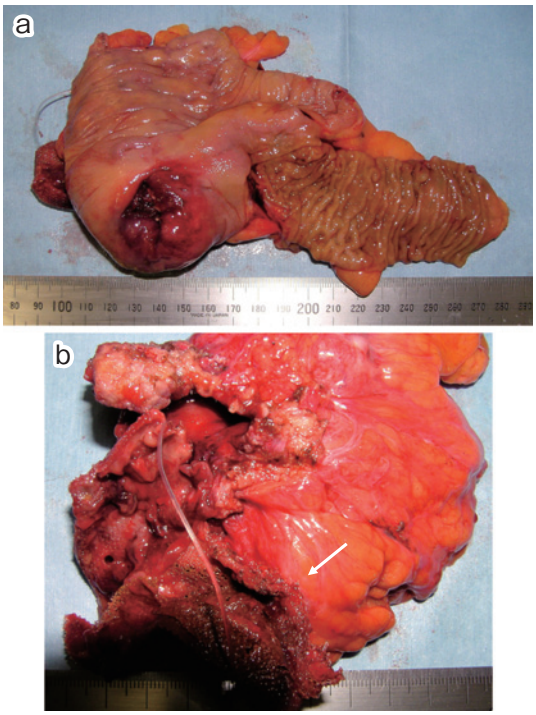

Fig. 5　Histomorphological findings.
a：Mucous membrane of the depressed part of the cecum（arrow）penetrated muscularis propria and extended to the subserosa. b：Foreign-body giant cells accumulated. c：The abscess formation with the gangrene was seen. An actinomyces lump（arrow）was seen in the abscess.

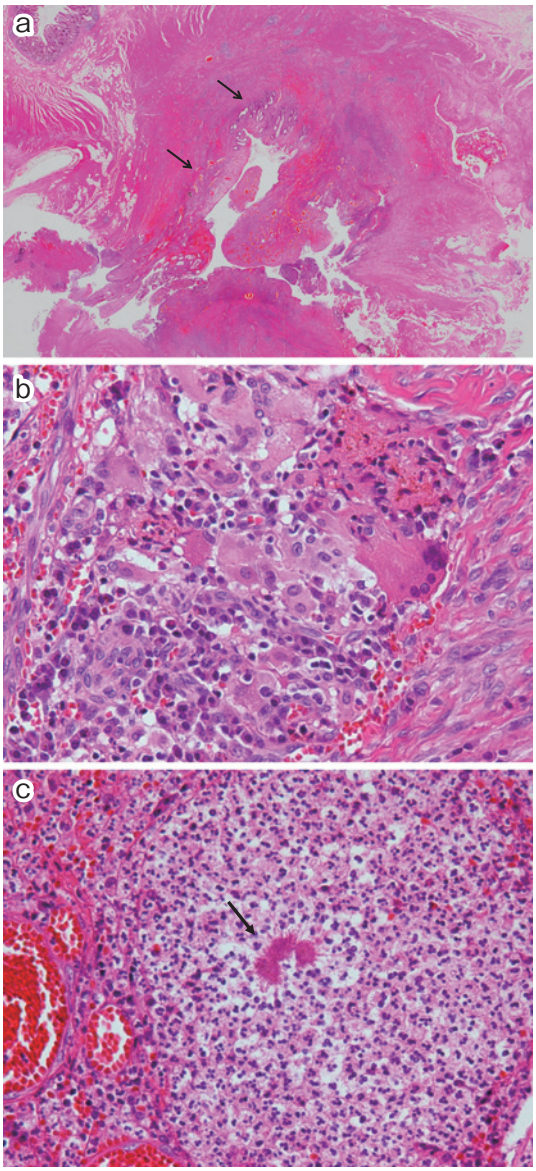

life の高さなどにおいて圧倒的に優位とされているが，またその特有の合併症や術後愁訴があることも分かってきた[3]．合併症の一つであるメッシュ移動（migration）は，PubMed および医中誌 Web で「hernia」,「migration」,「腸閉塞 or 穿孔」をキーワードとして 1999 年から 2008 年までについて検索したところ，11 例の報告があった．Mesh plug 法が 9 件で最も多く，Kugel 法 1 件，PHS 法 1 件であった．初期には手技上の問題と思われるもの[4)5)]もあるが，メッシュと腸管の癒着により腸閉塞を来したもの[4)6)~9)]や，腸管との穿孔例[10)~14)]の報告があった．穿孔した要因として自己免疫性肝炎でプレドニゾロンを内服していたことで，腸管が脆弱になった可能性を指摘した例[11)]や．憩室炎を伴った報告[9)13)]があった．今回の症例でも，多発した憩室があり，病理組織学的検査所見でも憩室部分の穿通が示唆された．さらに，本症例では，小児期の鼠径ヘルニアや虫垂炎手術既往があり，腹膜操作が加えられており migration を起こした要因の一つと考えられた．

Table 1 Literature review of reported complications after inguinal hernia repair using Kugel patch

Case	Auther	Age (y)	Gender	Symptom	Complication	Duration of symptoms	Treatment
1	Okazaki (2003)[19]	47	female	Fever	Intraperitoneal abscess, small bowel adhesion	7 days	Mesh removed, abscess drainage
2	Koyama (2003)[7]	unknown	unknown	Abdominal pain, vomiting	Bowel obstruction	unknown	unknown
3	Wada (2006)[16]	56	female	Inguinal pain	Abnormal flexion toward abdominal cavity	6 months	Mesh removed
4	Kusunobe (2006)[17]	78	male	Lower abdominal tumor, shock	Bleeding of pubic branch of internal iliac artery	4 days	Embolization of internal iliac artery
5	Sawabe (2006)[18]	69	female	Hematoma	Bleeding of round ligament	21 days	Laparoscopic observation
6	Sawabe (2006)[18]	47	male	Anemia, leg swelling	Bleeding of pubic vein	28 days	Mesh removed, drainage
7	Present case	69	male	Lower abdominal tumor	Colonic penetration	2 years	Mesh removed, ileocecal resection

米国 Robert D. Kugel 博士によって開発された Kugel 法は，腹膜前腔を広く剥離して形状記憶リングの入った Kugel patch と呼ばれるメッシュを挿入する方法[15]である．従来の前方からのアプローチと異なるため手技の習得に時間を要するが，鼠径管前面には損傷を与えにくいため有利な点も多い．

PubMed および医中誌 Web で「hernia」,「Kugel」,「合併症」をキーワードとして 1999 年から 2008 年までについて検索したところ，6 例の報告(**Table 1**)があり，術中の腹膜損傷からメッシュと腸管が癒着し腸閉塞を来した例[7]や，メッシュが十分広がらず腹腔側へ屈曲して鼠径部痛を来し再手術にて切除した例[16]，内腸骨動脈恥骨枝破綻により術後ショック[17]を来した例，恥骨背面静脈出血による血腫形成[18]した例がある．術後早期の血管損傷含め，数日から 1 か月以内[16)~19)]のものが多く，メッシュに伴う合併症のなかでも Kugel 法に特有なものと思われる．

今回の症例ではメッシュ挿入の術中に明らかな腹膜損傷を来していないが，腹膜前腔を剥離する際，細心の注意を払い，メッシュ挿入の際も腹膜に緊張がかからないようにすることが重要である．

また，鼠径部直下の炎症や手術の既往があり，腹膜と腸管の癒着が考えられる症例に対しては，メッシュが腹膜に直接当たらない Lichtenstein 法を選択するなどの配慮も必要かと思われた．

Kugel 法は，腹膜前腔を広く剥離してメッシュを挿入するため，メッシュが腹膜直上に位置し，腹腔内臓器と接触する可能性も高い．また，深部にある創部発赤などの症状が出にくく，診断がつきにくいこともありうる．Kugel 法は本邦で使用可能となったのが 2002 年以降と，メッシュを用いた tension free 法の中では比較的新しいため，まだ術後合併症の報告は Plug 法と比べて少ないが，このような重大な合併症も起こしうる可能性もあるので注意が必要である．

文　献

1) Rutkow IM, Robbins AW：“Tension-free” inguinal herniorrhaphy：a preliminary report on the “mesh plug” technique. Surgery **114**：3—8, 1993
2) 蜂須賀丈博：鼠径部ヘルニアに対するメッシュ法の種類とその適応．臨外 **63**：1367—1371, 2008
3) 冲永功太：IV 鼠径部ヘルニア手術の合併症と対策. 冲永功太編．鼠径部ヘルニアの手術．へるす出版，東京，2003，p148—153
4) Chuback JA, Singh RS, Sills C et al：Small bowel obstruction resulting from mesh plug migration after open inguinal hernia repair. Surgery **127**：475—476, 2000
5) Dieter RA Jr：Mesh plug migration into scrotum：a new complication of hernia repair. Int Surg **84**：57—59, 1999
6) 渡辺　誠，高村光一，後藤　学ほか：Mesh plug に起因した癒着性腸閉塞の 1 例．日臨外会誌 **66**：402—405, 2005
7) 小山　勇，上笹　直，利光靖子ほか：Kugel 法. 外

科治療　**88**：172—179, 2003
8) Moorman ML, Price PD：Migrating mesh plug：complication of a well-established hernia repair technique. Am Surg **70**：298—299, 2004
9) Tokunaga Y, Tokuka A, Ohsumi K：Sigmoid colon diverticulosis adherent to mesh plug migration after open inguinal hernia repair. Curr Surg **58**：493—494, 2001
10) 川嶋和樹，樋口則男，吉田和哉ほか：鼠径ヘルニア術後，メッシュプラグが虫垂に穿通し膿瘍を形成した1例．日消外会誌　**39**：1175, 2006
11) 伊藤浩明，舟橋啓臣，酒向　猛ほか：鼠径ヘルニア根治手術後，メッシュプラグによる大腸穿通をきたした1例．日臨外会誌　**65**：2963—2966, 2004
12) Lo DJ, Bilimoria KY, Pugh CM：Bowel complications after prolene hernia system（PHS）repair：a case report and review of the literature. Hernia **12**：437—440, 2008
13) Murphy JW, Misra DC, Silverglide B：Sigmoid colonic fistula secondary to Perfix-plug, left inguinal hernia repair. Hernia **10**：436—438, 2006
14) Benedetti M, Albertario S, Niebel T et al：Intestinal perforation as a long-term complication of plug and mesh inguinal hernioplasty：case report. Hernia **9**：93—95, 2005
15) Kugel RD：Minimally invasive, nonlaparoscopic, preperitoneal, and sutureless, inguinal herniorrhaphy. Am J Surg **178**：298—302, 1999
16) 和田則仁，松本純夫，米沢光平ほか：ヘルニア手術後の術後合併症の治療 Kugel 法術後の鼠径部痛に外科的処置が奏効した成人鼠径ヘルニアの1例．日外科系連会誌　**31**：769, 2006
17) 楠部潤子，中原雅浩，倉西文仁ほか：ヘルニア手術後の術後合併症の治療 Kugel 法施行後4日目に動脈性出血をきたした1例．日外科系連会誌　**31**：769, 2006
18) 沢辺保範，山本経尚，米田政幸ほか：ヘルニア手術後の術後合併症の治療 Kugel 法術後，腹膜前腔血腫の2例．日外科系連会誌　**31**：768—769, 2006
19) 岡崎　誠，篠崎幸司：術後メッシュ摘出を余儀なくされた成人ヘルニアの2手術例．手術　**57**：1045—1047, 2003

Colonic Penetration after Kugel Patch Inguinal Hernia Repair

Takeshi Shioya, Satoshi Nomura, Yoshimasa Watanabe, Kotaro Nanbu,
Suehumi Aosasa[4], Taro Yamada, Tetsuo Shibuya, Kunio Yanagimoto[1],
Akira Tokunaga[2] and Takashi Tajiri[3]
Department of Surgery and Department of Pathology[1], Saitama Citizen Medical Center
Institute of Gastroenterology, Nippon Medical School Musashi Kosugi Hospital[2]
Surgery for Organ Function and Biological Regulation, Nippon Medical School Graduate School of Medicine[3]
Department of Surgery, Social Insurance General Omiya Hospital[4]

A 69-year-old man was seen for a lower right abdominal tumor 2 years after right inguinal hernia repair with a Kugel patch. He was operated right inguinal hernia and appendectomy in childhood. Computed tomography（CT）and barium enema examination found to have an abscess formation due to right side colonic diverticulitis. Operative findings showed the cecum strongly adhering to the abdominal wall, with the patch adhering to and penetrating the cecum and forming part of the tumor. The patch was removed and the ileocecum resected. Actinomyces infection was recognized pathologically in the abscess. Despite paralytic ileus and postoperative surgical site infection, the man recovered with conservative treatment. This is, to our knowledge, the first report to demonstrate that colonic penetration after Kugel patch inguinal hernia repair.

Key words：Kugel patch, migration, colon diverticulitis

〔Jpn J Gastroenterol Surg 43：90—94, 2010〕

Reprint requests：Takeshi Shioya　Department of Surgery, Saitama Citizen Medical Center
299-1 Shimane, Nishi-ku, Saitama, 331-0054 JAPAN

Accepted：May 27, 2009

©2010 The Japanese Society of Gastroenterological Surgery　Journal Web Site：http：//www.jsgs.or.jp/journal/