日消外会誌　43（1）：107～111，2010年

症例報告

早期下部直腸癌（Rb）にて坐骨直腸窩リンパ節に転移を認めた１例

久留米大学外科
竹内　正昭　　赤木　由人　　衣笠　哲史
石橋　生哉　　白水　和雄

症例は47歳の男性で，下部直腸（Rb）のIIa集簇様病変（約5cm）に対し前医で2007年3月経肛門的局所切除術を施行された．病理組織学的検査結果は，高分化型腺癌，ly0，v0であったが，深達度pSM（1,500μm）であったため，根治術目的で当科紹介となった．術前造影CTで明らかなリンパ節の腫大は認めなかった．術前血清CEAは5.3ng/mlと若干上昇を認めた．2007年5月内括約筋切除（internal sphincteric resection；以下，ISR），上方D3郭清，回腸人工肛門造設術を施行した．病理組織学的検査結果で，一部外括約筋切除となっており，1か所坐骨直腸窩リンパ節転移を認めた．2007年10月回腸人工肛門閉鎖した．術後CEAは正常化し，術後約1年経過したが正常範囲内である．今回，我々は早期下部直腸癌（Rb）にて坐骨直腸窩リンパ節に転移を認めた極めてまれな1例を経験したので，若干の文献的考察を加え報告する．

はじめに

最近は内括約筋切除（internal sphincteric resection；以下，ISR）が，主に腫瘍下縁が歯状線を越えない肛門に極めて近い下部直腸癌に対し施行されるようになってきた[1)~5)]．そのため，坐骨直腸窩リンパ節に転移を認めることは下部直腸癌でも珍しく，腫瘍の下縁が歯状線を越えないものでは進行癌でも極めてまれであるが，転移があった場合は問題である．今回，我々は早期下部直腸癌（Rb）にて坐骨直腸窩リンパ節に転移を認めた1例を経験したので，若干の文献的考察を加え報告する．

症　　例

患者：47歳，男性

主訴：特記すべき事項なし

家族歴：特記すべき事項なし．

既往歴：2006年より糖尿病で内服加療中．

現病歴：糖尿病で近医通院中，血液検査で腫瘍マーカー高値を指摘され，近医紹介となった．精査にて下部直腸（Rb）に5cm大のIIa集簇様病変を認め経肛門的局所切除術施行された．病理組織学的検査結果で高分化型腺癌，ly0，v0であったが，深達度pSM（浸潤距離1,500μm）であり，根治術目的で当科紹介となった．

入院時検査成績：血糖値：226mg/dlと高血糖を認め，CEA：5.3ng/mlと上昇を認めた．

前医での注腸造影検査：Rb領域右側後壁に表面隆起型病変を認めた（**Fig. 1a**）．

前医での大腸内視鏡検査：肛門縁より約2.5cm，歯状線より約1cm口側に5cm大のIIa集簇様病変を認めた（**Fig. 1b**）．

直腸癌（Rb）0-IIa，50mm，pSM，cN0，cH0，cP0，cM0cStage Iの診断でISR（腫瘍は後壁に存在していたため，後壁はやや深めに切除），上方D3郭清，回腸人工肛門造設術を施行した．術中，前回の局所切除時の瘢痕は肛門縁より約2.5cm，歯状線より約1cm口側のRb領域後壁を中心に約1/3周性に存在し，肛門縁より約1cmの部位で直腸を切離し，経肛門的に手縫い吻合を行った．摘出標本を**Fig. 2**に示す．術後経過は良好で，術後22日目に自宅退院の運びとなった．

摘出標本病理組織学的検査結果：前回の局所切除部位側の一部は外括約筋切除（external sphincteric resection；以下，ESR）となっており，1か所坐骨直腸窩リンパ節転移を認めた（**Fig. 3**）．

＜2009年5月27日受理＞別刷請求先：竹内　正昭
〒830-0011　久留米市旭町67　久留米大学外科

Fig. 1　a：Barium enema study at near hospital：superficial elevational lesion was seen at right posterior wall of Rb.
b：Colonoscopy at near hospital：IIa congregational lesion that was 5cm length was seen at 2.5cm oral side from anal verge and 1cm oral side from dentate line.

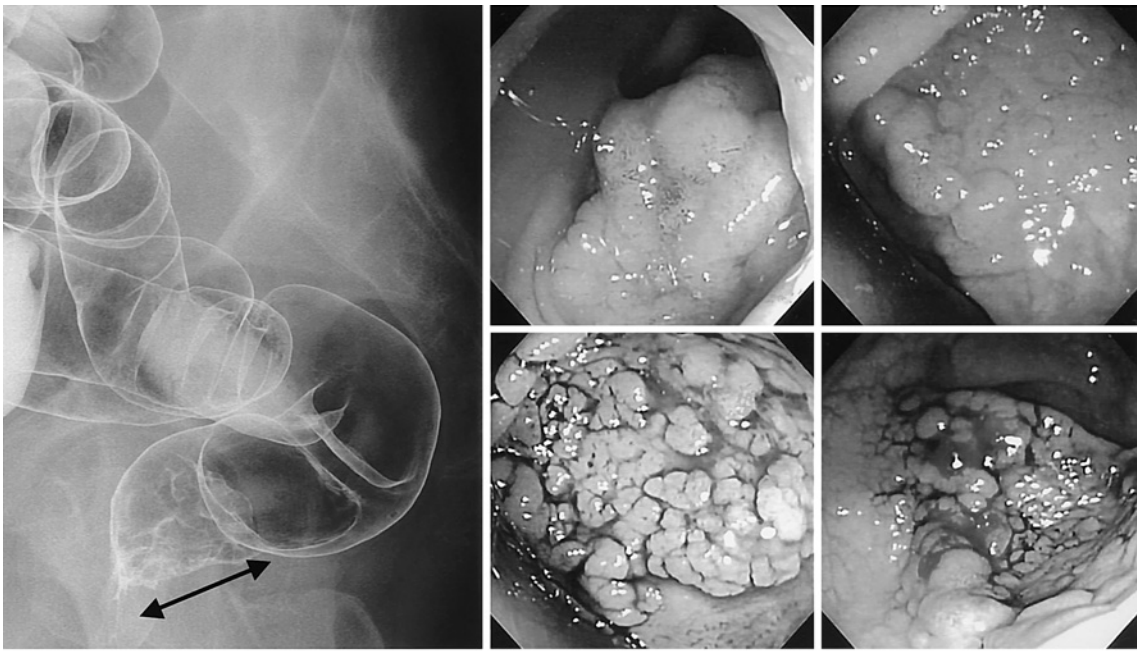

a　　b

Fig. 2　Specimen：the scar of local resection was seen at posterior wall of Rb mainly one third round 2.5cm oral side from anal verge and 1cm oral side from dentate line.

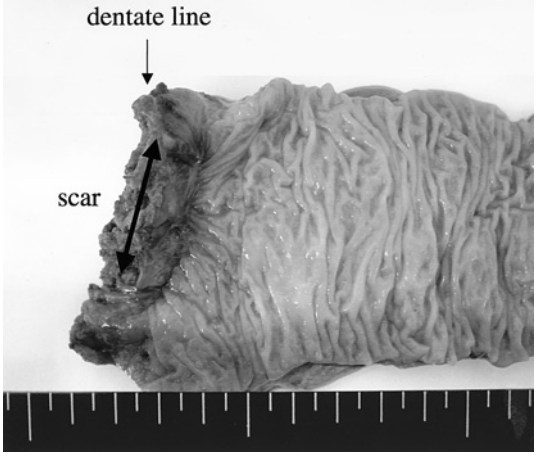

退院後経過：根治術約5か月後に回腸人工肛門閉鎖術を施行した．術後CEA値は正常化し，約1年経過した現在も正常範囲内である．

考　察

以前は肛門に極めて近い下部直腸癌に対し，腹会陰式直腸切断術が一般的に行われていた．最近は外肛門括約筋（外括約筋）を温存して内肛門括約筋（内括約筋）を切除し肛門機能を温存するISRが，主に腫瘍下縁が歯状線を越えない肛門に極めて近い下部直腸癌に対し施行されるようになってきた[1)~5)]．直腸癌の肛門側への進展を研究した報告では，壁内での肛門側浸潤は0.5cmを越えず，また直腸間膜内の肛門側浸潤も上部直腸癌で2.0cm，下部直腸癌では1.0cmを越えないとするものが多い[6)]．また，1982～2004年までに当科で腹会陰式直腸切断術を施行された直腸癌215例（肛門癌を除く）の病理組織学的検査所見の結果では，腫瘍の下縁が歯状線を越えないもの（Pa癌）では，

Fig. 3 Histologically, partial external sphincteric resection (ESR) was performed and one lymph node metastasis of fossa ischiorectalis was seen.

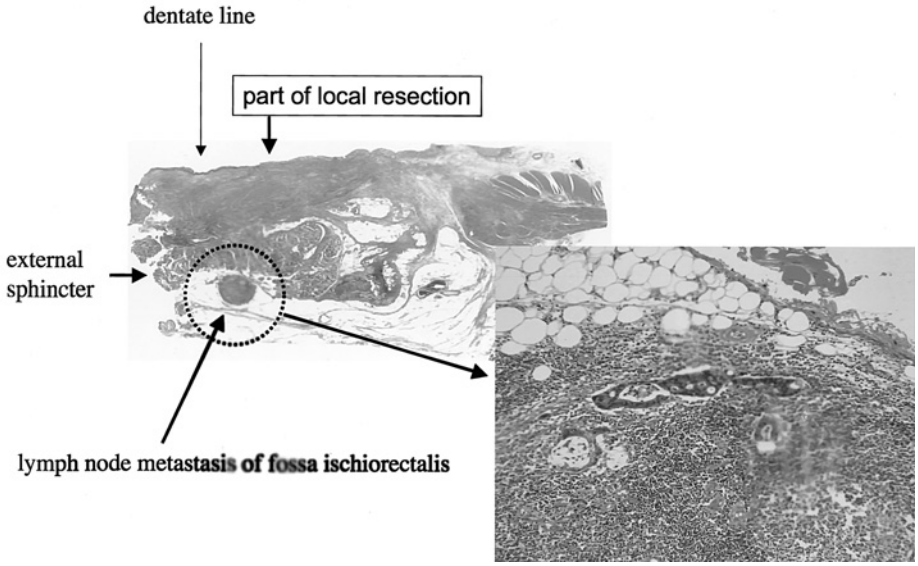

Table 1 Pathological result in 215 cases of rectal cancer (except anal cancer) that were performed Miles' operation at our department from 1982 to 2004

cancer invasion or metastasis around anal canal

	Pa cancer (n = 177)		Pb cancer (n = 38)	
	existence	none	existence	none
musculus levator ani, deep or shallow external sphincter	20 (11%)	157	13 (34%)	25
intersphincteral groove	4 (2%)	173	10 (26%)	28
subctaneous external sphincter	2 (1%)	175	3 (8%)	35
fat tissue of fossa ischiorectalis	0	177	4 (11%)	34

Pa cancer : inferior margin of tumor does not exceed the dentate line
Pb cancer : inferior margin of tumor exceed the dentate line

肛門挙筋，深・浅外括約筋への浸潤，転移は11%であり，括約筋間溝への浸潤，転移は2%，皮下外括約筋への浸潤，転移は1%，坐骨直腸窩脂肪組織への浸潤，転移例は認めなかった(**Table 1**)．したがって，腫瘍下縁が歯状線を越えないPa癌の場合には，癌が深・浅外括約筋や肛門挙筋へ浸潤，転移することは少ないために，ISRによって根治性が得られる．本症例は腫瘍下縁は歯状線を越えておらず(歯状線から約1cm)，しかも早期癌でありISRを施行した．その際，前医で腫瘍切除された瘢痕部はやや深めに切除し，結果的に同部は外括約筋切除（pertial ESR）となっており，坐骨直腸窩リンパ節転移を1か所認めた．我々が医学中央雑誌で「直腸癌」,「坐骨直腸窩リンパ節転移」をキーワードとして検索した結果，1983年から2008年の範囲で直腸癌の坐骨直腸窩リンパ節転移例は認めず，極めてまれな症例と思われた．直腸のリンパ系は，上直腸動脈に沿う上方向リンパ流と，内腸骨動脈に沿う側方向へのリンパ流に，外陰部を伝って浅鼠径リンパ流に流れる経路と直腸仙骨筋膜内を流れる後方の経路とが存在する．上部直腸からのリンパ流はほとんどが上方に向かうが，下部直腸，肛門管よりのリンパ流も上方に向かうものが優勢である．側方向へのリンパ流の1経路として，坐骨直腸窩リンパ節から内腸骨リンパ節，総腸骨リンパ節へと流れていく経路がある[7]．本症例はその経路にリンパ行性に転移したものと思われた．大腸癌のリンパ節転移のリスクファクターとして脈管侵襲，垂直浸潤距離1,000μm以上，低

分化型腺癌があげられる．その他のリスクファクターとして，浸潤先進部における低分化傾向（簇出, budding, sprouting）が有用であるとの報告が，主に我が国の研究者から数多くなされている[8)~11)]．本症例の原発巣は簇出は認めず，上記リスクファクターのうち垂直浸潤距離 1,000μm 以上のみが該当した．上記リスクファクターを一つでも認めれば，坐骨直腸窩リンパ節転移も念頭において検査する必要があると思われた．また，術前 CT でリンパ節腫大は指摘されておらず，このような症例の術前検査をいかにすべきか課題を残した．米国の College of American Pathologists は，予後因子をエビデンスレベルによってカテゴリー I～IV まで分類した[12)]．カテゴリー I は十分なエビデンスが認められているもので，深達度，所属リンパ節転移，脈管侵襲，腫瘍遺残，血清 CEA が含まれる．本症例は早期癌で術前 CEA 値は 5.3ng/ml と上昇していたが，術後正常化した．病理組織学的検査結果は上述したとおりである．そのため，下部直腸癌の術後病理組織学的検査結果で早期癌で所属リンパ節転移，脈管侵襲，腫瘍遺残を認めなくても，術後 CEA 高値例では術前から坐骨直腸窩リンパ節への微小転移があった可能性もあり坐骨直腸窩リンパ節転移も念頭に入れ経過観察，検査する必要があると思われた．

文　献

1) Schiessel R, Karner-Hanusch J, Herbst F et al：Intersphincteric resection for low rectal tumors. Br J Surg **81**：1376—1378, 1994
2) Renner K, Rosen H, Novi G et al：Quality of life after surgery for rectal cancer. Dis Colon Rectum **42**：1160—1167, 1999
3) Rullier E, Zerbib F, Laurent C et al：Intersphincteric resection with excision of internal anal sphincter for conservative treatment of very low rectal cancer. Dis Colon Rectum **42**：1168—1175, 1999
4) 伊藤雅昭，小野正人，杉野正典ほか：下部直腸進行癌に対する内肛門括約筋合併切除を伴う根治術．Miles 手術に代わる標準術式の可能性．消外 **25**：1—11, 2002
5) 白水和雄，緒方　裕，荒木靖三：新しい肛門温存術．手術　**59**：1135—1140, 2005
6) Ono C, Yoshinaga K, Enomoto M et al：Discontinuous rectal cancer spread in the mesorectum and the optimal distal clearance margin in situ. Dis Colon Rectum **45**：744—749, 2002
7) 佐治重豊，深田代造：直腸・肛門手術のための局所解剖．外科治療　**71**：433—442, 1994
8) 林田啓介，磯本浩晴，白水和雄：大腸 sm 癌の検討；特に脈管侵襲と簇出について．日本大腸肛門病会誌　**40**：119—126, 1987
9) 岡部　聡：大腸 sm 癌の転移リスクファクターに関する検討．日本大腸肛門病会誌　**47**：564—575, 1994
10) Hase K, Shatney C, Johnson D et al：Prognostic value of tumor “budding” in patients with colorectal cancer. Dis Colon Rectum **36**：627—635, 1993
11) Tanaka S, Haruma K, Teixeira CR et al：Endoscopic treatment of submucosal invasive colorectal carcinoma with special reference to risk factors for lymph node metastasis. J Gastroenterol **30**：710—717, 1995
12) Compton CC, Fielding LP, Burgart LJ et al：Prognostic factors in colorectal cancer：college of American pathologic consensus statement 1999. Arch Pathol Lab Med **124**：979, 2000

A Case of Lymph Node Metastasis in Fossa Ischiorectalis from Early Low Rectal Cancer

Masaaki Takeuchi, Yoshito Akagi, Tetsushi Kinugasa,
Nobuya Ishibashi and Kazuo Shirouzu
Department of Surgery, Kurume University

We report a very rare case of lymph node metastasis in fossa ischiorectalis from early low rectal cancer. A 47-year-old man undergoing local transanal resection for a 5cm IIa congregational lesion of the lower rectum, in March 2008 was pathologically diagnosed with well-differentiated adenocarcinoma, ly0, v0, depth 1,500μm, and recommended for curative surgery. No lymph nodes appeared swollen in preoperative enhanced computed tomography（CT）and preoperative calcinoembryonic antigen（CEA）was 5.3ng/ml. We underwent internal sphincteric resection(ISR), upper D3 dissection and covering ileostomy, in May 2007. Histologically, partial external sphincteric resection（ESR）was done and one lymph node metastasis of the fossa ischiorectalis was seen. The ileostoma was closed in October 2007 and CEA was normalized and has been maintained in the normal range during the one year since curative surgery.

Key words：early low rectal cancer, lymph node metastasis of fossa ischiorectalis, Internal sphincteric resection（ISR）

〔Jpn J Gastroenterol Surg 43：107—111, 2010〕

Reprint requests：Masaaki Takeuchi Department of Surgery, Kurume University
67 Asahimachi, Kurume, 830–0011 JAPAN

Accepted：May 27, 2009

©2010 The Japanese Society of Gastroenterological Surgery Journal Web Site：http://www.jsgs.or.jp/journal/