日消外会誌　43（1）：112～117，2010年

症例報告

肛門機能を温存できた肛門周囲 Paget 病の１例

那覇市立病院外科

知念　順樹　　宮里　　浩　　久志　一朗　　伊禮　聡子
早坂　　研　　松浦　文昭　　豊見山　健　　高江洲　享
金城　　泉　　山城　和也

肛門周囲 Paget 病に対して，肛門括約筋を温存し，肛門管および広範囲皮膚切除と分層皮膚移植による再建を行い，良好な経過を得た１症例を経験したので報告する．症例は 70 歳の女性で，肛門周囲掻痒を訴え当院皮膚科を受診し，皮膚生検にて肛門周囲 Paget 病と診断した．肛門管浸潤が疑われ，当科紹介となり，手術の方針となった．病変部辺縁から 2cm 離し，脂肪層の深さで広範囲皮膚切除を施行し，肛門管は歯状線から 1cm 口側で肛門粘膜を切除した．切除ラインの直腸粘膜を肛門へ引き出し，外肛門括約筋と全周性に縫合し，右大腿後面より採皮し分層皮膚移植を施行した．術直後は便失禁を認めていたが，徐々に改善し，懸念された肛門狭窄は軽度であり，術後１年半経過した現在，肛門機能の低下を認めていない．肛門周囲 Paget 病に対して，広範囲皮膚切除と分層皮膚移植による再建は，一時的人工肛門造設の必要がないため，患者の quality of life に寄与すると考えられた．

はじめに

乳房外 Paget 病は，1889 年に Crocker[1] が外陰部の難治性潰瘍病変に対して，組織学的に Paget 細胞を認め，初めて提唱された疾患である[2]．表皮内および皮膚付属器内に限局している表皮内癌であり，適切な切除が行われれば，比較的予後のよい疾患である．しかし，肛門周囲 Paget 病の場合は根治性とともに，肛門機能の温存を考慮し術式を検討しなければならない．今回，我々は肛門機能を温存できた肛門周囲 Paget 病の１例を経験したので，文献的考察を加え報告する．

症　　例

症例：70 歳，女性

主訴：肛門周囲掻痒

既往歴：35 年前，痔核に対して手術．高血圧．

現病歴：数年前より肛門周囲に掻痒感を認めていた．平成 18 年３月，当院皮膚科外来を受診し，肛門部を中心に臀部に径 10cm の白色調病変を認め，生検にて肛門周囲 Paget 病と診断した．肛門縁付近まで病変を認めたため，外科紹介となり，平成 18 年５月，手術目的に入院加療となった．

入院時現症：身長 148.5cm，体重 52.0kg，臀部には肛門を中心に淡紅色から白色調の比較的境界明瞭な病変を認め，９時方向には硬結を触れた（**Fig. 1**）．その他，顔面，頸部，胸部，腹部，四肢に明らかな異常を認めなかった．

血液検査所見：異常所見を認めなかった．

下部消化管内視鏡検査所見：肛門管直上部に粘膜の白色状病変を認めた．歯状線より約 1cm の白色病変の口側２か所，白色病変部，びらん部より生検し，腫瘍性変化はみられなかった（**Fig. 2**）．

胸部 X 線検査，腹部造影 CT：明らかな転移所見を認めなかった．

術前皮膚生検：腫瘍より 2cm 程度離した距離で陰部側を３か所生検し，腫瘍性変化を認めなかった．

下部消化管内視鏡検査で，歯状線より 1cm の白色病変部に腫瘍性変化を認めないこと，皮膚生検で真皮に腫瘍性変化がなく，Paget 病は表皮内癌

＜2009 年５月 27 日受理＞別刷請求先：知念　順樹
〒902-8511　那覇市古島２―31―1　那覇市立病院外科

Fig. 1　The eczematous lesion around anus was shown（black arrow）. Solid lesion（blue arrow）.

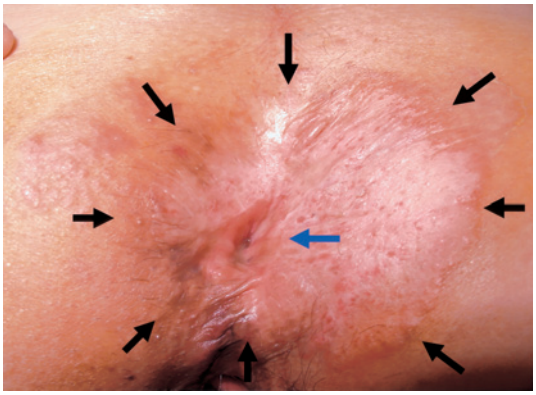

である場合が多いことより粘膜内に限局する病変と考えられ，肛門括約筋の切除が不要であり，肛門機能の温存が可能と判断し，経肛門的腫瘍切除，広範囲皮膚移植を行い，術中迅速病理組織学的検査，および術後の病理組織学的検査の結果にて追加手術の必要性を判断する方針とした．

手術所見：全身麻酔下，ジャックナイフ位にて手術を施行した．肛門鏡で病変部を確認し，筋鈎で視野を展開した．臀部は，病変部辺縁から 2cm 離し，脂肪層の深さで広範囲皮膚切除を行った．肛門管部は，助手が筋鈎で展開し切除ラインの粘膜に 3–0 バイクリルを数針かけ，切除ラインを電気メスで全周性に切開した．肛門管部の粘膜下層の剥離は，3–0 バイクリルで粘膜を牽引しながら電気メスを用いて，粘膜下層で肛門管を切除した．白色調変化のある部位は同部位より口側で（歯状線より 1cm）肛門管粘膜を切離した．その他の粘膜は歯状線で粘膜を切離した．切除ラインの直腸粘膜を全周性に 3–0 バイクリルをかけて肛門へ引っ張り出し，引き出せなかった部分は一部粘膜下層を電気メスで剥離して，直腸粘膜を外肛門括約筋と全周性に縫合した．その後，右大腿後面より採皮し分層皮膚移植を施行した（**Fig. 3，4**）．

切除標本：11×12cm で腫瘍部位（白色病変部）は 6×7.5cm であり，9 時方向に硬結を認めた（**Fig. 5**）．

病理組織学的検査所見：表皮内には包体が淡明で大型の異型細胞（Paget 細胞）が孤立性または数個集族して散見された．断端は腫瘍性変化を認めなかった．9 時方向の硬結部分は表皮の過角化部分であり，粘膜下への Paget 細胞の浸潤はなかった．また，肛門管粘膜に病変は及んでいなかった（**Fig. 6**）．このため，追加切除は行わなかった．

Fig. 2　Colonoscopy showed the white lesion existed above the dentate line of the anus.

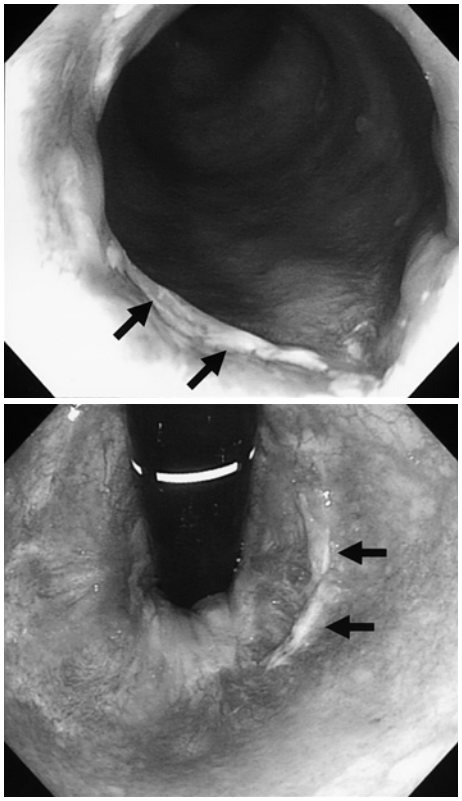

術後経過：術後は植皮部分の汚染防止のため絶飲食とし，高カロリー輸液を行った．また，植皮部分に圧がかからないように術後 8 日目まで腹臥位とした．術後 11 日目より食事を開始し，術直後は便失禁を認めていたが，徐々に改善し，懸念された肛門狭窄は軽度であった．術後 28 日目に退院となった（**Fig. 7**）．術後 1 年半経過したが，再発もなく排便機能も良好である．

考　　察

乳房外 Paget 病の発生部位は外陰部，腋窩，肛門周囲などがあるが，肛門周囲 Paget 病は，乳房

Fig. 3　Photogragh showing operation findings
a：Main lesion was resected with 2cm safety margin. Distal rectal mucosa was sutured directly at the external sphincter muscle. b：Schema of Fig. 3a. c：Split-thickness skin grafting（mesh skin graft）was performed.

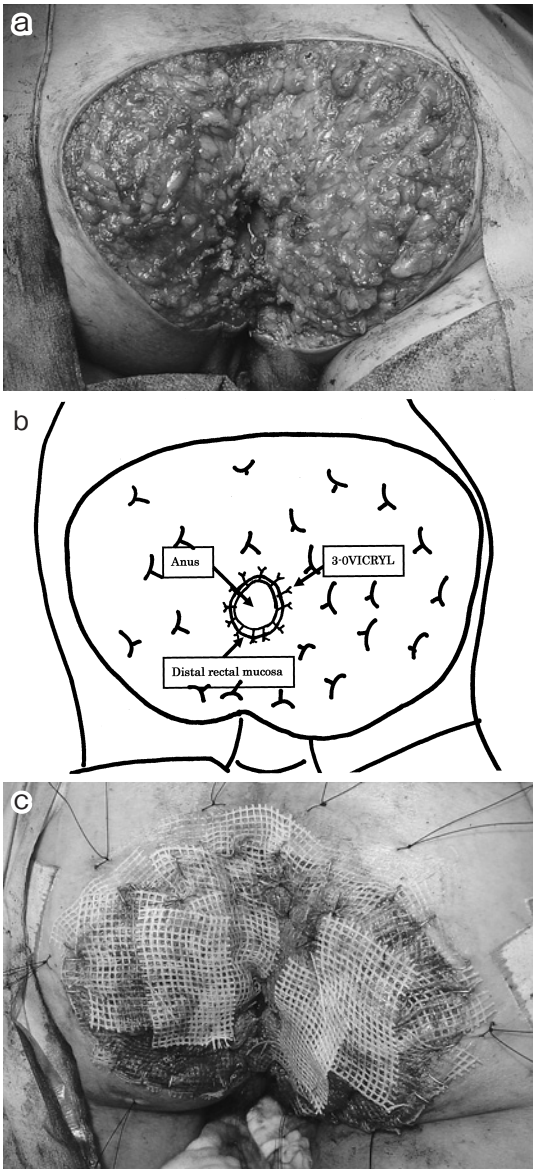

外 Paget 病の 5% 以下とされており，まれな疾患である[3)~8)]．1983 年から 2007 年の範囲で，医学中央雑誌において「乳房外 Paget 病」,「肛門周囲」をキーワードとして我々が検索した範囲では，自験例を含めて 52 例の報告であった．

乳房外 Paget 病は，当初は比較的境界明瞭な淡紅色から褐色調の斑状皮診として始まり，拡大した後，浸潤，硬結，結節を生じてくる．

組織学的には表皮内に胞体が淡染する Paget 細胞が個々に，あるいは胞巣を形成して増殖する．これらの細胞には核異型が認められ，上皮性ムチンを含有しており，異型な腺細胞とみなされる．

浸潤や硬結，結節を生じるとリンパ節転移や肺転移を生じる危険性が高まるので，斑状病変の段階で完全切除することが望まれる．

治療に関しては，手術療法，放射線療法，化学療法がある．

肛門周囲 Paget 病に関して，手術療法で重要なことは，根治性を残しながら，いかに肛門機能を温存するかである．肛門機能温存のため，腫瘍の浸潤が垂直方向では肛門括約筋を温存するために粘膜下層まで，水平方向では歯状線から 3cm までの切除であれば，肛門機能の温存が望める[5)9)10)]．今回，我々の症例では，歯状線より 1cm 程度口側での切除，また腫瘍が表皮内癌であったことより，十分に肛門機能温存が望める範囲の切除であった．また，縫合部に緊張がかかることにより，肛門狭窄に繋がるが，本例では直腸粘膜断端を肛門へ引き出し，外肛門括約筋と縫合し，縫合部自体に緊張がかからず，直腸粘膜を広げることができた．このため，縫合部狭窄を予防できたと考えられた．

皮膚再建では分層皮膚移植と皮弁がある．青柳らや，寺師らが分層皮膚移植により肛門狭窄が生じやすいとして，皮弁を支持している[5)10)~13)]．一方，中村ら[9)]は整容性，耐久性を比較した場合で大きな差はないとし，縫合部狭窄に関しては，感染により吻合部狭窄が起こることがあるため，皮弁の場合は，感染による狭窄を予防するため，一時的に人工肛門を造設する必要がある．一方，分層皮膚移植の場合は感染に強いため人工肛門造設の必要がなく，狭窄も一過性収縮によるものであると報告している．皮弁と比較した場合の分層皮膚移植の利点として，感染に強く，一時的な人工肛門の造設の必要がないことである．欠点として，術後

Fig. 4 Schema showing operation findings.
a：Line of excision showing. b：Distal rectal mucosa was sutured directly at the external sphincter muscle and skin grafting. ①Line of excision ②White lesion ③Muscles ④Dentate line ⑤Skin grafting ⑥3−0VICRYL

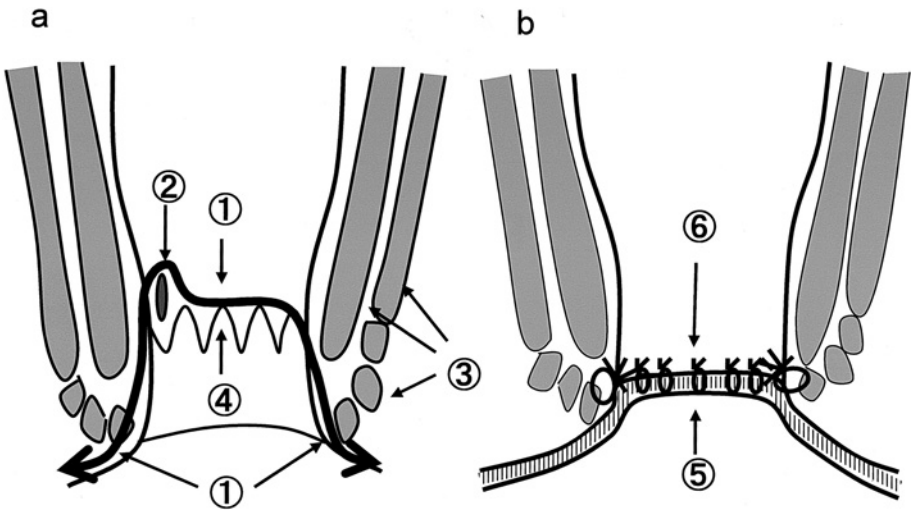

Fig. 5 Exised specimen.
The size was 12 × 11cm, lesion of Paget's disease was 7.5 × 6cm. Solid lesion（arrow）.

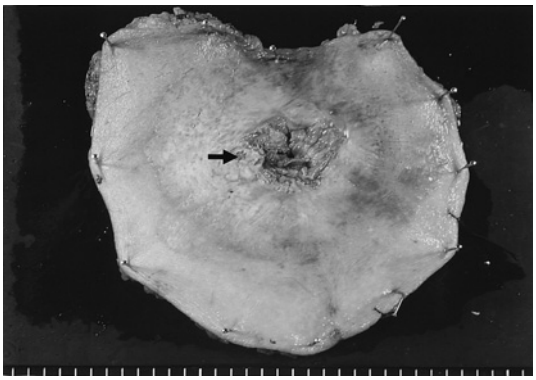

の肛門狭窄があげられるが，今回行った縫合部に緊張がかからないよう切除ラインの直腸粘膜を肛門に引き出し，外肛門括約筋と縫合することにより防げると考えている．自験例でも分層皮膚移植を行い，人工肛門造設を行わない方針とし，一過性に狭窄を認めたが，術後1年半以上たった現在，排便機能に異常を来していない．

放射線療法は，Moreno ら[14]により局所病変で，合併症のため手術適応のない症例や，機能的・美容的観点から手術以外の治療が必要な場合には放射線療法が行われることもあり，30～60Gy の照射を行うと報告している[15]．

転移巣に対する治療としては化学療法が行われ，徳田ら[16]により，5-FU＋CDDP の持続点滴の low dose FP 療法が報告され，副作用が少ない点より，first line として頻用されている．高齢者にも耐えうる治療法とされているが，効果が限定されているため，無効例や再発例での second-line のレジメが求められる[15]．

自験例は肛門周囲 Paget 病であり，根治性と肛門機能の温存を考えた治療計画が必要であった．皮膚側の切除ラインを決定するために，辺縁が不明瞭な部位を皮膚生検し，また直腸への浸潤・切除ラインを決定するために，下部消化管内視鏡検査による直腸粘膜の生検を行い，切除範囲を最小限とすることができた．また，手術手技では大原[17]や石川ら[18]，中村ら[9]が行ったように，肛門機能温存のために，肛門括約筋を温存したこと，術後肛門狭窄防止のために，切除後の直腸粘膜を肛門へ引き出し，外肛門括約筋へ縫合し広げることにより，分層皮膚移植でも術後の肛門狭窄は軽度であり，排便機能の温存が可能であったと考えられた．

Fig. 6　Paget's cells infiltration in epithelium（HE）.

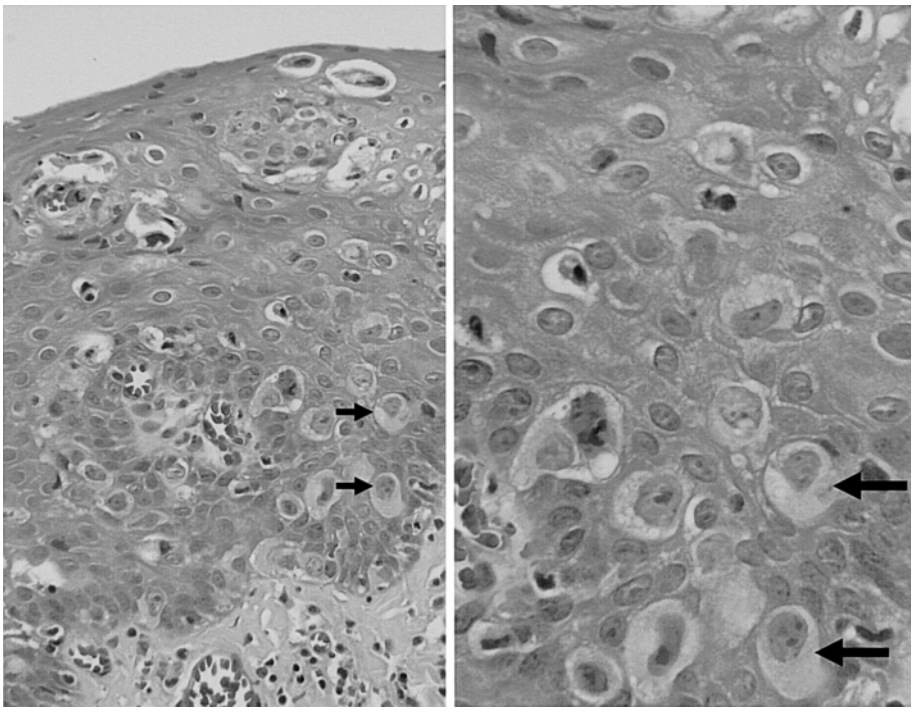

Fig. 7　Photograph showed perianal, 1 month later. Wound was clear and anal stricture was not seen.

また，人工肛門の造設を必要としないため患者の quality of life の維持にも寄与すると考えられた.

文　献

1）Crocker HR：Paget's disease,affecting the scrotum and penis. Trans Pathol Soc London **40**：187―191, 1889

2）牧野知紀，三嶋秀行，池永雅一ほか：根治手術をしえた肛囲 Paget 病の 1 例. 日本大腸肛門病会誌 **58**：250―254, 2005

3）宮里　肇：乳房外 Paget 病の知見補遺―特にその悪性進展について―. 日皮会誌　**82**：519―539, 1972

4）久木田淳，佐藤昌三：Axillary Paget 病の 1 例. 皮の臨　**9**：485―491, 1967

5）青柳　哲，阿部理一郎，水野　修ほか：肛門機能を温存しえた外陰，肛囲 Paget 病の 1 例．Skin Cancer **17**：241―245, 2002

6）森　俊二，池田重雄，石原和之：皮膚悪性腫瘍の診断と治療指針ならびに全国アンケートの集計. Skin Cancer **9**：7―43, 1994

7）大原国章，大西泰彦，川端康浩：乳房外 Paget 病の診断と治療．Skin Cancer **8**：187―208, 1993

8）西村英恵, 金子高英, 水木大介ほか：肛囲に Paget 減少を呈した肛門管癌の 1 例．臨皮　**58**：674―677, 2004

9）中村泰大，石塚洋典，細谷なぎさほか：肛門管再建を行い肛門機能を温存した外陰部肛門周囲 Paget 病―肛門管および皮膚再建法の検討を加えて―．皮膚臨床　**46**：1939―1943, 2004

10）寺師浩人，浅田裕司，倉田荘太郎ほか：肛門部 Paget 病に対して肛門周囲および全肛門管再建術後に肛門機能温存に成功した 1 例．日形会誌

20：582—585, 2000
11) Imran H, Alan FH, Santhat N：V-Y Island flaps for repair of large perianal defects. Am J Surg 181：363—365, 2001
12) 猪熊滋久，石田秀行，橋本大定ほか：後半切除・gluteal fold flap により肛門機能を温存しえた肛門周囲 Paget 病の1例. 日消外会誌 35：1453—1456, 2002
13) 川崎健太郎, 大野伯和, 津川大介ほか：外陰 Paget に広範囲切除と大腿後面 V-Y 有茎皮弁を用いた陰部再建で肛門機能を温存した1例. 日消外会誌 39：1735—1740, 2006
14) Moreno-Arias GA, Conil C, Sola-Casas MA et al：Radiotherapy for in situ extramammary Paget disease of the vulva. J Dermatol Treat 14：119—123, 2003
15) 八田尚人：乳房外パジェット病. 癌と化療 33：1404—1407, 2006
16) 徳田安孝，小口真司，山崎百合子ほか：5-FU と CDDP の低濃度持続点滴法（low dose FP 療法）が奏効した進行期乳房外 Paget 病の3例. 日皮会誌 107：21—27, 1997
17) 大原国章：肛門部皮膚病変. 胃と腸 22：313—318, 1987
18) 石川里子，大塚 俊，田端英之ほか：肛門粘膜に浸潤を認めた乳房外パジェット病の1例. 皮膚臨床 45：253—255, 2003

Extramammry Perianal Paget's Disease treated by Wide Local Excision and Split-Thickness Skin Grafting. A Case Report

Yoshiki Chinen, Hiroshi Miyazato, Kazuaki Kushi, Satoko Irei,
Ken Hayasaka, Humiaki Matsuura, Takeshi Tomiyama, Toru Takaesu,
Izumi Kinjou and Kazuya Yamasiro
Department of Surgery, Naha City Hospital

A 70-year-old woman referred for surgery due to extramammary perianal Paget's disease diagnosed by a skin biopsy had a widespread perianal lesion indicating possible direct invasion of the anal canal and rectal mucosa. Preoperative colonoscopy and mapping biopsies showed no direct invasion, however, so we chose wide local excision and simultaneous split-thickness skin grafting from the right posterior thigh to preserve anorectal function. At anal canal, external and internal sphincter muscles were preserved and submucosa was dissected upward 1cm above the dentate line. Distal rectal mucosa was sutured directly at the external sphincter muscle while preserving a safety margin of 2cm. Her postoperative course was uneventful despite slight postoperative soiling, and no anal stricture developed. She is now doing well 1.5 years after the operation. Wide local excision and split-thickness skin grafting thus achieved good functional results without a diverting colostomy, contributing to QOL in such patients.

Key words：extramammry perianal Paget's disease, anorectal function, Split-thickness skin grafting
〔Jpn J Gastroenterol Surg 43：112—117, 2010〕

Reprint requests：Yoshiki Chinen Department of Surgery, Naha City Hospital
2-31-1 Furujima, Naha, 902-8511 JAPAN

Accepted：May 27, 2009

©2010 The Japanese Society of Gastroenterological Surgery Journal Web Site：http://www.jsgs.or.jp/journal/