日消外会誌　43（1）：122～127，2010年

症例報告

非観血的治療後に待機的に手術を行った閉鎖孔ヘルニアの２例

安芸市民病院外科

杉山　陽一　　呑村　孝之　　山中　啓司　　横山　　隆

非観血的および自然整復された閉鎖孔ヘルニアの症例を３例経験し，うち待機的に手術を行った２例について報告する．症例は70歳と81歳の女性で，いずれも腹痛および大腿部痛を主訴に来院．骨盤CTおよび腹部超音波検査により閉鎖孔ヘルニアと診断した．症例１は発症７時間にて自然還納し，待機的に鼠径法にてメッシュシートを用いて根治術を行った．症例２は発症２時間にてエコーガイド下整復を行い，待機的にKugel法にて治療を行った．いずれの症例も術後合併症なく術後６日目に軽快退院した．閉鎖孔ヘルニアは診断がつき次第緊急手術を行うことが多かったが，最近では自然整復や非観血的治療を行い，待機的手術を行った症例が散見される．ただし，その適応には十分な注意が必要であり，本邦報告例の検討から発症翌日までの期間であること，CTでの脱出腸管の大きさが重要であると考えられた．

はじめに

閉鎖孔ヘルニアは，高齢者に緊急手術を行うため依然ハイリスクな疾患である[1]．元来診断がつきしだい緊急手術を行っていたが，自然整復や徒手整復される症例も報告され手術リスクの高い症例では待機的および保存的治療を行う選択肢もあるものと考えられる．

今回，我々は自然または非観血的に整復を行った閉鎖孔ヘルニアの３例を経験した．そのうち，待機的手術を行った２例を提示し，また本邦報告例と併せて非観血的治療の適応についての検討を報告する．

症　　例

患者１：81歳，女性

主訴：腹痛，左大腿部痛

既往歴：高血圧，左大腿骨骨折後．

現病歴：平成17年10月，突然の腹痛出現．症状軽快せず，同日当院救急外来受診となる．

入院時現症：身長148cm，体重37.5kg，BMI＝17.1．下腹部の圧痛を認めたものの腹膜刺激症状は認めなかった．また，痛みは左大腿へ放散していた．

骨盤部造影CT：左閉鎖孔に直径2.5cm大の腫瘤像を認めた．周囲脂肪織変化や腹水は認めなかった（**Fig. 1a**）．

入院後経過：左閉鎖孔ヘルニアによるイレウスと診断．導尿および鎮痛剤投与したところ症状出現後７時間にて疼痛消失した．

還納後骨盤部CT：左閉鎖孔に認めていた腫瘤像は消失していた（**Fig. 1b**）．

還納後，炎症反応の増悪や症状の変化は見られなかった．還納１週間後，待機的に手術を行った．

手術所見：腰椎麻酔下に鼠径法にて手術を行った．鼠径管開放後，腹膜外腔に入って骨盤壁に沿って剥離を行った．閉鎖孔は約1.0cmであり十分覆うようにメッシュシートをおき，Cooper靭帯や内閉鎖筋に固定した．後壁はMcVay法に準じて補強し閉創．手術を終了した．

術後経過は良好で，術後６日目に退院となった．

患者２：70歳，女性

主訴：下腹部痛，左大腿部痛

既往歴：喘息，気管支拡張症．

現病歴：平成20年２月，突然の下腹部および左大腿部痛出現し当院救急外来受診となる．

入院時現症：身長152cm，体重47.0kg，BMI＝

＜2009年６月18日受理＞別刷請求先：杉山　陽一
〒736-0088　広島市安芸区畑賀２―14―１　広島市医師会運営安芸市民病院外科

Fig. 1　Pelvic CT scanning, a：A bowel was found in the left obturator canal. Fluid collection and bowel wall thickening was not seen. b：A bowel was disappeared in the left obturator canal.

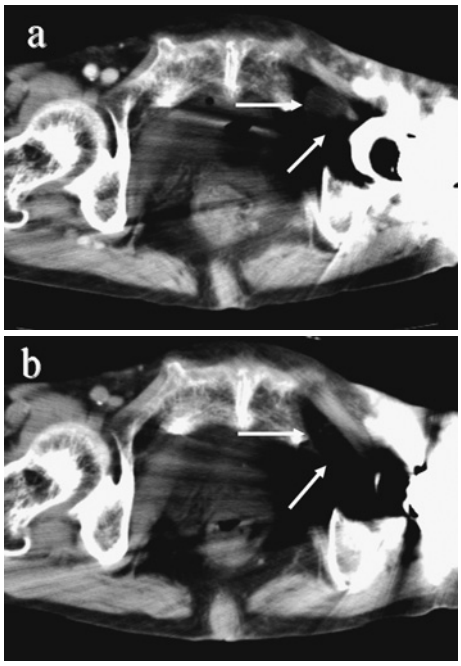

Fig. 2　Pelvic CT scanning, a：A bowel was located between the pectineus and the left external obturator muscles. Fluid collection and bowel wall thickening was not seen. b：A bowel was disappeared in the left obturator canal.

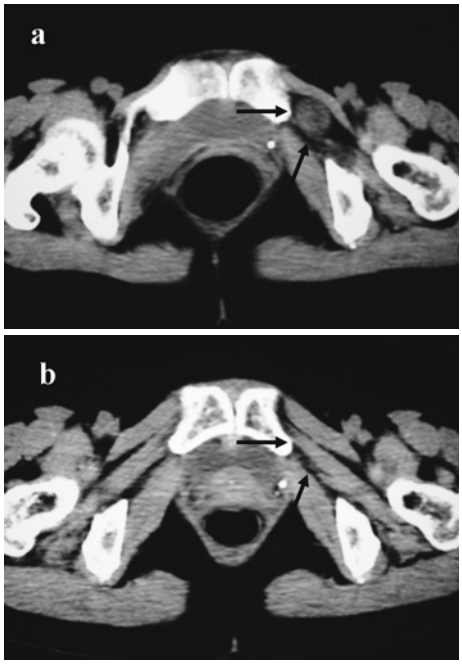

20.3．下腹部の自発痛および圧痛を認めたものの腹膜刺激症状は認めなかった．また，痛みは左大腿へ放散していた．

骨盤部造影 CT：左恥骨筋，外閉鎖筋間に直径 2.0cm 大の腫瘤像を認めた．周囲脂肪織変化や腹水は認めなかった（**Fig. 2a**）．

腹部超音波検査：左大腿静脈内背側にヘルニア嚢を認め内部に直径 2.0cm 大の脱出腸管を認めた（**Fig. 3a**）．

入院後経過：左閉鎖孔ヘルニアによるイレウスと診断．発症後 2 時間しか経過しておらず整復を試みることとした．導尿および十分な鎮痛・鎮静剤投与後，エコーガイド（セクタ式プローブ：7 MHz）にて腸管を確認しながら頭腹側に圧迫すると抵抗の減弱とともに疼痛は軽快した．還納したものと考えられ，再度骨盤部 CT および超音波検査を施行した．

整復後骨盤部 CT：左閉鎖孔に認めていた腫瘤像は消失していた（**Fig. 2b**）．

整復後腹部超音波検査：ヘルニア嚢および脱出腸管は消失していた（**Fig. 3b**）．

整復後炎症反応の増悪や症状の変化は見られなかった．整復から 2 週間後，待機的に手術を行った．

手術所見：腰椎麻酔下に鼠径ヘルニアに対する Kugel 法に準じて手術を行った．腹膜前腔を十分に剥離し閉鎖孔を確認，閉鎖孔は約 1.5cm であった．閉鎖孔および鼠径床すべてのヘルニア門を被覆するよう Kugel patch を留置．Cooper 靭帯および腹横筋筋膜に 1 針ずつ固定して手術を終了した．

術後経過は良好で，術後 6 日目に退院となった．

考　　察

閉鎖孔ヘルニアは，痩せた高齢女性に好発する比較的まれな疾患である．鼠径ヘルニアや大腿ヘルニアなどと異なり体表から分かりにくく，また特徴的とされる Howship-Romberg sign も出現率

Fig. 3　Abdominal US showed, a：Hernial sac and invaginated bowel was located inside and dorsal to the left femoral vein. b：Invaginated bowel was disappeared after reduction using an ultrasonic probe.

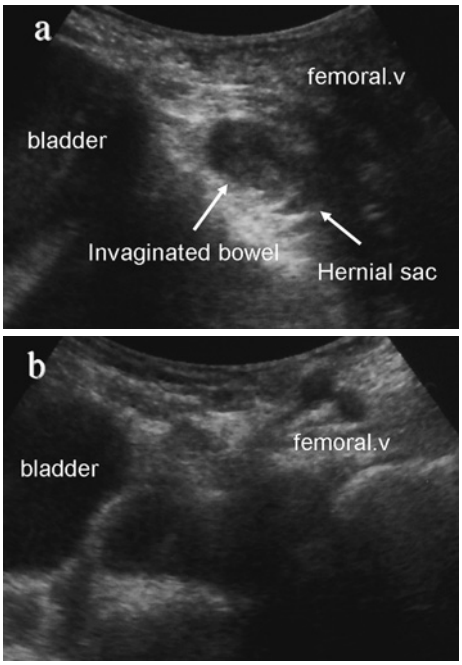

が高くない[1]ことから，以前は術前診断が困難と考えられていた．近年，腹部超音波検査や骨盤CTなどの画像診断の進歩・普及によりほぼ全例診断が可能となってきた．また，閉鎖孔ヘルニアに対する認識の高まりにより発症後比較的早い段階で診断のつく症例が多くなってきている．そして，症例が増えるにつれて，自然還納する症例や腹痛，大腿部痛を繰り返し原因不明とされていた閉鎖孔ヘルニアの症例が見られるようになってきた．元来，閉鎖孔ヘルニアは診断がつきしだい緊急手術を行っていたが，鼠径ヘルニアや大腿ヘルニアと同様に自然還納する症例や非観血的な整復が可能な症例があることから保存的および待機的手術の適応となる症例が少なからずあるものと考えられる．

そこで，医学中央雑誌で「閉鎖孔ヘルニア」と「保存的」,「待機的」,「自然整復」,「非観血的」をキーワードとして1990年から2008年まで検索したところ，詳細な記録のあった症例は自験例を合わせて25例[2)~20)]であった（**Table 1**）．整復方法については自然還納や体位変換によるものが最も多く，その他用手法や超音波プローブ法，消化管造影検査などによる報告が見られる．還納後は待機的に手術を行った症例が多く，腰椎・硬膜外麻酔で鼠径法アプローチにて行った症例が多かった．閉鎖孔ヘルニアは高齢者に多く術前から心肺機能の低下していることが多いため，待機的に手術を行うことで侵襲の少ない麻酔・術式の選択が可能と考えられた．ヘルニア門の閉鎖については，ほとんどの症例で人工膜材を使用している．メッシュシートを用いて閉鎖した症例が最も多いものの，その他メッシュプラグやPHS[18]にて修復した症例も見られる．我々は症例1にはメッシュシートを，症例2にはKugel patchを用いてヘルニア門を閉鎖した．閉鎖孔ヘルニアに対しKugel patchを用いて治療を行った報告はまだ少ないが，閉鎖孔ヘルニアは痩せた女性に多いことから視野確保の困難感もなく，また形状記憶ポリプロピレンメッシュのためずれにくく1枚で鼠径床すべてのヘルニア門を閉鎖できるというメリットがあることから有用な術式であると考えられた．

閉鎖孔ヘルニアの非観血的治療の適応について報告されたものは認めないが，他のヘルニアにおける適応から，嵌頓腸管の状態把握と，発症からの経過時間が重要であると考えられる．嵌頓腸管の状態を把握するにはGrayら[1]の報告にある閉鎖孔ヘルニアの発生形式が重要である．まず，腹膜外脂肪織が閉鎖孔に引き込まれ腹膜面に陥凹が生じてくる．さらに，可逆性のRichter型ヘルニアを生じ，最終的に全係蹄型ヘルニアが生じる．つまり，可逆性のRichter型ヘルニアの段階で腸管壊死を来していない状態では非観血的整復の適応と考えられる．ただし，画像検査所見から全係蹄型，Richter型ヘルニアを判別することは実際不可能であるが，ヘルニア門の大きさは骨や骨盤筋に規定されることから脱出腸管の大きさが重要と考えられる．実際，植木ら[21]の報告では嵌頓腸管のCTスライスが小さく2スライス（2.9cm）以下のものでは腸管切除の必要はなかったと報告している．非観血的治療を行った閉鎖孔ヘルニア本邦報

Table 1 Reported cases of obturator hernia reduced noninvasively in Japan

Author	Year	Age/Sex	Duration of symptoms (days)	Size (cm)	Manipulative method	Treatment	Approach	Repair method	Anesthesia
Funado[2]	1990	84/F	0	5cm	manual (trans vaginal)	operation	abdominal	suture	general anesthesia
Kobori[3]	1994	86/F	3	3cm	spontaneously	follow-up	(−)	(−)	(−)
Yamaguchi[4]	1998	74/F	0	4cm	spontaneously (body positon)	operation	abdominal	mesh	*
Inamine[5]	1999	93/F	12hr	3cm	gastrointestinal contrast study	follow-up	(−)	(−)	(−)
Yamane[6]	2000	87/F	0	2cm	spontaneously	operation	femoral	suture	lumbar
Eda[7]	2000	81/F	1hr	3cm	spontaneously	operation	inguinal	mesh	epidural
Higashi[8]	2000	88/F	0	*	spontaneously	operation	abdominal	mesh plug	lumbar
Oono[9]	2000	73/F	8hr	*	use urtrasonic	operation	inguinal	*	*
	2000	74/F	1hr	*	use urtrasonic	operation	inguinal	*	*
Fujie[10]	2002	40/F	3hr	about 2cm	use urtrasonic	operation	inguinal	mesh	lumbar
Sato[11]	2002	71/F	0	*	use urtrasonic	operation	laparoscopic	mesh	general anesthesia
Ogawa[12]	2002	69/F	1	*	gastrointestinal contrast study	operation	abdominal	suture	general anesthesia
Sou[13]	2004	81/F	0	*	spontaneously	operation	inguinal	mesh	lumbar
Kawai[14]	2004	89/F	0	3cm	spontaneously	operation	abdominal	mesh plug	general anesthesia
Mita[15]	2004	84/F	0	*	spontaneously	follow-up	(−)	(−)	(−)
	2004	73/F	0	*	spontaneously	operation	inguinal	mesh	lumbar
Okada[16]	2004	76/F	0	*	spontaneously	operation	abdominal	mesh plug	general anesthesia
Saito[17]	2005	87/M	*	about 2.5cm	use urtrasonic	operation	inguinal	mesh	epidural
Yamamoto[18]	2005	81/F	0	*	manual	operation	inguinal	mesh	lumbar
	2005	78/F	0	*	manual	operation	inguinal	PHS	general anesthesia
Yamai[19]	2005	77/F	0	1.5cm	spontaneously	operation	laparoscopic	mesh	general anesthesia
Oohira[20]	2008	84/F	0	*	spontaneously	operation	abdominal	mesh	*
Our case		66/F	11hr	2.5cm	spontaneously	follow-up	(−)	(−)	(−)
Our case		81/F	7hr	2cm	spontaneously	operation	inguinal	mesh	lumbar
Our case		70/F	2hr	3cm	use urtrasonic	operation	preperitoneal	kugel	lumbar

* data is not shown in the article

告例のうち，大きさの記載のあった13例の脱出腸管の大きさは2.8±0.9cmであった．FunadoやYamaguchiらの症例以外はすべて3cm以下であった．また，医学中央雑誌で「閉鎖孔ヘルニア」「腸切除」「腸壊死」をキーワードとして1998年から2008年まで検索した症例で，エコーまたはCTなどによる脱出腸管の大きさについての記載のあった症例（16例）の脱出腸管の大きさは3.6±1.8cmであり両群間に有意差を認めた（Mann-Whitney's U test，P＝0.03）．さらに，斉藤ら[22]は閉鎖孔ヘルニアのCTにて，脱出腸管周囲脂肪織濃度上昇，腸管壁内ガス，腹水が腸切除が必要な症例と関係していると報告していることから，CTで上記の所見がなく脱出腸管の直径が約3cm以下の症例が非観血的治療の適応になると考えられた．

閉鎖孔ヘルニア発症からの経過時間と腸管壊死についての関係は，河野ら[23]の報告がある．腸管切除群では発症から8.4±0.6日であったのに対し，非切除群では4.7±0.6日で両群間に有意差を認めている．また，発症後3日以内では80.6％が腸切除の必要がなく時間の余裕があるのはRichter型ヘルニアが多い本症の特徴としている．さらに，Yokoyamaら[24]の報告では4日以内では腸壊死を認めた症例はなかったとしている．本邦で報告されている非観血的治療を行った症例では，発症から整復までの日数は0.2±0.6日であった．一方，1998年から2008年の検索期間において本邦で報

Fig. 4　Relationship between duration of symptoms and obturator hernia needed to resect necrotic small intestine.

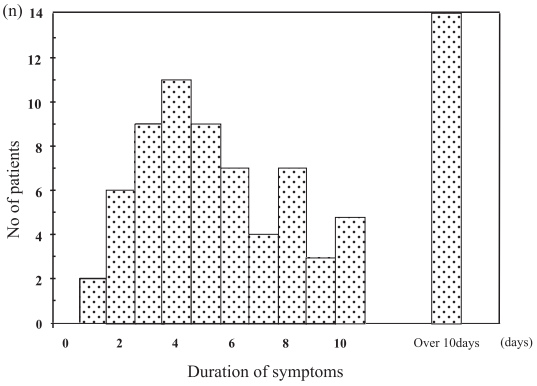

告されている腸壊死による腸切除を行った閉鎖孔ヘルニア症例で発症から手術までの日数記載のあった77例について検討したところ，7.8±6.9日であった．さらに，腸壊死を伴った閉鎖孔ヘルニアの本邦報告例では発症当日には腸壊死を認めた症例はなく，1日目でも2例のみであった(**Fig. 4**)．以降は，腸壊死を認めた症例も増加していることから発症後24時間までが非観血的治療の適応と考えられた．逆に，発症後24時間以降は腸管壊死のリスクもあり基本的には手術的治療を検討すべきと考えられた．

閉鎖孔ヘルニアは診断がつき次第手術を行ってきたが，このたび経験したように，自然整復や非観血的に整復できる症例があることから，整復後の待機的手術や経過観察という選択肢もあるものと考えられた．整復後は再発のリスクもあるため基本的に待機的手術を行うべきと考えるが，このたび検討した症例でも自験例も含めて4例の経過観察を行った症例がある．いずれの症例も待機的手術を検討したものの，本人の同意が得られなかったり全身状態から手術リスクが高いと判断されたもの，容易に非観血的整復が可能であったものが経過観察となった．

閉鎖孔ヘルニアは高齢で併存疾患が多く手術リスクの高い症例も多いため，非観血的治療による整復術は有用な方法と考えられた．その適応については十分な検討が必要であるが，我々が経験した症例および文献的考察から，①発症後24時間以内であること，②CTでの脱出腸管の大きさが3 cm以下でその他の所見から腸壊死が疑われないこと，が必要な条件と考えられた．

文　献

1) Gray SW, Skandalakis JE, Soria RE et al：Strangulated obturator hernia. Surgery **75**：20―27, 1974
2) 船戸崇史，市橋正嘉，乾　博史ほか：非観血的整復術後に手術を行った閉鎖孔ヘルニアの1例. 日消外会誌　**23**：810―814, 1990
3) 小堀迪夫，徳永常登，斎藤逸郎ほか：CTで確定診断し保存的に寛解した閉鎖孔ヘルニアの1例. 臨今治　**6**：70―74, 1994
4) 山口明浩，中西正芳，小黒　厚ほか：CTにて術前に診断し待機手術可能であった閉鎖孔ヘルニアの1例．消外　**21**：1117―1119, 1998
5) 稲嶺　進，仁井田りち，湧上民雄ほか：自然緩解した閉鎖孔ヘルニア嵌頓の1例．沖縄医会誌　**37**：1―4, 1999
6) 山根正修，向田尊洋，清水信義：待機的に大腿法で修復した閉鎖孔ヘルニアの1例．臨外　**55**：505―508, 2000
7) 江田　泉，矢野匡亮，田中規幹ほか：自然還納を確認し鼠径法にて待機的に修復術を施行した閉鎖孔ヘルニアの1例．日臨外会誌　**61**：1340―1343, 2000
8) 東　久弥，横尾直樹，福井貴巳ほか：CTにより自然還納が確認された閉鎖孔ヘルニアの1例. 日外科系連会誌　**25**：186―188, 2000
9) 大野健次，横山　隆，斉藤典才ほか：超音波ガイドによる徒手整復が可能であった閉鎖孔ヘルニアの2例．消外　**23**：1735―1737, 2000
10) 藤江裕二郎，林田博人，天野正弘ほか：超音波プローベによる整復後に待機的手術を行った閉鎖孔ヘルニアの1例. 日臨外会誌　**63**：2061―2065, 2002
11) 佐藤仁俊，舟塚雅英，徳久善弘ほか：超音波ガイド下に非観血的整復を行い，待機的に腹腔鏡下修復術を施行した閉鎖孔ヘルニアの1例. 日内視鏡外会誌　**8**：47―51, 2003
12) 小川淳宏，丹羽英記，下村　淳ほか：自然還納と再嵌頓をCTにて確認しえた閉鎖孔ヘルニアの1例．外科　**64**：1339―1341, 2002
13) 宗　淳一，末光浩也，中島裕一ほか：来院時白然還納していた閉鎖孔ヘルニアの1手術例. 雲南病医誌　**11**：13―17, 2004
14) 河合雅彦，太和田昌宏，松井　聡ほか：術直前に自然還納した閉鎖孔ヘルニアの1例．岐阜病年報．2004，p41―44
15) 三田篤義，川手裕義：非観血的嵌頓整復術を行った閉鎖孔ヘルニア嵌頓の2例. 日臨外会誌　**65**：2499―2501, 2004

16) 岡田禎人：4年間，嵌頓と自然整復をくり返した閉鎖孔ヘルニアの1例. 日腹部救急医会誌 24：673—676, 2004
17) 斉藤典才，三上和久，横山 隆ほか：超音波ガイドの整復にて待機手術が可能となった男性閉鎖孔ヘルニアの1例. 臨外 60：797—799, 2005
18) 山本秀和，加藤 滋，肥田侯矢ほか：用手還納後に鼠径法により待機手術を行った閉鎖孔ヘルニアの2例. 日臨外会誌 66：1485—1488, 2005
19) 山井礼道，浜口伸正，山本洋太ほか：嵌頓，自然整復を繰り返していた閉鎖孔ヘルニアに対して腹腔鏡下ヘルニア修復術を施行した1例. 高知医師会医誌 10：239—242, 2005
20) 大平正典，清水喜徳，安田大輔ほか：両側閉鎖孔ヘルニアの両側還納の1例. 日臨外会誌 69：475—479, 2008
21) 植木 匡，若桑隆二：閉鎖孔ヘルニアにおける嵌頓腸管のCTスライス数計測の意義. 日臨外会誌 66：2372—2376, 2005
22) 斉藤哲雄，荒木裕至，浅尾千秋ほか：閉鎖孔ヘルニア7例におけるCT所見の検討. 臨放 52：1231—1235, 2007
23) 河野哲夫，日向 理，本田勇二：閉鎖孔ヘルニア最近6年間の本邦報告257例の集計検討. 日臨外会誌 63：1847—1852, 2002
24) Yokoyama Y, Yamaguchi A, Isogai M et al：Thirty-six cases of obturator hernia：does computed tomography contribute to postoperative outcome? World J Surg 23：214—216, 1999

Two Cases of Obturator Hernia Performed Elective Surgery after Noninvasive Reduction

Yoichi Sugiyama, Takayuki Nomimura, Keiji Yamanaka and Takashi Yokoyama
Department of Surgery, Hiroshima City Medical Association-Administered Aki City Hospital

We report two cases of obturator hernia operated on electively after being reduced spontaneously and noninvasively. Subjects were two women, one 70 years old and the others 81, both admitted as an emergencies due to the abdominal and left femoral pain. Pelvic computed tomography（CT）and abdominal ultrasonography[1] showed a portion of the bowel in the left obturator canal diagnosed as obturator hernia. The hernia in case 1 shrank spontaneously within 7 hours of symptom onset. Elective inguinal surgery was done using a mesh sheet. The hernia in case 2 was reduced using an ultrasonic probe within 2 hours of symptom onset followed by elective surgery using the Kugel method. Both postoperative courses were uneventful with the women discharged 6 days after surgery. Emergency surgery is generally conducted immediately after a diagnosis of obturator hernia, but we have found that obturator hernia surgery way also be done electively after spontaneous, noninvasive reduction. So we have reviewed similar Japanese cases. It is important, however, to reduce symptoms noninvasively within 24 hours and to consider the size of the prolapsed bowel.

Key words：obturator hernia, reduced obturator hernia, elective surgery

〔Jpn J Gastroenterol Surg 43：122—127, 2010〕

Reprint requests：Yoichi Sugiyama Hiroshima City Medical Association-Administered Aki City Hospital
2-14-1 hataga, aki-ku, Hiroshima, 736-0088 JAPAN

Accepted：June 18, 2009

©2010 The Japanese Society of Gastroenterological Surgery Journal Web Site：http://www.jsgs.or.jp/journal/