日消外会誌　43（1）：128～133，2010年

臨床経験

臀部弧状切開により括約筋温存手術を行った直腸原発 gastrointestinal stromal tumor の１例

一宮市立市民病院外科

永田　二郎　　平林　　祥　　大西　英二　　中西　賢一
大屋　久晴　　福本　良平　　西　　鉄生　　森岡　祐貴
間瀬　隆弘　　橋本　昌司

症例は76歳の男性で，肛門管にかかる下部直腸原発の粘膜下腫瘍 gastrointestinal stromal tumor（以下，GIST）の診断で手術を行った．Jack-Knife 位で臀部を弧状に切開して直腸に到達し，腫瘤を含めて直腸後壁を切除して縫合閉鎖した．予防的に造設した人工肛門は6週間後に閉鎖した．腫瘍の大きさは6.5×4.8×4.0cm で，病理組織学的に直腸原発の uncommitted type の GIST と診断された．排便機能は良好に保たれており，術後2年の現在，再発徴候なく外来で経過観察中である．直腸原発 GIST に対する後方からの臀部弧状切開によるアプローチは，従来の後方アプローチによる術式に比べて創感染を含めた術後合併症の発生を軽減できる可能性があり，また術野が良好で直視下に safety margin を確保しながら切除しうることから根治性の面でも満足できる術式であると考えられた．この症例につき文献的に考察を加えて報告する．

はじめに

ガイドライン[1]によれば，切除可能な gastrointestinal stromal tumor（以下，GIST）の治療の原則は，肉眼的断端陰性の完全切除であり，偽被膜を損傷することなく外科的に安全な切除断端を確保して完全に切除することが必要であるとされている．また，リンパ節郭清は推奨されておらず，原則として臓器や臓器機能の温存を目指した部分切除が推奨されている．直腸原発の GIST は下部直腸に多く，症状に乏しいことから比較的大きな腫瘤を形成した後に発見されて，腹会陰式直腸切断術が行われることが多い．今回，我々は肛門管にかかる直腸原発 GIST に対して臀部弧状切開により後方からのアプローチを行い，括約筋を温存した手術を考案したので報告する．

症　　例

患者：76歳，男性

家族歴：特記すべきことなし．

既往歴：40歳代に胆嚢炎．

現病歴：平成18年9月頃より肛門痛あり，近医受診．下部直腸の6×4cm 大の粘膜下腫瘍を指摘される．平成18年10月，当院を紹介受診となる．

来院時現症：身長160cm，体重54.6kg．結膜に貧血・黄疸なし．腹部は平坦・軟で圧痛なし．直腸診では5時から8時方向に肛門管にかかる表面平滑な，可動性に乏しい鶏卵大の腫瘤を触知し，局所に軽度の圧痛を認めた．

血液生化学的検査：血液一般および生化学的検査上異常なし．

大腸X線検査：下部直腸から肛門管にかけて，後方より表面平滑で類円形の腫瘤による外部からの圧排所見を認める（**Fig. 1**）．

大腸内視鏡検査：直腸粘膜に覆われた肛門管にかかる粘膜下腫瘤で一部びらん面を有する（**Fig. 2**）．

骨盤部CT：下部直腸の後方に径6cm 大の造影効果を有する充実性腫瘤を認める．直腸周囲のリンパ節腫大は認めず，肺・肝臓を含めて他臓器にはとくに異常を認めない．

＜2009年5月27日受理＞別刷請求先：永田　二郎
〒491-8558　愛知県一宮市文京2―2―22　一宮市立市民病院外科

Fig. 1 Barium enema study showed that smooth surface tumor pressed from lower rectum to anal canal from behind.

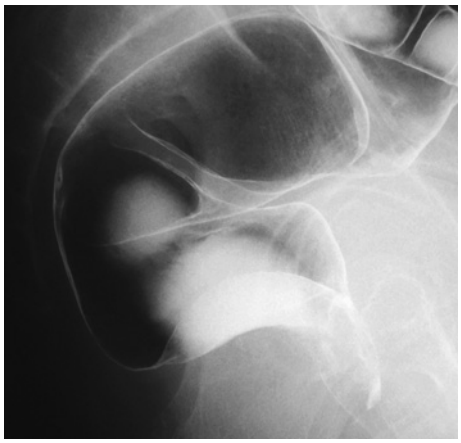

骨盤部MRI：直腸後壁の分葉を示す腫瘤で外肛門括約筋筋層間に進展している（**Fig. 3A, B**）.

以上より，後壁を主体とした肛門管にかかる直腸粘膜下腫瘍（GIST疑い）の診断で10月に手術を施行した.

手術所見：Jack-Knife位で臀部皮膚を弧状に切開（**Fig. 4A**）し，フラップを作成して尾骨は途中で離断した．大臀筋内側を剥離し，肛門挙筋を縦に切開して腫瘤を露出しないように注意しながら直腸の周囲を剥離した（**Fig. 4B**）．口側はWaldeyer筋膜を鈍的鋭的に剥離し左右は直腸の側壁までを剥離した．フラップの作成に際しては尾骨切断後，皮下脂肪と肛門挙筋の間を剥離し，途中からは肛門尾骨靭帯を切離して尾側に向かった．ここで，外肛門括約筋を確認し，これを露出した．この時点で，直腸診を行って腫瘤を挙上（**Fig. 5A**）し，健常直腸壁を確認して切開，直視下にsafety marginを確保しながら直腸壁を含めて腫瘤を切除した（**Fig. 5B**）．剥離および切除のラインをシェーマで示す（**Fig. 6**）．直腸の縫合は，Gambee 1層で行い，可及的に肛門挙筋を縫合閉鎖した．側面より閉鎖ドレーンを留置し創部を2層に縫合，S状結腸で人工肛門を造設して手術を終了した．手術時間3時間32分， 出血量は37mlであった．なお，人工肛門は6週間後に閉鎖した.

摘除標本：6.5×4.8×4.0cm大の腫瘤で歯状線を含み，肛門皮膚は約1cm切除されている（**Fig. 7**）．切除した直腸壁は5×4cmであった．割面は被膜に包まれた黄白色調の分葉を示す充実性腫瘤であった．病理組織学的にも肛門皮膚を認め（**Fig. 8A**），主病巣は紡錘形の腫瘍細胞が束になり，交差して増殖した間葉系腫瘍で，mitotic rateは5～8/50HPF，免疫染色検査では*c-kit*(＋)，CD34(＋)，α-SMAとS-100はごく弱い染色性を示し，Ki67 labeling indexは2～3%程度で，uncommitted typeのGISTで高リスク群と考えられた（**Fig. 8B**）.

Fig. 2 Colonoscope showed a lower rectal submucosal tumor 6cm in diameter with an erosive surface, extended to anal canal.

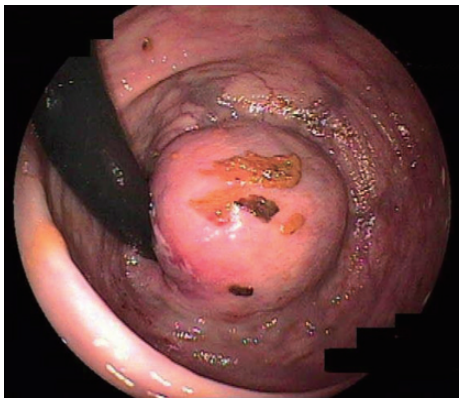

術後経過：術後経過は良好で，予防的にimatinib mesylateを投与するも副作用のためdrop outした．その後，無治療であるが，排便機能は良好に保たれており，臀部の筋委縮も認めず，術後2年の現在，再発徴候なく外来でfollow中である（**Fig. 9**）.

考　察

GISTは消化管や腸管膜に発生する粘膜下腫瘍であり，1988年，Hirotaら[2]によってその組織発生に*c-kit*遺伝子の突然変異が大きく関係してその遺伝子産物であるKITが腫瘍細胞に発現することが明らかにされた．GISTの発生部位としては胃(50%)が最も多く，小腸(25%)，大腸(10%)，大網/腸管膜（7%），食道（5%）にも発生する[3]とされ，内臓原発の肉腫のほとんどはGISTである[4].

Fig. 3　A：Magnetic resonance image (MRI) showed that tumor was lobular pattern. B：It was the segment of posterior wall of rectum advanced into external anal sphincter.

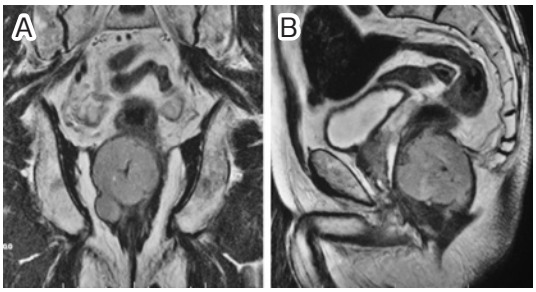

Fig. 4　A：We incised the buttocks in the arc-shape. B：We made skin flap and dissect around the rectum.

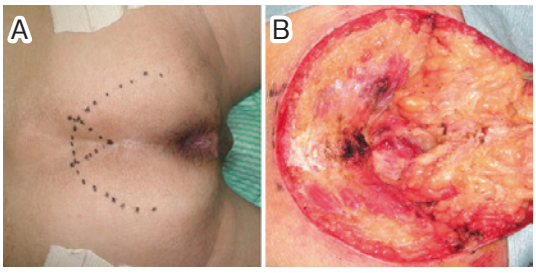

Fig. 5　A：When we examined the rectum, the tumor was lifted extremely. B：We resected the tumor looking safety margin in the face.

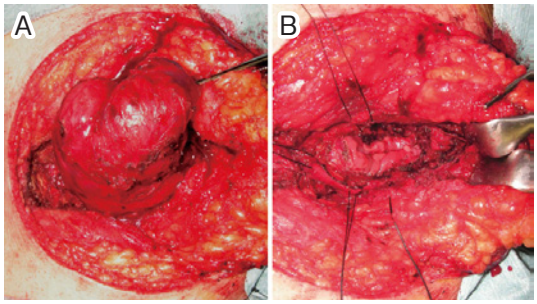

Fig. 6　The schema showed a cutting or dissecting line at the time of operation.

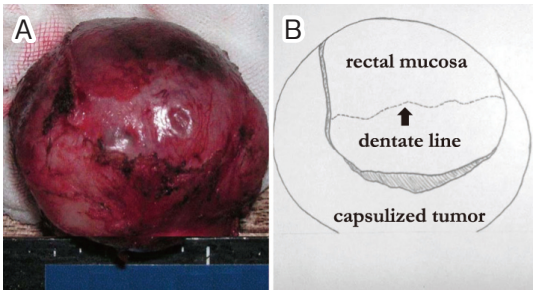

2008年3月に我が国でGIST診療ガイドライン[1]が発行され，切除可能GISTの治療の原則は肉眼的断端陰性の完全切除であり[5]，偽被膜を損傷することなく外科的に安全な切除断端を確保し完全に切除することが必要とされている．また，リンパ節郭清は特殊な場合を除き推奨されず，原則として臓器や臓器機能の温存を目指した部分切除が推奨されている[4]．

近年，Thyrosin kinase阻害薬であるimatinib mesylateの投与によりGISTの治療成績が良好となってきた．これは，GISTの約80%でThyrosin kinaseの突然変異がみられ，この傍細胞膜領域のexon11に変異を有するGISTにおいてimatinibに反応しやすいためであると報告されている[3]．しかし，Blayら[6]はGISTの治療の基本は外科的切除であり，現時点でimatinibのneoajuvant，ajuvantの効果は臨床試験の段階であると述べている．切除可能病変に対する治療としては，手術が第1選択であることに変わりはないが，胃原発GISTではU領域に多く，直腸原発GISTでは下部直腸に多く発生することから手術方法の選択に苦慮する場合がある．とくに，直腸原発のGISTの特徴として下部直腸に多く，自覚症状に乏しいために大きくなってから発見されることが多い点が挙げられる．大きな直腸原発のGISTに対して，腹会陰式直腸切断術が行われることが多い[7)8)]が，近年経仙骨式切除・経肛門的切除などの括約筋温存手術[9)~11)]が報告されるようになった．従来の拡大手術と異なり，局所切除を行う場合には，肛門括約筋の機能温存をめざしつつ，かつ腫瘍の偽被膜を損傷しない完全切除が必要である．腫瘍の背側については慎重に操作を進めることにより腫瘍に切り込むことなく剥離が可能である．最も術野が不良となる肛門近くの操作が問題となると考えられるが，十分に直腸の後壁および側壁の剥離を行ったうえ，健常直腸壁を切開しこれを

Fig. 7　Resected specimen and schema：It is 6.5 × 4.8 × 4.0cm sized tumor dentate line included macroscopically. T：tumor, B：urinary bladder, R：rectum.

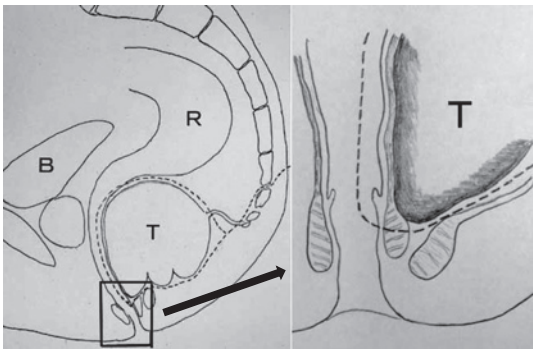

Fig. 8　A：The tumor was included squamous cells of anal skin. B：Histopathological findings of the tumor showed spindle shaped cells which had oval nucli. It was diagnosed as uncommitted type GIST.

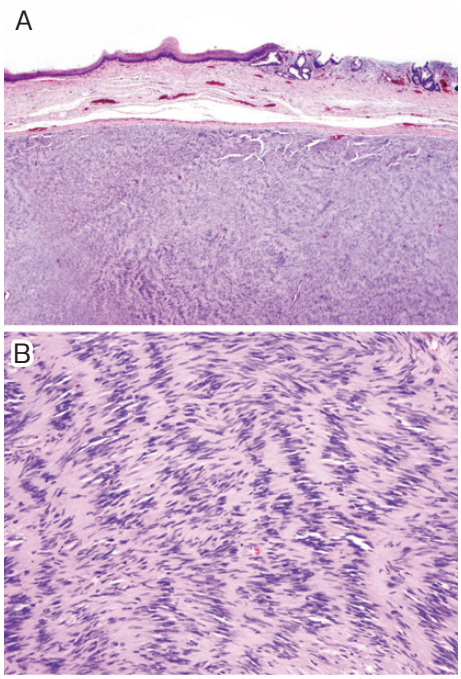

牽引しながら直視下に safety margin を確保しつつ電気メスや LigaSure を用いて切除することにより偽被膜の損傷は避けられるものと考えられる．

名取ら[12]は，neoadjuvant chemotherapy として imatinib mesylate 投与を行い腫瘍が縮小した後に経肛門的腫瘍切除を行った例を報告している．GIST の根治には外科的切除が必要であるものの，imatinib mesylate の投与期間が長期化すると耐性出現の可能性があるため投与後 1 か月程度で効果を判定し，その後の継続投与の是非を検討することが妥当であると述べている．今後，さらに腫瘍が大きな場合や肛門に近接した症例に対する neoadjuvant chemotherapy の有用性についての検討がなされるべきである．

Fig. 9　Operative scar at the buttocks：His sphincter function is well retained and there is no atrophy at the gluteal muscle.

今回の症例は腫瘤が肛門管にかかっており，肛門皮膚および場合によっては括約筋を一部切除する可能性が考えられたが，明らかなリンパ節腫大もみられず括約筋の大部分は温存可能であると考えられたことより臀部弧状切開によるアプローチを行った．直腸の背側を尾側に向かって剥離してゆくと比較的容易に恥骨直腸筋および外肛門括約筋に到達することが可能であった．直腸後壁および側壁を十分に剥離した後，直腸診を行うと腫瘤とともに直腸壁が挙上され，良好な視野が展開された．この後，直腸壁を切開し腫瘤を牽引しながら電気メスまたは LigaSure で健常直腸壁を切離した．直腸の一部を肛門皮膚に縫合していることから術後合併症を回避する目的で予防的に人工肛門造設を行ったが，肛門括約筋の機能は完全に温存されており，術後 2 年の現在再発徴候なく，便・ガスの失禁はまったくみられない．

一般に，後方アプローチのメリットとして直視下に腫瘍を確認して safety margin を確保しながら操作を行いうること，器械操作により腫瘍を圧迫することがほとんどないこと，開腹手術に比べて低侵襲で創痛が少なく術後の回復が早いといった利点がある．

代表的な直腸への後方からのアプローチとしては，Kraske[13]の方法がある．これは，下部仙骨の左外側から始まり肛門縁から1～2cm 頭側までの皮膚を切開して肛門尾骨靭帯および肛門挙筋を切開し直腸に到達するものであるが，皮膚切開がほぼ直線的であるために術野の展開が不十分になると考えられる．また，創感染・瘻孔・狭窄といった合併症のために一般化するには至っていない[14)15)]．Mason[16]の方法は，括約筋を離断して術操作を行うものであり，良好な術野の展開が可能となるも，術後の肛門機能に問題がある．これに対して，臀部弧状切開では大きなフラップを作成することより，左右上下の術野が良好に確保され，肛門近くへのアプローチが容易となり，比較的大きな腫瘍にも対応できるという利点がある．我々は過去に他院での直腸切断術後の局所再発例に対してフラップを用いた後方からのアプローチを行い術後の知覚障害や筋肉の障害が発生しないことを経験した．さらに，神経の走行より肛門機能には影響を与えないことから本術式を選択するに至った．これまで報告されている後方からのアプローチは，皮膚切開が6時方向で肛門近くまで達することより創感染の機会が多いと考えられるが，弧状切開での創は肛門からかなり離れた部であり，創感染のリスクは低いと考えられる．

以上，本術式は創感染を含めた術後合併症の発生を軽減できる可能性があること，良好な肛門括約筋の機能温存が可能で根治性の面でも満足できることから，直腸原発の GIST に対する標準術式となりうると考えられた．なお，文献は「GIST 診療ガイドライン」のほか，医学中央雑誌で，「gastrointestinal stromal tumor（GIST）」「直腸腫瘍」をキーワードとして 1999 年から 2008 年までについて検索した．

文　献

1) 日本癌治療学会，日本胃癌学会，GIST 研究会編：GIST 診療ガイドライン．http://www.kanehara-shuppan.co.jp/2008-03-31
2) Hirota S, Isozaki K, Moriyama Y et al：Gain-of-function mutations of c-kit in human gastrointestinal stromal tumors. Science **279**：577―580, 1998
3) Demetri GD, Benjamin R, Blanke CD et al：NCCN task force report：optimal management of patients with gastrointestinal stromal tumor（GIST）-expansion and update of NCCN clinical practice guidelines. JNCCN **2**（Suppl 1）：S1―28, 2004
4) Fong Y, Coit DG, Woodruff JM et al：Lymph node metastasis from soft tissue sarcoma in adults. Analysis of data from a prospective database of 1772 sarcoma patients. Ann Surg **217**：72―77, 1993
5) DeMatteo RP, Lewis JJ, Leung D et al：Two hundred gastrointestinal stromal tumor；recurrence patterns and prognostic factors for survival. Ann Surg **231**：51―58, 2000
6) Blay JY, Bonvalot S, Casali P et al：Consensus meeting for the management of gastrointestinal stromal tumor；report of the GIST consensus conference of 20-21 March 2004, under the auspices of ESMO. Ann Oncol **16**：566―578, 2005
7) 高橋　祐，長谷川洋，小木曽清二ほか：直腸原発 gastrointestinal stromal tumor の5例．日消外会誌　**32**：2694―2698, 1999
8) 石川慶大，鈴木康弘，高橋基夫ほか：直腸 gastrointestinal stromal tumor の1例．日臨外会誌　**63**：2489―2493, 2002
9) Matsushima K, Kayo M：Transsacral approach to resect a gastrointestinal stromal tumor in the rectum：report of two cases. Surg Today **37**：698―701, 2007
10) 川口康夫，杉野圭三，小島康知ほか：直腸壁外に有茎性発育した KIT 陰性 gastrointestinal stromal tumor の1例．日消外会誌　**39**：516―521, 2006
11) 松本欣也，小田原一哉，豊田　剛ほか：直腸膣中隔に発生した gastrointestinal stromal tumor の1例．日消外会誌　**39**：417―421, 2006
12) 名取志保，舛井秀宣，高川　亮ほか：メシル酸イマチニブ投与後に切除した直腸 gastrointestinal stromal tumor の1例．日消外会誌　**40**：337―343, 2007
13) Kraske P：Zur extirpation hochsitzenden mastdarmkrebs verhandle deutsh gesellsch. Verth Otsch Ges Chir **14**：464―474, 1885
14) Christiansen J：Excision of mid-rectal lesions by the Kraske sacral approach. Br J Surg **67**：651―652, 1980

15) Terkivatan T, den Hoed PT, Lange JFM Jr et al：The place of the posterior surgical approach for lesions of the rectum. Dig Surg **22**：86—90, 2005

16) Mason AY：Surgical entry to the rectum：a transsphincteric exposure. Proc Soc Med **63**：91—94, 1970

A Case of Rectal Gist Performed Sphincter Saving Operation by Cluneal Arched Skin Incision

Jiro Nagata, Sho Hirabayashi, Eiji Ohnishi, Ken-ichi Nakanishi,
Hisaharu Ohya, Ryohei Fukumoto, Tetsuo Nishi, Yuki Morioka,
Takahiro Mase and Syoji Hashimoto
Department of Surgery, Ichinomiya Municipal Hospital

We report a new approach in surgery on a 76 year-old man having a submucosal tumor-reaching from the lower rectum to anal canal and suspected of being a gastrointestinal stromal tumor (GIST). Using a cluneal arched incision to form a skin flap with the patient in a jack knife position, we approached the rectum and resected the rectal posterior wall, including the 6.5×4.8×4.0cm tumor, which proved histopathologically to be uncommitted GIST originating in the rectum. Six weeks later, we closed the diverting colostomy. His sphincter function was well retained. No recurrence was seen in a two-year follow-up. This new approach provides an advantageous operative field with a clear view of the resection safety margin. The posterior approach is superior in rectal GIST compared to previous techniques because it reduces postoperative complications, including wound infection. We discuss our case based on a review of the literature.

Key words：rectal GIST, cluneal arched skin incision, sphincter-saving operation

〔Jpn J Gastroenterol Surg 43：128—133, 2010〕

Reprint requests：Jiro Nagata Department of Surgery, Ichinomiya Municipal Hospital
2-2-22 Bunkyo, Ichinomiya, 491-8558 JAPAN

Accepted：May 27, 2009

©2010 The Japanese Society of Gastroenterological Surgery Journal Web Site：http：//www.jsgs.or.jp/journal/