日消外会誌　43（2）：190～195，2010年

症例報告

早期大腸印環細胞癌の2切除例

鹿児島大学腫瘍制御学消化器外科

馬場　研二　　石神　純也　　北薗　正樹
中馬　　豊　　石澤　　隆　　夏越　祥次

今回，我々はまれな早期大腸印環細胞癌の2例を経験したので報告する．症例1は61歳の男性で，大腸内視鏡検査で盲腸にIIa＋IIc病変を認め，生検で低分化腺癌と診断され，結腸右半切除術＋D3郭清を施行した．病理組織学的検査は印環細胞癌，T1（sm），N0，StageIであった．術後9年の現在，無再発生存中である．症例2は80歳の男性で，S状結腸癌術後の定期的な大腸内視鏡検査で盲腸にIs型ポリープを認めたため内視鏡的切除を施行した．広範な粘膜下層浸潤がある印環細胞成分を伴う中分化腺癌と診断されたため，腹腔鏡下回盲部切除術＋D1郭清を追加した．組織学的には腫瘍の残存やリンパ節転移はみられなかった．無再発経過中に，術後2年で他病死した．大腸印環細胞癌は一般的に進行癌で発見され，悪性度が高く予後不良である．しかし，自験例のような早期癌症例では根治切除で良好な予後が期待できると考えられた．

はじめに

大腸印環細胞癌は全大腸癌の0.4～1.2％を占めるまれな疾患である[1]．大腸印環細胞癌はリンパ節転移を伴う進行癌として発見される場合が多く，根治切除を行ってもその予後は不良である．しかし，早期の段階で発見された症例の治療成績は不明である．今回，我々はまれな盲腸の早期印環細胞癌の2切除例を経験したので，若干の文献的考察を加えて報告する．

症　　例

症例1：61歳，男性

主訴：自覚症状なし

既往歴：55歳より糖尿病で加療中．

家族歴：特記事項なし．

現病歴：当院内科でS状結腸polypを指摘され，定期的に大腸内視鏡検査を受けていた．平成11年11月定期検査で盲腸に長径3cm大の陥凹性病変を指摘され，組織生検で低分化腺癌と診断された．外科切除目的にて当科に紹介となった．

入院時現症：身長165cm，体重55kg．眼瞼結膜に貧血はなく，眼球結膜に黄疸なし．腹部は平坦で腫瘤は触知せず，表在リンパ節の腫大は認められなかった．

血液生化学所見：貧血を認めず，腫瘍マーカーは正常範囲内であった．

腹部検査所見：盲腸病変は指摘できず，所属リンパ節の腫大や，遠隔転移は認められなかった．

注腸造影X線検査所見：盲腸に浅い陥凹を中央に伴う0-IIa＋IIc病変を認めた（**Fig. 1**）．

以上の所見より，早期の盲腸低分化腺癌の診断で，開腹下結腸右半切除＋D3リンパ節郭清術を施行した．

肉眼および病理組織学的検査所見：盲腸に1.5×2.5cm大のIIa＋IIc型の腫瘍を認めた（**Fig. 2a**）．組織学的に粘液を有する胞体と偏在する核を特徴とする印環細胞が優位であり，印環細胞癌と診断された．腫瘍細胞は粘膜下層（以下，sm）深部に浸潤し，軽度リンパ管侵襲を伴っていた．郭清リンパ節12個に転移は認められなかった（**Fig. 2b**）．

術後経過：術後UFTが3年間継続投与された．術後9年が経過した現在，無再発生存中である．

＜2009年7月22日受理＞別刷請求先：馬場　研二
〒890-8520　鹿児島市桜ケ丘8―35―1　鹿児島大学腫瘍制御学消化器外科

Fig. 1　Barium enema study. Barium enema study showed a flat elevated lesion with central depression in the cecum.

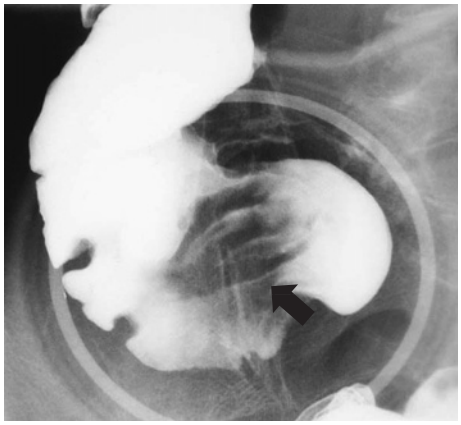

症例 2：80 歳，男性

主訴：自覚症状なし

既往歴：62 歳時にＳ状結腸癌に対してＳ状結腸切除術（詳細不明）を受けていた．78 歳より骨髄異形成症候群と診断され，血液内科でステロイドの内服加療を受けていた．

家族歴：弟が白血病．

現病歴：平成 17 年 9 月Ｓ状結腸癌術後の大腸内視鏡検査で，盲腸に隆起性病変を指摘された．生検で大腸癌と診断され，治療目的で入院となった．

入院時現症：身長 165cm，体重 71kg．眼瞼結膜に軽度の貧血が認められた．腹部は平坦で腫瘤や表在リンパ節は触知されなかった．下腹部正中に

Fig. 2　a : Macroscopic findings of the resected specimen. A IIa+IIc type tumor with 1.5×2.5cm in size was identified in the cecum. b : Pathological findings of the case 1. Histological examination revealed signet-ring cell carcinoma infiltrating into the submucosal layer. There are signet-ring cells in the range which was shown by the dotted line.

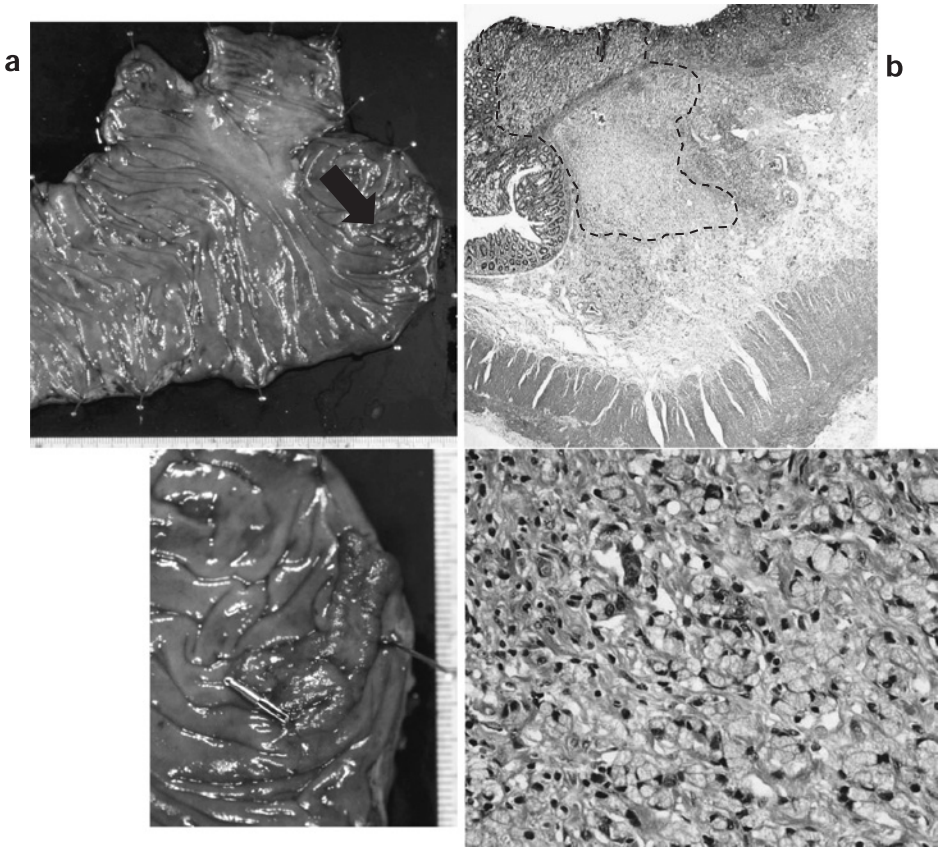

Fig. 3　Colonoscopic findings of the case 2. A Is type tumor with 0.5cm in diameter was found in the cecum.

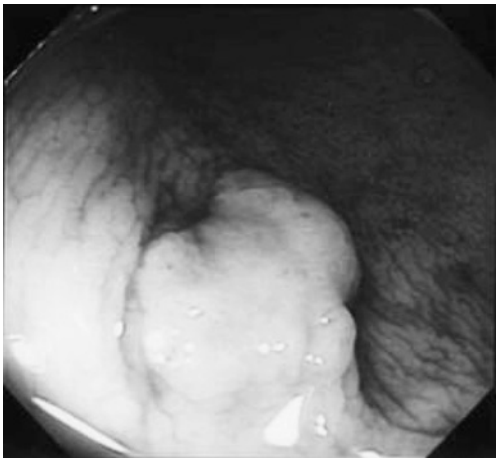

Fig. 4　Pathological findings of the case 2. Histological findings showed signet-ring cell carcinoma infiltrating into the deep layer of submucosa. There are signet-ring cells in the range which was shown by the dotted line.

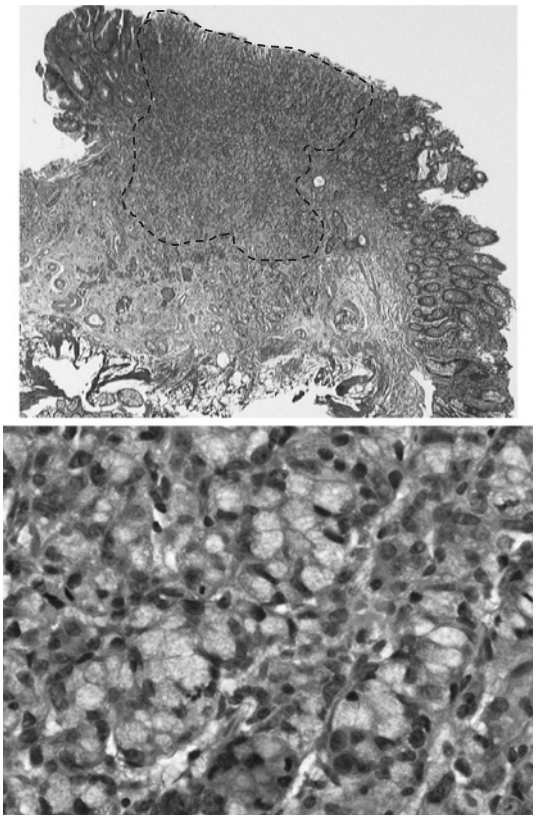

Fig. 5　Macroscopic findings of the resected specimen. Scar formation after endoscopic mucosal resection is found. Histologically, neither residual tumor nor nodal involvement was found in the cecum.

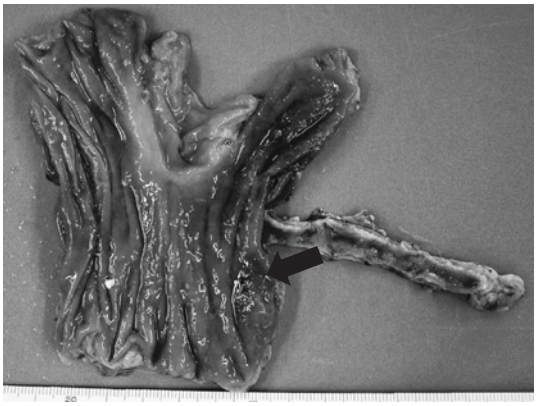

前回の手術創を認めた.

血液生化学所見：白血球900/mm^3，赤血球数234×10^4/mm^3，Hb 9.0g/dl，血小板4.5×10^4/mm^{3}と骨髄異形成症候群による汎血球減少を認めた．CEA値とCA19–9値はともに正常範囲内であった.

大腸内視鏡検査所見：盲腸に長径0.5cm大の隆起性病変を認め，同病変に対して内視鏡的粘膜切除術（endoscopic mucosal resection；以下，EMR）を施行した（**Fig. 3**）.

EMR切除標本および病理組織学的検査所見：印環細胞の成分を伴った高分化腺癌であり，smに広範囲に浸潤しており，軽度リンパ管侵襲も認められた（**Fig. 4**）．追加切除が必要と判断し，腹腔鏡下に回盲部切除を施行した．中間リンパ節の術中サンプリングで転移陰性を確認したうえで，合併症（血小板減少）のため手術時間短縮，低侵襲手術に配慮し，リンパ節郭清は不完全2群郭清に留めた.

摘出標本および病理組織学的検査所見：切除標本にEMR後の瘢痕を認めたが，病理組織学的検索では癌の遺残やリンパ節転移は認められなかった（**Fig. 5**）.

術後経過：術後の補助化学療法は行わず，外来で経過観察中であったが，術後24か月目骨髄異形

Table 1　Reported cases of early signet-ring cell carcinoma of colon in Japan

No.	Author	Year	Age	Sex	Location	Form	Size (mm)	Depth	Histology	ly	v	N	Therapy	LN dissection	Prognosis
1	Tsujinaka[2]	1983	33	M	Rb	IIc	19×13	sm1	sig	(+)	(−)	(−)	ope	+	?
2	Hasegawa[10]	1983	60	M	SF	IIc	9×3	sm2	sig>por	(2+)	(−)	(+)	ope	+	?
3	Nakamura[11]	1983	67	M	Rb	polypoid	45×35	sm	adenoma>sig	?	?	(−)	ope	+	?
4	Hamazaki[9]	1987	6	M	D	Ip	16×14	sm1	sig>por	(+)	?	(+)	ER+ope+chemo	+	2y4m
5	Maruyama[7]	1988	66	M	S	Is	20	m	tub1>sig	(−)	(−)	?	ER+ope	+	?
6	Uetani[12]	1988	42	F	Rb	IIa+IIc	30×30	sm2	por>sig>tub1	?	?	(−)	ope	+	?
7	Nakamura[13]	1990	71	M	S	IIa+IIc	11×10	sm	sig>muc>tub1	(−)	(−)	(−)	ope	+	?
8	Maruo[14]	1992	64	M	T	IIa+IIc	6×5	m	sig>por	?	?	(−)	ER+ope	D2	?
9	Fukuie[15]	1993	32	M	T	IIa+IIc	15×10	sm1	sig>tub>adenoma	(+)	(−)	(−)	ope	+	1y8m
10	Izumi[16]	1995	76	F	C	IIc+IIa	12×8	sm	sig>tub1	(2+)	(−)	(−)	ope	+	?
11	Takai[17]	1995	77	M	HF	IIa+IIc	20	sm	adenoma>sig	(+)	?	(−)	ope	+	2y
12	Yamashita[18]	1995	49	M	HF	Is	5	m	sig+tub1	?	?	(+)	ope	+	2y
13	Kanai[19]	1996	47	F	T	Is	8	m	sig	(−)	(−)	(−)	ER+ope	+	?
14	Fujisawa[20]	1997	74	F	T	IIa	15×10	sm1	tub1>sig	(+)	(−)	(−)	ope	+	?
15	Urabe[21]	1998	71	F	Ra	IIa	2×2	sm1	sig	(+)	?	(+)	ER+ope	D1	?
16	Masubuchi[22]	1999	49	M	C	Is	20	sm	tub1>sig(+adenoma)	(−)	(−)	/	ER	/	?
17	Himeno[23]	1999	60	F	A	IIa	9×10	m	adenoma>sig	(−)	(−)	(−)	ope	D2	?
18	Shirako[24]	2000	61	F	Rb	Isp	3×4	sm	sig, tub1	?	?	(+)	ope	+	?
19	Igarashi[25]	2000	26	M	T	IIb	35	m	sig, tub, por	?	?	(−)	ope	+	6y
20	Nakata[26]	2001	22	F	D	IIc+IIa	15	sm3	sig, por	(+)	(+)	(−)	ope	+	3y
21	Toyota[27]	2002	52	M	D	IIc+IIa	9×9	sm2	tub1>sig	(2+)	(−)	(−)	ope	+	?
22	Shimaoka[6]	2002	72	F	D	IIa+IIc	7×6	sm2	por, sig	(+)	(+)	/	ER+chemo	/	1m†
23	Nagahama[8]	2006	62	M	A	IIc+IIa	10	sm3	sig	(+)	(+)	(+)	ope+chemo	D2	4y
24	Our case 1		61	M	C	IIa+IIc	25×15	sm2	sig	(+)	(−)	(−)	ope+chemo	D3	9y
25	Our case 2		80	M	C	Is	5	sm2	tub2, por, sig	(+)	(−)	(−)	ER+ope	D1	2y†

HF：hepatic flexure, SF：splenic flexure, ER：endoscopic resection, †：death

成症候群の急性増悪からの敗血症により死亡した．全経過を通じて大腸癌の再発は認められなかった．

考　察

大腸の印環細胞癌は大腸癌の 0.4〜1.2% を占めるまれな組織型で，その大部分がびまん浸潤型の進行癌で発見されている[1]．本邦における早期の大腸印環細胞癌の報告は辻中ら[2]が最初に報告し，以後 2008 年までの期間，医学中央雑誌にて「早期大腸癌」,「印環細胞癌」をキーワードで検索した結果，本邦報告例（会議録除外）は 23 例にすぎない（**Table 1**）[2)6)7)9)〜27)]．自験例 2 例を含めた 25 例で臨床病理組織学的特徴を検討した．男女比は 16：9 と男性に多く，平均年齢は 57.7 歳（6〜80 歳）であった．一般的な大腸癌の発症年齢と比較してやや若年の傾向にあり，自験例 2 例目のような 80 歳以上の報告例は見当たらなかった．

発生部位は右側結腸（盲腸・上行結腸・横行結腸）が 13 例（52%）であり，S 状結腸から直腸に好発する通常の大腸癌と異なっていた[3]．自験例のような盲腸の発生は今までに 2 例のみの報告であった．

肉眼型は表面型が 17 例（68%）であり，そのうち表面陥凹型が 14 例（5%）と最も多く，隆起型が一般的である通常の大腸癌とは形態学的特徴が異なっていた．陥凹型では腫瘍が容易に sm へ浸潤しやすく，浸潤型の進行癌で発見されることが多いことの裏付けになると考えられた[4]．

脈管侵襲が高率であるのも本組織型の特徴である．リンパ管侵襲が 19 例中 14 例（74%）に認められた．さらに，リンパ節転移が 22 例中 6 例（27%）に認められ，通常の早期大腸癌と比較して高率であった[5]．Shimaoka ら[6]による 7mm の sm 癌で腹膜播種を伴った報告があるように，印環細

胞癌が通常型腺癌より早期の段階で悪性度が高いことが推察される.

治療は22例で結腸切除が施行されていたが,そのうち5例はEMR後に追加切除が行われていた.EMRのみの症例が2例あり,Simaokaらの1例は術後CDDPと5-FUによる化学療法を施行されていたが,1か月で他病死している.増渕らの症例については術後経過についての記載がなく,再発の有無は不明である.しかし,丸山ら[7]はpolypectomy後6か月経過して,smに遺残した腫瘍がび慢性に再発した症例を報告している.本疾患は通常の高分化腺癌と異なり,高率にリンパ節転移や局所の再発を来す可能性がある.癌の遺残が疑わしい場合には,躊躇することなくリンパ節郭清を伴う結腸切除を追加する必要があると考えられた.

自験例において,1例が術後2年で他病死となったが,もう1例は術後9年と長期無再発生存中である.長期生存の1例にはUFTの補助化学療法が行われていたが,長浜ら[8]も術後に補助化学療法を施行し,術後4年の無再発生存を報告している.術後補助化学療法を施行した症例は,Hamazakiら[9]が2年UFTを投与した報告を含め3例のみと少なく,有用性についての明確な判断はできないが,早期癌とはいえ,高い悪性度を示す印環細胞癌に対しては術後の補助化学療法を考慮してもいいのかもしれない.

予後に関しても,自験例1例を含む経過中に他病死した2例以外は,記載があるものは治癒切除後ほぼ2年以上の生存が報告されている.

以上,大腸印環細胞癌は予後不良な組織型であるが,早期の段階ではリンパ節郭清を含めた根治手術と適切な補助化学療法により,良好な治療成績が期待できると考えられた.

文　献

1) 出江洋介,川崎恒雄,丸山祥司ほか:大腸低分化型癌の臨床病理学的検討.日臨外医会誌　**55**:1385―1391, 1994
2) 辻中康伸,土屋周二,大木繁雄ほか:IIc型直腸早期癌―de novo発生の1例.胃と腸　**18**:211―217, 1983
3) 大腸癌研究会:Multi-institutional Registry of Large Bowel Cancer in Japan. Vol 24 Cases treated in 1998. 2003
4) 牧野知紀,三嶋秀行,池永雅一ほか:大腸印環細胞癌の臨床病理学的検討.日消外会誌　**39**:16―22, 2006
5) 大腸癌研究会:大腸癌治療ガイドライン医師用2005年版.金原出版,東京,2005
6) Shimaoka S, Nihara T, Nishimata H et al:Signet-ring cell carcinoma of the colon 7mm in size with peritonitis carcinomatosa. J Gastroenterol **37**:550―555, 2002
7) 丸山千鶴,山道　昇,芹川冨美男ほか:印環細胞型早期大腸癌の1例.癌の臨　**34**:1603―1606, 1988
8) 長浜　孝,帆足俊男,松井敏幸ほか:異時性多発癌として発見された大腸早期印環細胞癌の1例.胃と腸　**41**:1843―1851, 2006
9) Hamazaki M, Kono S, Mimaya J et al:Signet-ring cell carcinoma in a polyp of the colon:a case report of six-year old boy. Acta Pathol Jpn **37**:1679―1684, 1987
10) 長谷川かをり,鈴木　茂,長廻　紘:IIc型早期大腸癌の1例.胃と腸　**18**:842―843, 1983
11) Nakamura T, Nakano G, Sakamoto K:Adenoma of the rectum with multiple foci of signet-ring cell carcinoma. Dis Colon Rectum **26**:529―532, 1983
12) 上谷潤二郎,上原健一,西川正夫ほか:平坦に近いIIa+IIc型を呈した直腸早期印環細胞癌の1例.Ther Res **8**:274―279, 1988
13) 中村俊也,田和良行,立川博邦ほか:印環細胞型早期大腸癌の1例.ENDOSC FORUM digest dis **6**:269―273, 1990
14) 圓尾隆典,広岡大司,土細工利夫ほか:大腸早期印環細胞癌の1例.Gastroenterol Endosc **34**:2631―2634, 1992
15) 福家博史,藤田尚己,和気一兆ほか:高分化,低分化癌の混在するIIa+IIc型早期大腸癌を合併した大腸腺腫症の1例.Gastroenterol Endosc **35**:2946―2951, 1993
16) 泉　信一,斎藤裕輔,並木正義ほか:印環細胞癌が主体であった表面型早期大腸癌の1例.胃と腸 **30**:1195―1200, 1995
17) 高井智子,小林清典,山田伸夫ほか:大腸早期印環細胞癌の1切除例.Prog Dig Endosc 内視鏡の進歩　**46**:192―193, 1995
18) 山下　拓,鳴海裕之,三輪　剛ほか:大腸早期印環細胞癌を含む同時性多発癌(10病変)の1例.Gastroenterol Endosc **37**:1028―1034, 1995
19) 金井明彦,森　淑美,斎藤利彦ほか:大腸早期印環細胞癌の1例.Prog Dig Endosc **49**:122―125, 1996
20) 藤澤貴史,黒田信稔,前田哲男ほか:高分化腺癌と印環細胞癌が混在した早期大腸癌の一例.Gastroenterol Endosc **37**:2299―2305, 1977
21) 卜部利真,黒田義則,漆原　貴ほか:リンパ節転

移を認めた径 2mm の直腸印環細胞癌の 1 例．胃と腸 **33**：1179―1183, 1998
22）増渕成彦，小西文雄，金澤暁太郎ほか：異時性多発癌として発見された大腸早期印環細胞癌の 1 例．日本大腸肛門病会誌 **52**：128―132, 1999
23）姫野秀一，菊池隆一，内田雄三：腺腫内早期印環細胞癌を含む大腸同時性 4 多発癌の 1 例．日本大腸肛門病会誌 **52**：26―30, 1999
24）白子順子，後藤 憲，吉川武志ほか：高分化腺癌と印環細胞癌が混在した早期直腸癌の 1 例．高山赤十字病紀 **24**：26―30, 2000
25）五十嵐誠治，固武健二郎，國廣 理ほか：IIc 型印環細胞癌を伴った異時性多発大腸癌の 1 例．胃と腸 **35**：1047―1052, 2000
26）Nakata S, Tamura S, Morishita S et al：Depressed type primary signet ring cell carcinoma of the colon. Gastrointest Endosc **54**：108―110, 2001
27）豊田 穣，杉本憲治，下村哲也ほか：高分化型腺癌から印環細胞癌への移行と考えられた IIc＋IIa 型大腸 sm 癌の 1 例．日消誌 **99**：1220―1225, 2002

Early Signet-ring Cell Carcinoma of the Colon：Two Cases of Report

Kenji Baba, Sumiya Ishigami, Masaki Kitazono,
Yutaka Chuman, Takashi Ishizawa and Shoji Natsugoe
Department of Surgical Oncology and Digestive Surgery, Kagoshima University School of Medicine

We report two cases of early signet-ring cell carcinoma of the colon. **Case 1**：A 61-year-old man undergoing colonoscopy and found to have a flat elevated lesion with a central depression in the cecum was diagnosed pathologically with adenocarcinoma, necessitating right hemicolectomy with lymph node dissection. Histologically, signet-ring cell carcinoma had infiltrated into the submucosal layer. The man remains healthy without tumor recurrence nine years after surgery. **Case 2**：An 80-year-old man undergoing postoperative colonoscopy after sigmoid colon cancer surgery was found to have a sessile cecal polyp resected endoscopically, histologically to be differentiated adenocarcinoma with signet-ring cell carcinoma massively infiltrating the submucosal layer, necessitating additional laparoscopic ileocecal resection. Histologically, no residual carcinoma or nodal metastasis was found. He was died two years postoperatively of septicemia without tumor relapse. Patients with early signet ring cell carcinoma of the colon thus have a favorable outcome when undergoing curative surgery with postoperative adjuvant chemotherapy.

Key words：signet-ring cell carcinoma, early colon cancer, surgery

〔Jpn J Gastroenterol Surg 43：190―195, 2010〕

Reprint requests：Kenji Baba Department of Surgical Oncology and Digestive Surgery, Kagoshima University School of Medicine
8-35-1 Sakuragaoka, Kagoshima, 890-8520 JAPAN

Accepted：July 22, 2009

©2010 The Japanese Society of Gastroenterological Surgery Journal Web Site：http://www.jsgs.or.jp/journal/