日消外会誌　43（2）：196～201，2010年

症例報告

子宮内膜症術後17年目に発症した直腸子宮内膜症由来の類内膜腺癌の1例

県立宮崎病院外科

真鍋　達也　　宇戸　啓一　　上田　祐滋　　豊田　清一

症例は54歳の女性で，37歳時に子宮内膜症に対して子宮摘出術・左付属器摘出術，その後16年間ホルモン補充療法を受けていた．食後の下腹部痛を主訴に当院を受診．下部消化管内視鏡検査にて直腸Ra前壁に粘膜下腫瘍を認めたため，当科紹介となった．Positron emission tomographyでは同部位にのみ異常集積を認めた．生検結果は高分化型腺癌であったが，cytokeratin 7に陽性・cytokeratin 20に陰性のためendometriosis-associated intestinal tumor（以下，EAIT）と診断し，低位前方切除術を施行した．リンパ節転移を認めたため，術後補助療法として子宮内膜癌に準じパクリタキセルとカルボプラチンによる化学療法を施行した．子宮内膜症治療歴とエストロゲン補充療法の既往のある女性の消化器腫瘍では，EAITも鑑別診断に考慮すべきと思われた．

はじめに

子宮内膜症の癌化は1%以下と報告されており，そのうち約80%は卵巣原発であり腸管原発は極めてまれである[1]．今回，我々は子宮内膜症術後に発症した直腸子宮内膜症癌化例を経験したので若干の文献的考察を加えて報告する．

症　例

患者：54歳，女性

主訴：腹痛

現病歴：2007年6月より便秘傾向であった．9月より食後の下腹部痛が出現したため当院内科を受診した．精査にて直腸腫瘍が判明したため手術目的で当科紹介となった．

生活歴：飲酒歴（－），タバコ5本/日．

既往歴：37歳時に子宮内膜症に対して子宮摘出術・左付属器摘出術，その後16年間ホルモン補充療法を受けた．44歳時に腹腔鏡下胆嚢摘出術．

身体所見：162cm，65kg．貧血・黄疸なし．腹部は圧痛・腫瘤を触知せず．下腹部正中切開創あり．直腸診では肛門縁より8cm口側の前壁に可動性良好な弾性硬腫瘤を触知した．

血液・生化学検査：T-Chol 282mg/dl，TG 532 mg/dlと高脂血症を認めるほかは特記事項なし．腫瘍マーカーはCEA 56.2ng/ml，CA199 298IU/*l*，CA125 79.5U/mlといずれも高値であった．

下部消化管内視鏡検査：直腸Ra左前壁に約1/2周性の粘膜下腫瘍様の隆起があり，同部の直腸内腔は変形・狭小化していた（**Fig. 1**）．隆起部より施行した生検により高分化型腺癌が判明したが，腫瘍細胞がcytokeratin 7に陽性，cytokeratin 20に陰性であったため子宮内膜由来の癌と診断された（**Fig. 2**）．一方，正常直腸粘膜はcytokeratin 20に陽性，cytokeratin 7に陰性であった．

下部消化管造影検査：直腸Ra左前壁を主座とした径約4cm大の粘膜下腫瘍様病変を認めた．腫瘍により直腸内腔は変形・狭小化を来していた（**Fig. 3**）．

腹部造影CT：直腸左壁に膿断端と連続した5cm大の腫瘤を認めた．腫瘍の腹側は嚢胞性であった（**Fig. 4**）．

Positron emission tomography（以下，PET）：同部位に集積を認めた（standard uptake value 11.6）が，明らかな転移を認めなかった．

＜2009年6月18日受理＞別刷請求先：真鍋　達也
〒880-8510　宮崎市北高松町5―30　県立宮崎病院外科

Fig. 1　Colonoscopy demonstrated a submucosal tumor in the left anterior wall of the middle third portion of the rectum, which led to narrowing of the rectum.

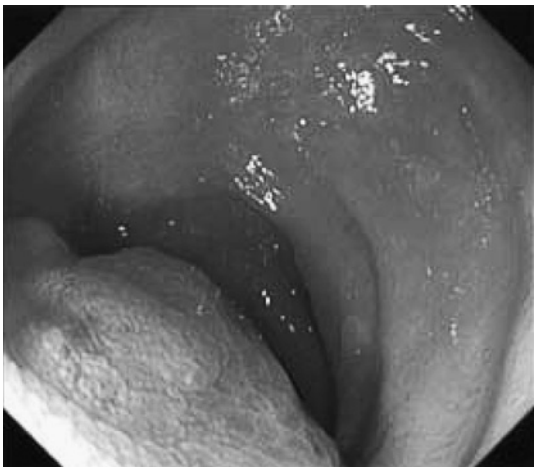

子宮内膜症の治療歴と検査所見より腸管子宮内膜症由来癌と診断し，手術を施行した．

手術：骨盤底に広範囲の小腸の癒着がみられ癒着剥離を行った．腫瘍は直腸左側壁に存在しており，周囲組織に癒着していたため，腫瘍を露出しないように剥離を行った．膣断端への浸潤が疑われたため膣壁の合併切除を行った．D2 郭清を伴う低位前方切除術を施行し，double stapling technique で吻合した．

切除標本：径 5.5×5.0×3.5cm の腫瘍で，口側腸管の引きつれを認めた．割面にて白色の充実部とチョコレート嚢胞様の嚢胞部が見られた．腫瘍の主座は粘膜下以深であった（**Fig. 5**）．

病理組織学的検査所見：高度の核異型を伴う腺癌細胞が乳頭状・管状に増殖し，漿膜から粘膜下層に進展していた．腺癌に隣接して子宮内膜症組織が見られ，直腸子宮内膜症由来の類内膜腺癌と診断された．また，傍直腸リンパ節に転移を認めた．膣壁への浸潤は見られなかった（**Fig. 6**）．

術後経過：CEA，CA125，CA19-9 はすべて正常化した．術後補助療法として子宮内膜癌に準じパクリタキセル・カルボプラチンによる化学療法（TC 療法）を 6 コース施行した．

Fig. 2　The biopsy specimen. HE staining showed the well-differentiated adenocarcinoma. Carcinoma cells were positive for cytokeratin 7 but negative for cytokeratin 20. Normal mucosal cells were positive for cytokeratin 20 but negative for cytokeratin 7.（a：HE staining，×200；b：cytokeratin 7 staining，×200；c：cytokeratin 20 staining，×200）

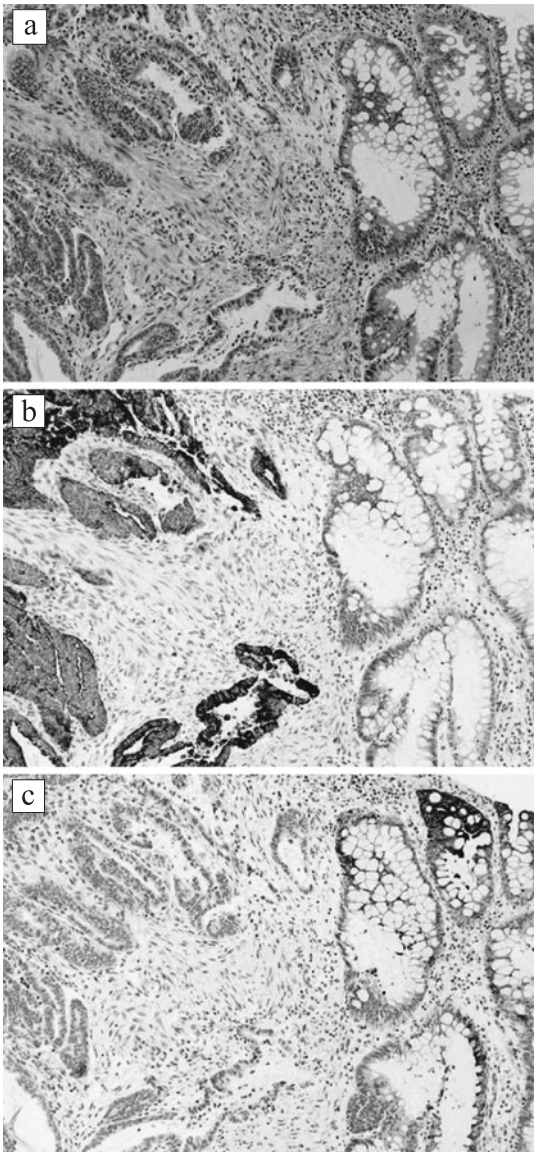

考　察

腸管子宮内膜症から発生した悪性腫瘍は endometriosis-associated intestinal tumor（以下，EAIT）と称され，その診断基準としては，①同一

Fig. 3 Barium enema examination revealed an about 4 cm-filling defect with a smooth surface in the left anterior wall of the middle third portion of the rectum, which led to narrowing and deformation of the rectum.

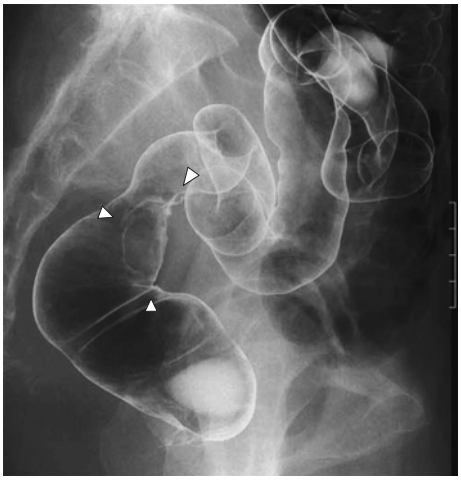

Fig. 4 An abdominal enhanced CT showed a solid tumor with the cystic part in the anterior wall of the rectum (arrow), which involved vaginal stump.

組織内に良悪性の子宮内膜組織が共存すること，②良悪性の組織像が子宮体部の組織像と近似していること，③癌は良性子宮内膜組織内に生じ他の原発病変が存在しないことのSampson[2]の3項目が頻用されている．自験例ではそのすべてを満たしている．

Fig. 5 Macroscopic findings of the resected specimen. The tumor measured 5.5×5.0×3.5cm (a). Sectioning revealed the cystic part containing a brown fluid and white solid mass within the tumor, which was located primarily in the deeper layer than in the submucosal layer of the rectal wall (b).

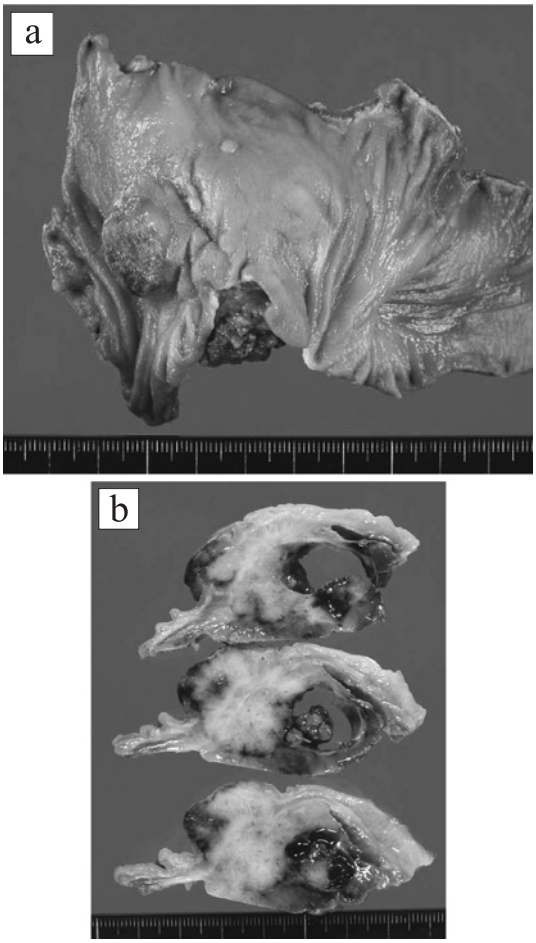

医学中央雑誌で「子宮内膜症」,「直腸」,「癌」をキーワードとして1983年から2008年までについて検索したところ，EAITの本邦報告例は会議録を除くと自験例を含め7例であった[3)~8)]．まとまった報告としてはSlavinら[9)]の23例，Yantissら[10)]の17例の報告がある．それらによると好発年齢は大腸癌より10～20歳若く30代から50代前半であり，症状としては腹痛・骨盤部痛が多く(48%)，次いで下血（40%），腹部・骨盤部腫瘤（17%），

Fig. 6　Microscopic findings of the resected specimen (HE staining, ×400). Columnar carcinoma cells, which lacked intracellular mucin, showed proliferation in papillary or tubular fashion that spread from the serosa to the submucosa of the rectum (a). Endometrial glands were seen in the propria muscle tissue (b).

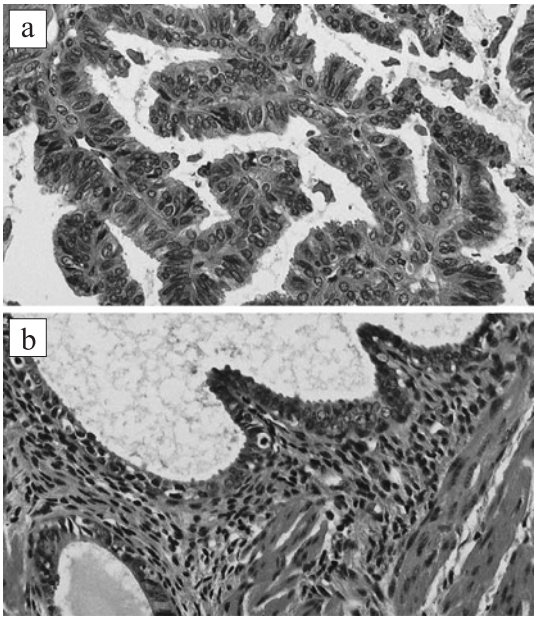

腸閉塞（13%）が見られ，約半数で腸管症状が月経周期と同期したと報告されている[9)10)]．これらは桐井ら[11)]により報告されている腸管子宮内膜症の症状とほぼ同様であり，症状のみでは腸管子宮内膜症と EAIT との鑑別は困難であると思われる．EAIT の発生部位も腸管子宮内膜症の発生部位頻度[11)]と類似しており，直腸 S 状結腸が最多で 77% を占め，残りは回腸・盲腸と報告されている[9)10)]．

子宮内膜症との関連に関しては EAIT の 75% に骨盤子宮内膜症の既往があり，47% がエストロゲン補充療法を受けていたと報告されている[9)10)]．子宮内膜症治療後のホルモン補充療法による高エストロゲン状態は子宮内膜症由来癌の危険因子とされており[12)~14)]，自験例のように子宮内膜症治療歴とホルモン補充療法の既往がある粘膜下腫瘍の場合は EAIT も念頭に置く必要があると思われる．肥満も高エストロゲン状態の原因とされており，子宮内膜症・肥満・ホルモン補充療法は先進国において増加傾向であるため，今後 EAIT が増加する可能性があると推察されている[12)]．

EAIT の組織型は Slavin ら[9)]の報告では，類内膜癌が 44% と最多であった．その他，腺扁平上皮癌・扁平上皮癌・明細胞癌が少数あり，残りの約 3 分の 1 が非上皮系腫瘍と報告されている．組織学的に通常の大腸癌と鑑別を要するのは類内膜癌であるが，それらの腫瘍細胞の鑑別点としては，①類内膜癌は大腸癌と比較して整った内腔をもつ腺管構造をとること，②一般的に類内膜癌の腫瘍細胞は細胞内粘液貯留を認めないこと，があげられている[9)]．また，自験例のように cytokeratin7・cytokeratin20 による免疫染色検査も診断に有用とする報告が多い[7)~9)14)]．

治療方針を決定するうえで EAIT の確定診断は重要である．自験例では下部消化管内視鏡下の生検にて確定診断されたが，病変の主座が粘膜下であるため生検診断率は概して低く術前に組織学的確定診断を得られた本邦報告例は自験例を除くと 1 例のみである[3)~8)]．一方，子宮内膜癌は PET での陽性率が高いため，EAIT を疑う場合は補助診断としての PET は非常に有用と思われる[15)16)]．

予後に関しては，Heaps ら[1)]の子宮内膜症由来悪性腫瘍の報告によると卵巣原発では 5 年生存率が 65%，卵巣外原発では 100%，播種性発生では 10% とされている．また，Slavin ら[9)]は EAIT 術後の生存率は 65% で原病死は 28.5% と報告しており比較的良好と思われる．しかしながら，池田ら[6)]によるとリンパ節転移陽性例は本邦報告例を含めすべて 1 年以内に癌死または再発しており，リンパ節転移陽性例は極めて予後不良である．EAIT の治療は手術が第 1 選択であるが，術前にリンパ節転移が判明した場合は術前化学療法なども考慮する必要があると思われる．一方，Kawate ら[14)]はリンパ節転移を有した S 状結腸原発子宮内膜癌にて対して切除後シクロホスファミド・塩酸ピラルビシン・カルボプラチンによる化学療法を行い 28 か月の無再発生存を得られたと報告しており，自験例のように術後にリンパ節転移が判明した場合は何らかの補助療法が必要と思われた．

文　献

1) Heaps JM, Nieberg RK, Berek JS：Malignant neoplasms arising in endometriosis. Obstet Gynaecol **75**：1023―1028, 1990
2) Sampson JA：Endometrial carcinoma of the ovary arising in endometrial tissue in that organ. Arch Surg **10**：1―72, 1925
3) 山田紀彦，北村　修，田村勝洋ほか：直腸S状結腸エンドメトリオージス癌化の1治験例―世界報告5例の検討―．日外会誌　**82**：284―291, 1981
4) 安井元司，安藤修久，野崎英樹ほか：直腸子宮内膜症癌化の1例．日外会誌　**93**：651―653, 1992
5) 佐々木秀，三好信和，平田敏明ほか：直腸膣中隔原発子宮内膜症癌化の1例．日臨外医会誌　**57**：2268―2272, 1996
6) 池田公正，島野高志，北田昌之ほか：リンパ節転移を来した直腸子宮内膜症癌化の1例．日消外会誌　**35**：445―449, 2002
7) 宮木　陽，田中雄一，小林芳生ほか：直腸子宮内膜症より発生した類内膜腺癌の1例．日消外会誌　**40**：1733―1738, 2007
8) 澤井利次，石田　誠，小畑真介ほか：直腸子宮内膜症癌化の1例．日臨外会誌　**69**：2063―2067, 2008
9) Slavin RE, Krum R, Van Dinh T：Endometriosis-associated intestinal tumors：a clinical and pathological study of 6 cases with a review of the literature. Hum Pathol **31**：456―463, 2000
10) Yantiss RK, Clement PB, Young RH：Neoplastic and pre-neoplastic changes in gastrointestinal endometriosis：a study of 17 cases. Am J Surg Pathol **24**：513―524, 2000
11) 桐井宏和，天野和雄，瀬古　章ほか：両側気胸を併発した腸管子宮内膜症の1例―腸管子宮内膜症本邦報告例90例の検討を含めて．日消誌　**96**：38―44, 1999
12) Zanetta GM, Webb MJ, Li H et al：Hyperestrogenism：a relevant risk factor for the development of cancer from endometriosis. Gynecol Oncol **79**：18―22, 2000
13) Jones KD, Owen E, Barresfold A et al：Endometrial adenocarcinoma arising from endometriosis of the rectosigmoid colon. Gynecol Oncol **86**：220―222, 2002
14) Kawate S, Takeyoshi I, Ikota H et al：Endometrioid adenocarcinoma arising from endometriosis of the mesenterium of the sigmoid colon. Jpn J Clin Oncol **35**：154―157, 2005
15) Gjelsteen AC, Ching BH, Meyermann MW et al：CT, MRI, PET, PET/CT, and ultrasound in the evaluation of obstetric and gynecologic patients. Surg Clin North Am **88**：361―390, 2008
16) Suzuki R, Miyagi E, Takahashi N et al：Validity of positron emission tomography using fluoro-2-deoxyglucose for the preoperative evaluation of endometrial cancer. Int J Gynecol Cancer **17**：890―896, 2007

A Case of Endometrioid Adenocarcinoma arising from Rectal Endometriosis Seventeen Years after an Operation for Endometriosis

Tatsuya Manabe, Keiichi Uto, Yuji Ueda and Kiyokazu Toyota
Department of Surgery, Miyazaki Prefectural Miyazaki Hospital

We report a case of endometrioid adenocarcinoma arising from rectal endometriosis 17 years after endometriosis surgery. A 54-year-old woman who underwent hysterectomy and left salpingo-oophorectomy for endometriosis at 37 years of age and unopposed estrogen therapy for 16 years developed lower abdominal pain after eating. Colonoscopy and barium enema showed a submucosal tumor in the left anterior wall of the middle third portion of the rectum that led to rectal narrowing. Positron emission tomography with fluorodeoxyglucose (FDG) showed only FDG accumulation in the same region. A biopsy specimen showed well-differentiated adenocarcinoma in which carcinoma cells were positive for cytokeratin 7 but negative for cytokeratin 20, yielding a definitive diagnosis of endometriosis-associated intestinal tumor (EAIT) necessitating low anterior resection. The histological diagnosis was endometrioid adenocarcinoma, and endometrial glands were seen in an adjacent tissue, together with regional lymph node metastases. Adjuvant paclitaxel and carboplatin therapy was then done. An intestinal tumor in a woman with a history of treatment for endometriosis and unopposed estrogen therapy should include the consideration of a differential EAIT diagnosis.

Key words：EAIT, endometriosis-associated intestinal tumor, rectal tumor

〔Jpn J Gastroenterol Surg 43：196—201, 2010〕

Reprint requests：Tatsuya Manabe Department of Surgery, Miyazaki Prefectural Miyazaki Hospital
5-30 Kitatakamatucho, Miyazaki, 880-8510 JAPAN

Accepted：June 18, 2009

©2010 The Japanese Society of Gastroenterological Surgery Journal Web Site：http://www.jsgs.or.jp/journal/