日消外会誌　43（3）：288～292，2010年

症例報告

直腸癌による穿孔を伴った成人腸重積症の１例

千葉県救急医療センター，千葉大学大学院医学研究院臓器制御外科学*

鈴木　大亮　　嶋村　文彦　　宮崎　　勝*

症例は86歳の女性で，突然の腹痛，嘔吐，腹部膨満を主訴に近医受診した．腸閉塞の診断で入院となり，保存的に経過をみるも症状改善しないため，当センター紹介となった．腹部は全体的に緊満し，腹膜刺激症状を認めた．直腸診で肛門から約3cmに比較的やわらかい隆起性病変を認め，腹部CTでは，多量の腹水，腹腔内遊離ガス像および上部直腸に重積腸管を認めた．直腸腫瘍による腸重積，および腸管穿孔，汎発性腹膜炎の診断にて緊急手術を施行した．腹腔内に多量の便汁および，上部直腸に直腸腫瘍，重積腸管を認め，ハッチンソン手技にてこれを解除すると，腫瘍の口側に2cm大の穿孔部を認めた．Hartmann手術，洗浄ドレナージ術を施行した．直腸癌による穿孔を伴った腸重積症はまれであり，若干の文献的考察を加え報告する．

はじめに

成人の腸重積症は比較的まれな疾患である[1)～5)]．好発部位である盲腸，S状結腸の腸重積症は報告例が散見されるが，直腸腸重積症はまれであり，本邦でも数例の報告例を認めるのみである[10)～14)]．さらには，本邦において直腸癌による穿孔を伴った腸重積の報告例は１例もない．今回，我々は直腸癌を先進部とし穿孔を伴った腸重積症の１例を経験したので，若干の文献的考察を加え報告する．

症　　例

患者：86歳，女性

主訴：突然の激しい腹痛，嘔吐，腹部膨満

既往歴：33歳　帝王切開，85歳　骨粗鬆症

病歴：2004年３月上旬，突然の腹痛　嘔吐，腹部膨満を主訴に近医を受診した．腸閉塞の診断にて入院となり，保存的治療を行ったが症状改善認めず，翌日，当センターへ紹介された．

来院時現症：身長145cm，体重40kg，血圧120/60mmHg，脈拍88回/分．体温36.6℃．眼瞼結膜に軽度貧血認め，黄疸は認めず．胸部に異常所見なし．腹部は膨満し，下腹部を中心とした腹部全体に筋性防御，反兆痛を認めた．直腸診で肛門縁より約3cmの部に比較的軟らかく，表面不整な腫瘍を触知した．

入院時検査所見：白血球数900/μlと著明な減少を認め，Hb 10.0g/dl，Ht 29.6％と軽度貧血を認めた．動脈血液ガス分析では，8L40％酸素投与下でPO_2 58.2mmHg，PCO_2 39.7mmHg，BE 1.9 mmol/mlと呼吸不全を認めたが，アシドーシスは認めなかった．その他，生化学検査，凝固能検査は異常を認めなかった．

胸部単純X線写真：CTR 68％と拡大，腹腔内遊離ガス像は認めなかった．

腹部単純X線写真：小腸の腸管麻痺像を認めた．

腹部単純CT所見：両側横隔膜下，ダグラス窩中心に多量の腹水，肝表面中心に腹腔内遊離ガス像を認めた（**Fig. 1a**）．また，直腸内に腫瘍像，およびその周囲に著明な壁肥厚を層状に認め，いわゆるmultiple concentric ring signを認めた（**Fig. 1b**）．以上より，直腸腫瘍による腸重積症および，腸管穿孔，汎発性腹膜炎の診断にて緊急手術を施行した．注腸造影X線検査，大腸内視鏡検査は施行しなかった．

手術所見：中下腹部正中切開にて開腹すると，腹腔内に便汁性腹水を大量に認めた．腹腔内を精査したところ，上部直腸に5cm大の腫瘍を先進部

＜2009年７月22日受理＞別刷請求先：鈴木　大亮
〒260-8677　千葉市中央区亥鼻1―8―1　千葉大学大学院医学研究院臓器制御外科学

Fig. 1　Abdominal computed tomography showed ascites (black arrow), intraperitoneal free air (white arrow) (a), rectal tumor and multiple concentric ring sign on the rectum (white arrow) (b).

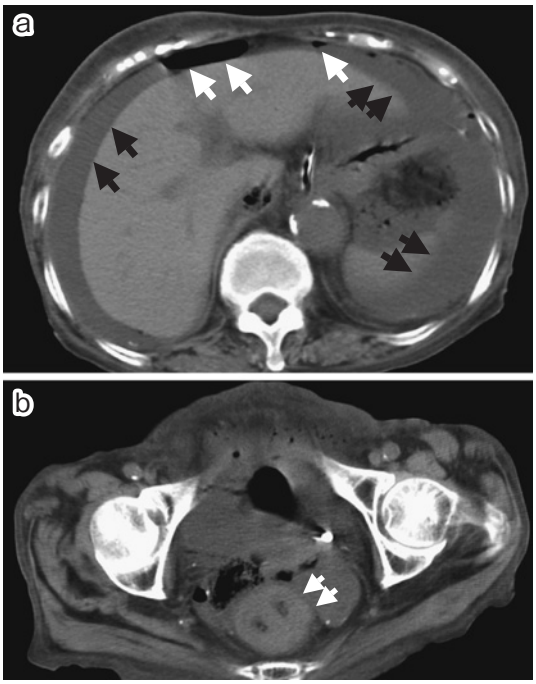

Fig. 2　Intraoperative photograph showed the rectum invaginated normogradely (white arrow) (a). When the intussusception was repositioned, a perforation on the rectal wall was revealed (white arrow) (b).

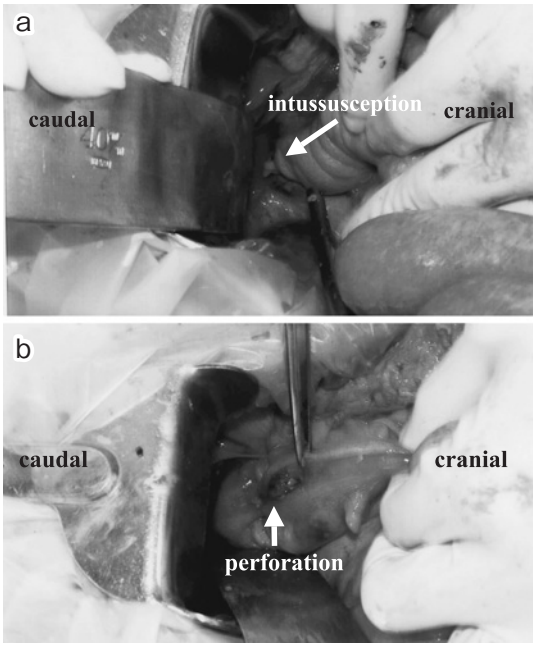

とした直腸―直腸型の腸重積症を認めた（**Fig. 2 a**）．ハッチンソン手技にて重積を解除したところ，腫瘍口側の直腸前壁に 2cm 大の穿孔が確認された（**Fig. 2b**）．ハルトマン手術，洗浄ドレナージ術を施行した．

切除標本肉眼的検査所見：5.0×4.0cm 大の乳頭状腫瘍を認め，その約 2cm 口側に 2cm 大の穿孔部を認めた（**Fig. 3**）．

病理組織学的検査所見：腺腫成分を含む高分化型腺癌の診断（pM，med，INFa，ly0，v0，n0）であった．

術後経過：術後，集中治療室に入室し集中治療を行ったが，肺炎による呼吸不全を併発し，術後 17 日目に永眠された．

考　　察

成人腸重積症は小児に比較してまれであり，全消化管閉塞の 1%[1)2)]，全腸重積症の約 5～6% に過ぎない[3)～5)]．原因としては器質的疾患によるものが

Fig. 3　Macroscopic findings of the resected specimen showed villous tumor (black arrow) and a perforation on rectal anterior wall (white arrow).

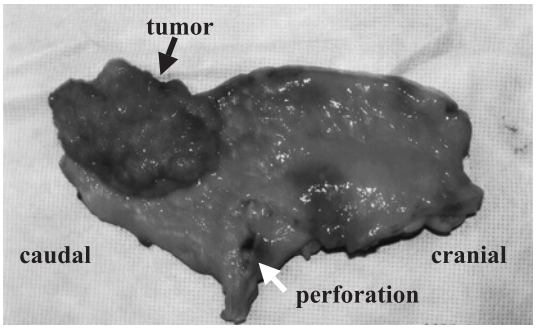

多く，その中でも大腸腸重積症の 60～70% は悪性疾患に起因しており，その 90% 以上が癌によるものと報告されている[5)6)]．好発部位は盲腸，S 状結腸であり，約 80% をしめる[7)]．その原因として，可動性に富むこと，蠕動亢進が起こりやすいこと，

Table 1　Reported cases of rectal intussusception cased by rectal cancer

No.	Author	Year	Age	Sex	Location	Size	Type	Depth	Reposition	Operation
1	Ninomiya[10]	1993	67	F	Rs	5.5×4.5×3.5cm	Type 1	mp	intraoperative	HAR
2	Funabashi[11]	2001	79	M	RsRa	12.0×7.0cm	villous type	sm	intraoperative	HAR
3	Sunami[12]	2003	80	F	Rb	15.0×7.0cm	Type 2	a2	preoperative	LAR
4	Hori[13]	2008	92	F	RsRa	3.0×2.5cm	Type 2	mp	intraoperative	Hartmann
5	Yoshida[14]	2008	86	M	RaRb	8.0×7.4cm	Type 1	a2	intraoperative	SLAR
6	Our case		86	F	RsRa	5.0×4.0cm	villous type	m	intraoperative	Hartmann

HAR：high anterior resection　SLAR：super low anterior resection　LAR：low anterior resection

Table 2　Reported cases of adult intussusception with perforation

No	Author	Year	Age	Sex	Location	Duration *
1	Suga[19]	1996	82	F	Right colon	10 days
2	Adachi[20]	2000	86	F	Transverse colon	unkown
3	Uchiyama[21]	2000	80	F	Ascending and transverse colon	13 days
4	Eguchi[22]	2001	34	M	Ascending colon	3 days
5	Takeuchi[23]	2001	50	M	Transverse colon	1 month
6	Sasaki[24]	2006	87	F	Transverse colon	20 days
7	Sano[25]	2008	68	F	Transverse colon	unkown
8	Our case		86	F	RsRa	1 days

* Duration from first onset

盲腸においては盲端になっているため重積を起こしやすいことなどがある[8)~10)].

一方で，直腸における腸重積はまれであり，本邦において，直腸癌により腸重積を認めた症例は，医学中央雑誌にて1983年から2008年7月まで「直腸」,「直腸癌」,「腸重積症」をキーワードに検索したところ，自験例を含め6例のみであった(**Table 1**)[10)~14)]．平均年齢67歳から92歳の平均82歳で，性別は男性2例，女性4例で高齢女性に多い傾向にあった．これは，大腸癌による成人腸重積症は高齢女性に多いとする最近の報告に一致していた[15)16)]．腫瘍の占居部位はRs 1例，RsRa 3例，RaRb 1例，Rb 1例であった．腫瘍の大きさは3.0cmから最大15.0cmであったが，5cm以上の比較的大きい症例が5例と多く，大きいものほど腸重積を起こしやすいと考えられた．壁深達度については，早期癌のほうが腸重積症を起こしやすいとの報告がされている[8)]．しかし，本邦報告例でも6例中4例が進行癌で腸重積症を発症しており，たとえ進行癌であっても周囲への癒着，浸潤がなければ重積を起こしうると報告もある[16)]．

成人腸重積症は，重積と自然整復を繰り返し，腹痛，嘔気，嘔吐などの閉塞症状が比較的緩徐に出現することが多く[17)18)]，突然発症し穿孔などを合併することはまれである．成人の腸重積症により腸管穿孔，腹膜炎を来した報告例は少なく，医学中央雑誌にて1983年から2008年7月まで「腸重積」,「穿孔」をキーワードに検索したところ，自験例を含め8例の報告を認めた(**Table 2**)[19)~25)]．高齢女性が多く，穿孔部位は上行，横行結腸のみで自験例のように直腸穿孔の報告例は認めなかったが，これは直腸腸重積症自体が少ないことが原因と考えられる．成人腸重積症の病悩期間は1か月から1年といわれているが[26)]，穿孔を合併した症例の病悩期間は1日から1か月と比較的短いものが多かった．病悩期間が長い症例は，重積およびその自然解除を繰り返していると考えられ，一方で穿孔を来す症例は，重積状態が解除されずに，腸管内圧が急速に高まったため穿孔を来すものと考えられた．自験例でも，以前に腸重積症を疑わせるエピソードは認めておらず，今回，突然の発症により穿孔を来した．

腸重積症の診断は，注腸造影 X 線検査での蟹の爪状陰影欠損，腹部超音波検査，CT での multiple concentric ring sign[27]，target sign[28]などが特徴的所見であり，大腸内視鏡検査も有用であるとの報告もあるが[29]，小児における血便，腫瘤触知などの特有の症状に乏しく診断が困難であるとされる[30]．自験例では，穿孔を伴うことが確認されていたうえ，白血球数の著明な低下，呼吸状態悪化と全身状態不良なため，術前に注腸造影 X 線検査や，大腸内視鏡検査は行わなかったが，直腸診にて直腸腫瘍を認め，腹部 CT にて特徴的な multiple concentric ring sign を認めており，十分に術前診断可能であった．

治療については，成人では器質的疾患によるものが多いため，手術が基本であるが，重積腸管を整復するか否かについては意見が分かれる．悪性腫瘍が原因であることが多いため，整復により腫瘍細胞の播種や血行散布，穿孔を危ぐして整復しないほうがよいとする意見がある[5)6)15)31)]一方，腫瘍の存在部位，深達度などを正確に把握し，適切な手術を行うため，整復したほうがよいとする意見もある[12)13)16)24)32)]．前述した本邦報告例(**Table 1**)は開腹時すでに整復されていた 1 例を除いて，いずれも術中整復が施行されていた．これは，直腸腸重積症では整復せずに切除を行うと，腹会陰式直腸切断術を余儀なくされるためであると考えられた[15)]．ただし，結腸腸重積症の整復とは違い，直腸癌によるものでは肛門側の距離が短いため，ハッチンソン手技による整復は困難なことが多い[14)]．可及的に肛門側を剥離することによりハッチンソン手技が可能となることもあるが，どうしても牽引操作を加えざるをえない場合もある．いずれにせよ整復を行う場合は，穿孔を来さぬよう慎重な操作が必要である．自験例では，術前から穿孔を伴っていることが判明しており，さらに穿孔部が重積の内翻部にあったため，穿孔部確認のため整復は必要な処置であったと考えられる．また，肛門側の十分な剥離によりハッチンソン手技による整復が可能であった．重積腸管を整復するか否かについては，手術侵襲，病変部位，穿孔の有無などを考慮し，症例によって柔軟に対応すべきであると考えられた．

文　献

1) Stewardson RH, Bombeck CT, Nyhus LM：Critical operative management of small bowel obstruction. Ann Surg **187**：189—193, 1978
2) Laws HL, Aldrete JS：Small-bowel obstruction：a review of 465 cases. South Med J **69**：733—734, 1976
3) Agha FP：Intussusception in adults. AJR Am J Roentgenol **146**：527—531, 1986
4) 松長長生，中田昭愷，松崎孝世ほか：本邦の 40 外科施設における腸重積症の現状．外科　**33**：951—956, 1971
5) 堀　公之：成人腸重積症—6 治験例と本邦 10 年間の報告集計をもととして—．外科　**38**：692—698, 1976
6) Sanders GB, Hagan WH, Kinnaird DW：Adult intussusception and carcinoma of the colon. Ann Surg **147**：796—804, 1958
7) 山下好人，大平雅一，川添義行ほか：結腸癌に起因する腸重積の 2 例．日消外会誌　**25**：2041—2045, 1992
8) 小堀鴎一郎，木下智治，稲垣秀生：癌腫による成人回盲部腸重積の 2 例. 外科治療　**29**：232—235, 1973
9) 池田正仁，小川　聡，重光祐司ほか：腸重積を生じた大腸癌．大分医会誌　**14**：58—62, 1995
10) 二宮英樹，安藤幸史，古田凱亮ほか：腸重積症をきたした上部直腸癌の 1 例．静岡赤十字病研報 **13**：113—116, 1993
11) 舩橋克明，水野　勇，水野裕支ほか：水様性下痢と腸重積を伴った直腸絨毛性腫瘍の手術例の 1 例．名古屋病紀　**23**：69—71, 2001
12) 須浪　毅，金村洙行，大平雅一ほか：直腸癌による成人腸重積症の 1 例．日臨外会誌　**65**：459—463, 2004
13) 堀　和樹，花田法久，草野秀一ほか：直腸癌が先進部となった直腸重積症の 1 例．日臨外会誌 **69**：626—630, 2008
14) 吉田直矢，佐藤信隆，山本謙一郎ほか：腸重積の解除により肛門機能温存手術が可能となった進行直腸癌の 1 例．日消外会誌　**41**：695—699, 2008
15) 坂田好史, 佐々木政一, 森　一成ほか：S 状結腸癌を先進部とする成人腸重積症の 1 例. 日臨外会誌 **64**：1179—1183, 2003
16) 竹並和之，吉井克己，松村直樹：横行結腸癌による成人腸重積症の 1 例．日消外会誌　**36**：229—233, 2003
17) 成田　洋，舩橋克明，吉富裕久ほか：術後腸重積症について—成人の 1 例報告ならびに成人および小児開腹術後腸重積症の対比—. 日臨外医会誌 **52**：2125—2131, 1991
18) 古城昌義，奥山正己，河合経三ほか：成人腸重積

症の臨床．外科治療　**39**：463―466, 1978
19）菅　和男，千葉憲哉，山中静夫：穿孔性腹膜炎にて来院した高齢者腸重積症の1例．日腹部救急医会誌　**16**：851, 1996
20）足立格郁，山本達人，安藤静一郎ほか：盲腸癌を先進部とする腸重積により横行結腸穿孔を来した1例．日臨外会誌　**61**：779, 2000
21）内山正美，松野直徒，小崎浩一ほか：回盲部原発性腸重積より大腸穿孔を起こした1例．日臨外会誌　**61**：2835, 2000
22）江口武彦，木村次郎，鈴木祐一ほか：腸重積による大腸穿孔の1例．日臨外会誌　**62**：1341, 2001
23）竹内　修，田中寿一，土屋俊一ほか：盲腸癌を先進部とした腸重積による穿孔性腹膜炎の1例．日本大腸肛門病会誌　**54**：702, 2001
24）佐々木省三，道輪良男，黒阪慶幸ほか：横行結腸穿孔により発見された上行結腸癌を先進部とした腸重積の1例．日臨外会誌　**67**：1338―1341, 2006
25）佐野逸紀，笠島浩行，石河軌久ほか：下行結腸に至る腸重積から横行結腸穿孔を来した盲腸癌の1切除例．日臨外会誌　**69**：711, 2008
26）Nagorney DM, Sarr MG, Mcllrath DC：Surgical management of intussusception in the adult. Ann Surg **193**：230―236, 1981
27）Holt S, Samuel E：Multiple concentric ring sign in the ultrasonographic diagnosis of intussusception. Gastrointest Radiol **3**：307―309, 1978
28）Weissberg DL, Scheible W, Leopold G：Ultrasonographic appearance of adult intussusception. Radiology **124**：791―792, 1977
29）相馬光宏，太田知明，北川　隆ほか：内視鏡的に確信し得たS状結腸癌による成人腸重積症の1例．Gastroenterol Endosc **31**：2519―2523, 1989
30）中川国利，鈴木幸正，桃野　哲：腸重積をきたした大腸癌9例の検討．日臨外会誌　**63**：1943―1947, 2002
31）Weilbaecher D, Bolin JA, Hearn D et al：Intussusception in adults. Review of 160 cases. Am J Surg **121**：531―535, 1971
32）中川国利，　桃野　哲：成人腸重積症例の検討．日本大腸肛門病会誌　**51**：47―51, 1998

A Case of Adult Intussusception with Perforation caused by Rectal Cancer

Daisuke Suzuki, Fumihiko Shimamura and Masaru Miyazaki*
Chiba Emergency Medical Center
Department of General Surgery, Chiba University Graduate School of Medicine*

We report a case of intussusception with cancer-induced rectal perforation. A 86-year-old woman admitted for sudden abdominal pain onset, vomiting, and abdominal distention was found on rectal examination through the anal canal to have a soft rectal mass. Computed tomographic (CT) showed ascites, intraperitoneal free air, and a rectal mass with intussusception. Based on a diagnosis of intussusception and tumor-induced rectal perforation, we conducted emergency laparotomy. The peritoneal cavity confained dirty fluid, the rectal tumor, and upper-rectum intussusception. Repositioning the intussusception by Hutchinson's method revealed a perforation in the anterior rectal wall, necessitating Hartmann's operation, peritoneal lavage, and drainage. Intussusception with perforation caused by rectal cancer is very rare, so we present this case with some bibliographical comments.

Key words：adult intussusception, rectal cancer, rectal perforation

〔Jpn J Gastroenterol Surg 43：288―292, 2010〕

Reprint requests：Daisuke Suzuki　Department of General Surgery, Chiba University Graduate School of Medicine
1-8-1 Inohana, Chuo-ku, Chiba, 260-8677 JAPAN

Accepted：July 22, 2009

©2010 The Japanese Society of Gastroenterological Surgery　Journal Web Site：http://www.jsgs.or.jp/journal/