日消外会誌　43（4）：437～441，2010年

症例報告

直腸狭窄型虚血性大腸炎の１例

名古屋大学大学院消化器外科，名古屋セントラル病院外科[1]，同　放射線科[2]，名古屋第一赤十字病院病理部[3]

岩田　直樹　　井上総一郎[1]　　木村　保則[1]

中村　元俊[2]　　伊藤　雅文[3]

症例は67歳の女性で，腹痛，下血を主訴に来院した．腹部CTでは上部直腸の内腔狭小化，壁肥厚像を認めた．大腸内視鏡検査でRa領域の全周性狭窄を認めた．注腸造影X線検査でRa～Rb領域にかけて全周性狭窄を認めた．生検結果は直腸癌との診断を得られなかったが，4型直腸癌を否定できず手術となった．病理組織学的検査の結果，直腸狭窄型虚血性大腸炎の診断であった．虚血性大腸炎の中で直腸狭窄型は比較的まれな病態であり，文献的考察を加えて報告する．

はじめに

虚血性大腸炎（ischemic colitis；以下，IC）は何らかの機序により血流の絶対的あるいは相対的低下が生じ，腸管の障害がじゃっ起される疾患である．それゆえ，血流が豊富な直腸に生じることはまれである．さらに，狭窄型の頻度は一般に10～20％で，一過性型に比較し高齢者や基礎疾患を有している例に多いとされている[1)2)]．今回，我々は基礎疾患のない患者の直腸に発生した狭窄型虚血性大腸炎の１例を経験したので報告する．

症　　例

患者：67歳，女性

主訴：下腹部痛，血便

既往歴：特記事項なし．

家族歴：特記事項なし．

現病歴：平成18年２月に腹痛，下血にて近医に入院するも，便柱の狭小化，下痢が続くうえに，腹部CTでＳ状結腸～直腸移行部で内腔の狭小化，壁肥厚像を認めたため，４月に精査・加療目的に当院入院となった．

入院時現症：身長160cm，体重41.1kg，体温35.9℃，血圧130/70mmHg，脈拍74回/分．腹部は全体的にやや膨満していたが，腫瘤は触知せず，左下腹部に軽度の圧痛を認めた．ほかに特記すべき異常所見なし．

入院時血液検査所見：末梢血液に異常なく，生化学検査にてCRP0.5mg/dlと軽度の炎症所見を認めるのみであった．腫瘍マーカーはCEA，CA19-9ともに正常であった（**Table 1**）．

下部消化管内視鏡検査所見：上部直腸において全周性の狭窄を認めた．狭窄部より口側へ内視鏡の挿入は不能であった．観察しえた範囲で潰瘍やびらんは確認できなかった（**Fig. 1**）．

腹部造影CT所見：上部直腸に狭小化および壁肥厚像を認めたが，腫瘤性病変は指摘できなかった（**Fig. 2**）．

注腸造影X線検査所見：上部直腸から下部直腸にかけて，全周性の管腔の狭小化を認めた（**Fig. 3**）．狭窄部分の立ち上がりはなだらかで，潰瘍は認めなかった．

生検結果：necrotic tissueのみ．

組織診断では直腸癌との診断が得られなかった．画像検査所見からは潰瘍性大腸炎，Crohn病，IC，4型直腸癌などが鑑別疾患として挙げられた．しかし，各種検査の結果で直腸癌を否定できず，2006年４月下旬に低位前方切除術を施行した．

手術および切除標本肉眼検査所見：切除標本では縦走潰瘍と狭窄が認められ，摘出標本では粘膜

＜2009年９月16日受理＞別刷請求先：岩田　直樹
〒466-8550　名古屋市昭和区鶴舞町65　名古屋大学大学院医学系研究科消化器外科学癌研究室

Table 1　Laboratory data on admission

WBC	6,200 /μl	T-chol	194 mg/dl
RBC	398×10⁴ /μl	TP	7.5 g/dl
Hb	12.0 g/dl	Alb	4.1 g/dl
Ht	36.3 %	BUN	11 mg/dl
Plt	33.0×10⁴ /μl	Cre	0.5 mg/dl
T-Bil	0.8 mg/dl	Na	141 mEq/*l*
AST	15 IU/*l*	K	4.5 mEq/*l*
ALT	11 IU/*l*	Cl	105 mEq/*l*
LDH	169 IU/*l*	CRP	0.5 mg/dl
ALP	245 IU/*l*	CEA	3.0 ng/dl
γ-GTP	16 IU/*l*	CA19-9	3 U/ml

Fig. 1　Endoscopic findings on admission. Severe stenosis is seen in the rectum.

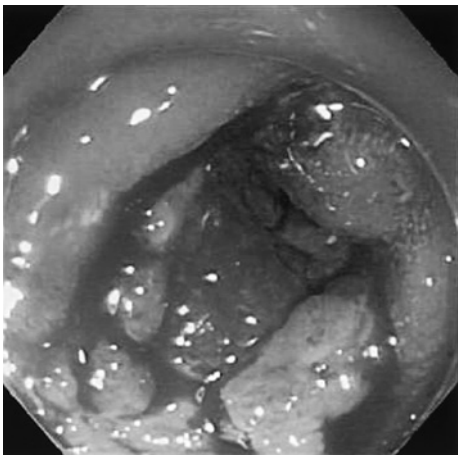

下層から筋層にかけて線維化と瘢痕が認められた（**Fig. 4**）.

病理組織学的検査所見：線維化，瘢痕を認め出血やリンパ球および形質細胞浸潤を伴い，悪性所見を認めなかった．以上の所見から，虚血性大腸炎と診断した（**Fig. 5**）.

術後経過：経過は良好で術後19日目に退院となった.

考　察

ICは1963年Boleyら[3]がreversible vascular occulusion of the colonと報告し，1966年にMarstonら[4]がischemic colitisと称し，その疾患概念が提唱された後，人口の高齢化および内視鏡検査診断技術の進歩などにより，現在では非常に一般的な疾患となった.

Fig. 2　Abdominal CT scan shows stenosis and wall thickening of rectum.

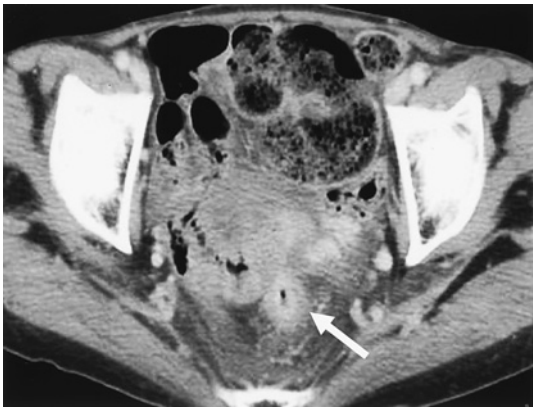

Marstonら[4]はICを壊死穿孔型，狭窄型，一過性型の3つに分類したが，約10年後に狭窄型，一過性型を狭義のICとし[5]，現在も一般的に用いられている．飯田ら[1]は，治癒固定期X線の病変部の最狭小管腔幅と隣接正常大腸の管腔幅の比が70%未満を狭窄型とした．自験例もその基準を満たしていた.

さて，ICの発生部位は脾彎曲部からS状結腸にかけての左側大腸に多いとされており，下腸間膜動脈系と内腸骨動脈系の計3本の血流のある直腸に生じることはまれとされている．川崎ら[6]はICの直腸発生を15.2%と報告しているが，その他の本邦の報告では1～5%とされている[1)2)7)～10)]．高橋ら[8]は本邦例のほか，外国例を集計し，外国におけるICの直腸発生を5.6%（238例中23例）と報告し，Suhailら[11]は2～5%と報告している．大川ら[2]はIC 110例のうち14例の狭窄型を経験し，直腸発生の狭窄型ICは0%と報告している．片井ら[12]は本邦直腸発生例23例を検討しているが，壊死穿孔型，狭窄型，一過性型の分類の記載を認めなかった.

ICは相対的虚血により腸管の障害を来す疾患である．大川ら[2]は狭窄型14例と一過性型96例において，高血圧，脳梗塞，狭心症，糖尿病などの血管側因子と便秘，浣腸，トイレでのいきみ，下剤による下痢という腸管側因子を比較検討し，血管側因子保有率が狭窄型で有意に高率であった

Fig. 3　Barium enema shows stenosis of 3cm length in the lower rectum.

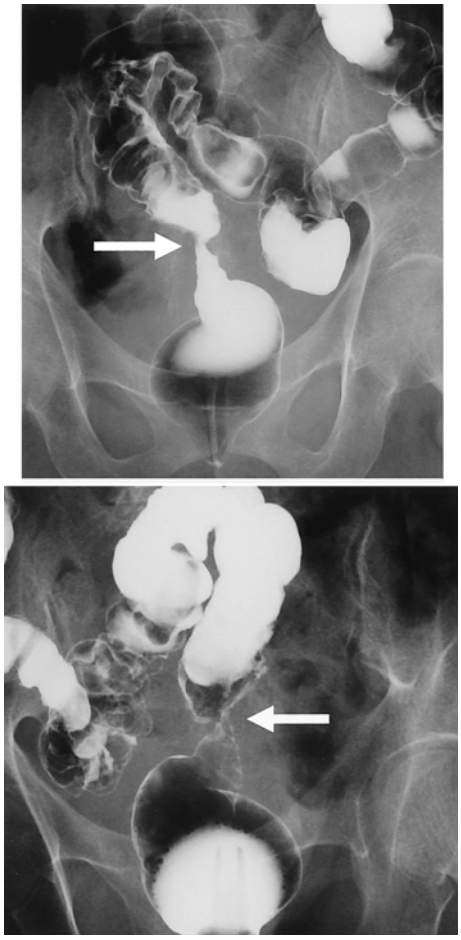

Fig. 4　The resected specimen showed stenosis of 3cm accompanied with a longitudinal ulcer (arrow).

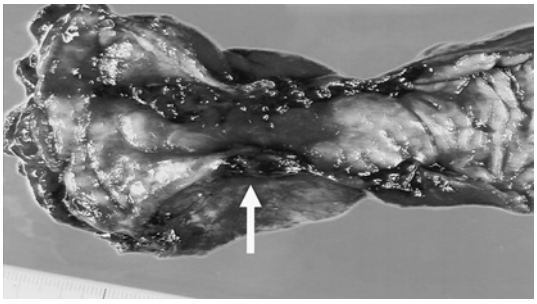

Fig. 5　Histological findings of the surgical specimen (HE staining)：Fibrosis, cicatrix and infiltration of lymphocytes and plasma cells are observed, pointing to the diagnosis of ischemic colitis with no evidence of malignancy.



が，腸管側因子は有意差を認めなかったと報告している．しかし，自験例のように特にそのような既往のないものも多い．

Marston ら[4]は手術適応を，1）腸管壊死，2）持続性の出血，3）腸閉塞症状，4）悪性の可能性としている．1)により穿孔の可能性があれば，重篤な病態となり，手術適応となる場合のあることは当然である．Suhail ら[11]によれば，15 例の直腸虚血性腸炎のうち 10 例が壊死性で，その 10 例のうち 4 例が死亡したと報告している．片井ら[12]は出血により手術を施行した直腸 IC を報告しているが，一般的には，2)により手術に至る症例は少ない[2)6)]．狭窄の著明な例で手術の要否の判断は時に困難である．板野ら[13]は数か月の後，狭窄が改善しない場合には手術の適応であるとしている．一方で，大川ら[2]は長期的に炎症の改善とともに浮腫が軽減することで狭窄が改善する可能性があり，手術は急いで判断するべきではないとしている[2)12)]．

我々が医学中央雑誌で「虚血性大腸炎」,「狭窄型」,「直腸」をキーワードとして検索しえた範囲では，1983 年から 2007 年 6 月までで，直腸狭窄型虚血性大腸炎の報告例は 2 例であった[14)15)]．両報告ともに，内視鏡的バルーン拡張術が有効であったとしている．比較的簡便で，腸管温存や quality of life の観点から施行する価値があるとしている[14)]．また，低侵襲という観点から光辻ら[16]は左結腸の IC に対して，腹腔鏡下手術の適応を唱えている．

Theodoropoulou ら[17]は閉塞のある IC に対して手術のほかに，拡張術も選択肢としている．

本症例は 4 型大腸癌や炎症性腸疾患との鑑別が困難であった．4 型大腸癌は予後不良で，全大腸癌のうち約 1% 程度とまれであり，発生部位は S 状結腸から直腸が多いとされる[18)~20)]．4 型大腸癌の確定診断は容易ではない．平川ら[19]によれば内視鏡による狭窄内の粘膜所見の観察が可能であったのは 39% に過ぎない．また，生検陽性率は通常型大腸癌より低く，false negative となる可能性もある[18)19)]．小林ら[20]は IC，潰瘍性大腸炎，Chron 病，4 型大腸癌の鑑別について検討しており，Chron 病の発症年齢が IC と 4 型大腸癌に比べ有意に低く，炎症性腸疾患では多発病変が 20～25% 認められたと報告している．

一方で，各種検査により癌の鑑別が可能であるとの報告もある[2)20)]．本症例では，腫瘍マーカーが正常範囲内で，生検の結果も陰性であった．直腸癌の証拠が得られなかった時点で，細径内視鏡を用いるなどさらなる精査や，繰り返し評価を加えることで，術前に直腸癌を否定できた可能性があった．しかし，予後不良とされる 4 型直腸癌を否定できない状況のまま，当院受診までに 2 か月の時間が経過していたこともあり，手術治療に踏み切った．

直腸癌が否定できたとしても，2 か月以上にわたって便柱の狭小化と下腹部痛を来していたため何らかの処置を要したと思われた．IC と診断に至っていたとしたら，処置の選択肢として開腹手術のほか，腹腔鏡下手術，内視鏡的バルーン拡張術の適応について検討することが肝要であったと考えられた．

本症例の病理組織学的診断およびご指導いただきました藤田保健衛生大学病理部の堀部良宗先生に深謝いたします．

本論文の要旨は第 105 回日本消化器病学会東海支部例会（2006 年 11 月，名古屋）および第 63 回日本消化器外科学会（2008 年 7 月，札幌）において発表した．

文　献

1）飯田三雄，松本主之，廣田千治ほか：虚血性腸病変の臨床像　虚血性大腸炎の再評価と問題点を中心に．胃と腸　**28**：899—912, 1993
2）大川清孝，渡辺憲治，大庭宏子ほか：狭窄型虚血性大腸炎の臨床的検討．Gastroenterol Endosc **36**：1702—1709, 1994
3）Boley SJ, Schwartz S, Lash J et al：Reversible vascular occulusion of the colon. Surg Gynecol Obstet **115**：53—60, 1963
4）Marston A, Pheilis MT, Thomas ML et al：Ischemic colitis. Gut **7**：1—15, 1966
5）Marston A：Intestinal ischemia. First edition. Edward Arnold, London, 1977, p143—175
6）川崎浩史，多淵芳樹，大山　正ほか：虚血性大腸炎の自験例並びに本邦集計例の検討．外科治療 **52**：12—18, 1985
7）宮田潤一，米山桂八，固武健二郎ほか：虚血性大腸炎．日本大腸肛門病会誌　**38**：784—789, 1985
8）高橋忠雄，日野恭徳，山城守也：虚血性大腸炎．臨成人病　**13**：1741—1746, 1983
9）胡井　智，川本克久，寺前直樹ほか：虚血性大腸炎 51 症例の臨床的検討．Gastroenterol Endosc **32**：2839—2845, 1990
10）小田秀也，渕上忠彦，平川雅彦ほか：虚血性大腸炎の長期経過．日本大腸肛門病会誌　**49**：554—566, 1996
11）Suhail S, Matthew H：Ischemic Proctitis. Am Surg **72**：1241—1246, 2006
12）片井　均，丸谷　巌，丸上義久ほか：大量下血をきたし緊急手術となった虚血性直腸炎の 1 例．日消外会誌　**19**：71—74, 1986
13）板野　聡，寺田紀彦，橋本　修ほか：虚血性大腸炎の外科的治療に関する検討．日本大腸肛門病会誌　**48**：452—458, 1995
14）棟方正樹，葛西雅治，今　勝哉ほか：内視鏡的バルーン拡張術が有効であった狭窄型虚血性大腸炎 の 1 例．Gastroenterol Endosc **44**：1850—1855, 2002
15）持田淳弘，高橋広喜，岩渕正広ほか：内視鏡的バルーン拡張術および経肛門的ヘガール拡張術が有効であった直腸狭窄型虚血性大腸炎の 1 例．Gastroenterol Endosc **46**：955—959, 2004
16）光辻理顕，市原隆夫，裏川公章ほか：狭窄型虚血性大腸炎に対する腹腔鏡併用手術の 1 例．日本大腸肛門病会誌　**50**：339—343, 1997
17）Theodoropoulou A, Koutroubakis IE：World J Gastroenterol **14**：7302—7308, 2008
18）二村　聡，富永健司，関根茂樹ほか：4 型大腸癌の病理学的特徴．胃と腸　**37**：137—151, 2002
19）平川克哉，飯田三雄，松本主之ほか：4 型大腸癌の臨床病理的特徴と X 線・内視鏡診断．胃と腸　**37**：152—164, 2002
20）小林清典，勝又伴栄，西元寺克禮ほか：4 型大腸癌と炎症性腸疾患の鑑別診断．胃と腸　**37**：165—175, 2002

A Case Report of Stricture Type of Ischemic Proctitis

Naoki Iwata, Soichiro Inoue[1], Yasunori Kimura[1],
Mototoshi Nakamura[2] and Masafumi Itoh[3]
Department of Surgery II, Nagoya University Graduate School of Medicine
Department of Surgery[1] and Department of Radiology[2], Nagoya Central Hospital
Department of Pathology, Japanese Red Cross Nagoya Daiichi Hospital[3]

A 67-year-old woman reporting abdominal pain and bloody stool and found in computed tomography（CT）to have wall thickening and consequent stenosis of the upper rectum, was also indicated in colonoscopy and barium enema to have severe upper rectum stenosis. Although the diagnosis was not confirmed by endoscopic biopsy, possibility of type 4 rectal cancer was not be denied. Histopathologic examination of the resected specimen following low anterior resection indicated ischemic proctitis. Since ischemic proctitis stricture is rare, we report this case with a review of the literature.

Key words：rectum, stricture type, ischemic colitis

〔Jpn J Gastroenterol Surg 43：437—441, 2010〕

Reprint requests：Naoki Iwata　Department of Surgery II, Nagoya University Graduate School of Medicine
65 Tsurumai-cho, Showa-ku, Nagoya, 466-8550 JAPAN

Accepted：September 16, 2009

©2010 The Japanese Society of Gastroenterological Surgery　Journal Web Site：http://www.jsgs.or.jp/journal/