日消外会誌　43（4）：479～485，2010年

臨床経験

直腸肛門部病変を合併した潰瘍性大腸炎症例に対する大腸全摘，回腸嚢肛門（管）吻合術

横浜市立市民病院外科，横浜市立大学市民総合医療センター炎症性腸疾患センター[1]，松島クリニック[2]

小金井一隆　杉田　昭　木村　英明[1]　山田　恭子
二木　了　鬼頭　文彦　福島　恒男[2]

痔瘻，直腸膣瘻などの直腸肛門部病変が合併し大腸全摘術を要した潰瘍性大腸炎9例で臨床背景，術式，術後成績について検討した．全例が全大腸炎型，再燃緩解型，合併した病変は痔瘻5例，直腸膣瘻4例で，手術理由は難治5例，dysplasia2例，重症2例であった．全例に原発口を含めた肛門管までを切除する大腸全摘術を行い，回腸嚢肛門管吻合を7例，肛門吻合を2例に行った．術後，中央値23か月経過し，直腸膣瘻の1例で膣からの分泌があるものの，他の8例に直腸肛門部合併症の再発はなく，術後1年以上経過した8例の1日排便回数は平均6.4回で，漏便を1例，週に数回のspottingを2例に認めたが，全例が社会復帰していた．潰瘍性大腸炎に直腸肛門部病変を合併しても術前の肛門機能が保たれていれば，炎症の消褪を待って，自然肛門の温存と直腸肛門部病変の完治を両立した大腸全摘術が可能と考えられた．

はじめに

潰瘍性大腸炎には痔瘻，直腸膣瘻をはじめとする直腸肛門部病変が合併することがある．これらの本邦での合併率は，痔瘻，肛門周囲膿瘍は0.38～10%[1)~5)]，直腸膣瘻は手術例の1.3%[6)]と報告され低いが，直腸肛門部病変の合併例で手術を要する場合，術式の選択が問題となる．

本稿では症状を有する痔瘻，直腸（肛門）膣瘻を合併した潰瘍性大腸炎症例に対して大腸全摘，回腸嚢肛門（管）吻合術を施行した自験例の治療経験を報告する．

対象と方法

1990年から2008年3月までに，分泌物の排出，疼痛などの症状を有する痔瘻，あるいは，直腸（肛門）膣瘻を合併した潰瘍性大腸炎に対し，大腸全摘術を施行した9例（男性4例，女性5例）を対象とし，症例の臨床学的背景と治療成績を検討した．痔瘻の既往があっても手術によって治癒，あるいは自然に閉鎖し，症状のない症例は除外した．

＜2009年9月16日受理＞別刷請求先：小金井一隆
〒240-8555　横浜市保土ヶ谷区岡沢町56　横浜市立市民病院外科

結　果

症例の背景と直腸肛門部病変

9例の臨床学的背景は，全例が全大腸炎型，再燃緩解型の潰瘍性大腸炎であった（**Table 1**）．潰瘍性大腸炎に対する治療は，全例に5-aminosalicylic acid製剤が使用されていた．ステロイドは7例に使用され，重症でプレドニン強力静注療法施行例が2例，経口投与例が5例あった．手術適応は難治が5例，dysplasia合併と重症がそれぞれ2例であった．

直腸肛門部病変を**Table 1**に示した．潰瘍性大腸炎の発症から肛門部病変発症まで最短1.6年，最長23年，平均12年で，6例が10年以上経過していた．下部直腸肛門狭窄が直腸膣瘻の2例（症例7，8）に合併していた．痔瘻は4例で単発，低位筋間痔瘻で，2次口は症例4（10時方向）を除き，後壁側（4～8時方向）に存在した．症例3は坐骨直腸窩痔瘻で瘻管が尾骨前皮膚に開口していた（**Fig. 1**）．手術時に観察した直腸肛門部病変の原発口は，痔瘻は全例がほぼ歯状線上，直腸膣瘻4例はそれぞれ歯状線の口側1.5cm，1.7cm，0.5cm，1.0cmにあった．術前に直腸指診でみた肛門括約筋

Table 1　Clinical features of the patients with anorectal complications

Case	Sex	Age at onset of UC (years)	Duration from onset of UC to onset of ARC (years)	Age at Operation (years)	Extent of disease	Indication	Anorectal complication
1	M	48	1.6	50	total	severe disease	anal fistula
2	M	37	12	49	total	medical treatment failure	anal fistula
3	M	34	23	59	total	severe disease	anal fistula
4	M	65	4.7	71	total	dysplasia	anal fistula
5	F	21	11	34	total	medical treatment failure	anal fistula
6	F	28	7	36	total	medical treatment failure	rectovaginal fistula
7	F	31	11	42	total	medical treatment failure	rectovaginal fistula
8	F	31	23	55	total	dysplasia	rectovaginal fistula
9	F	11	14	28	total	medical treatment failure	rectovaginal fistula

ARC：anorectal complication

Fig. 1　Gastrographine enema showed the fistula derived from rectum (white arrows) (a). Photograph of the perianal region showed the external opening of the fistula (b).

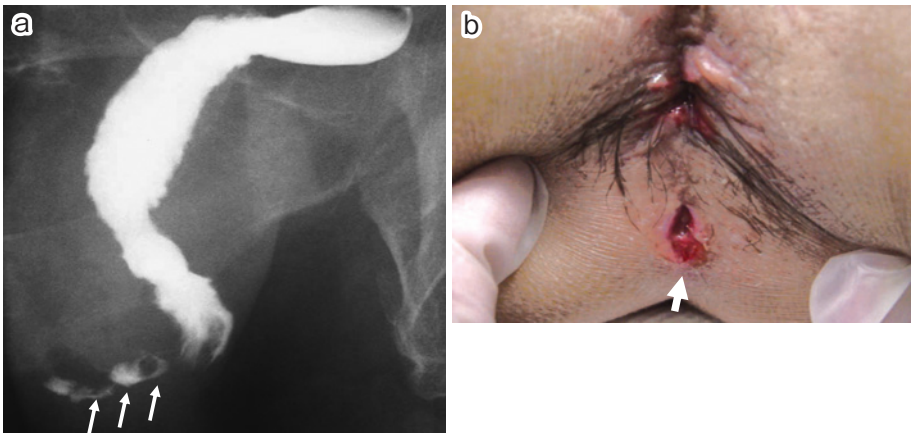

の tonus は手術時 71 歳の症例 4 と症例 3 で軽度低下していたが，他の 7 例はほぼ正常で，全例に漏便はなかった．

術式

すべての症例で直腸肛門部病変の原発口を含む下部直腸まで切除する大腸全摘術を行い，器械による回腸嚢肛門管吻合を 7 例に，手縫いによる回腸嚢肛門吻合を 2 例に行った（**Fig. 2，3**）[7]（**Table 2**）．1 期的大腸全摘，回腸嚢肛門管吻合術が 6 例，2 期的手術が 2 例，3 期的手術が 1 例であった．2 期的手術は，2 例とも，第 1 期目に大腸全摘，回腸嚢肛門（管）吻合，回腸人工肛門造設を行い，2 例ともすでに人工肛門を閉鎖した．3 期的手術の症例（症例 3）は他院で結腸亜全摘，回腸人工肛門造設術が行われ，当科で第 2 期目に直腸切除，直腸粘膜抜去，回腸嚢肛門吻合，回腸人工肛門造設術を，第 3 期目に人工肛門閉鎖術を行った．

回腸嚢肛門管吻合術の吻合部は，痔瘻合併例で，後壁はほぼ歯状線上，膣瘻合併例で前後壁とも歯状線の口側 5mm より肛門側であった．回腸嚢肛

Fig. 2　The schema of the operative procedure. The rectum was removed with the primary opening of the fistula which was located near the dentate line (a). Stapled ileal pouch anal canal anastomosis was made (quoted from paper[7]) (b).

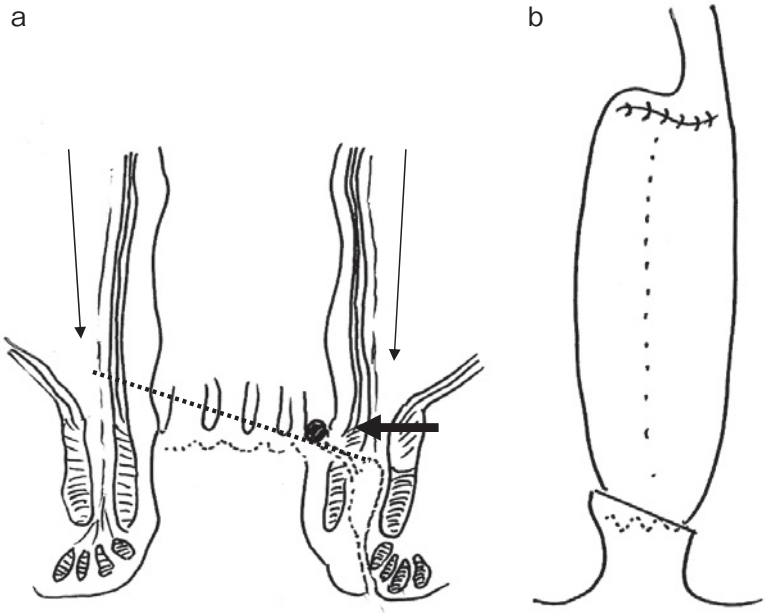

Fig. 3　The schema of the transected line of the rectum and the photograph of the resected specimen of the patient with rectovaginal fistula (Case 7). The rectum was transected below primary opening of the fistula (a). The probe showed the fistula in lower part of the rectum (b).

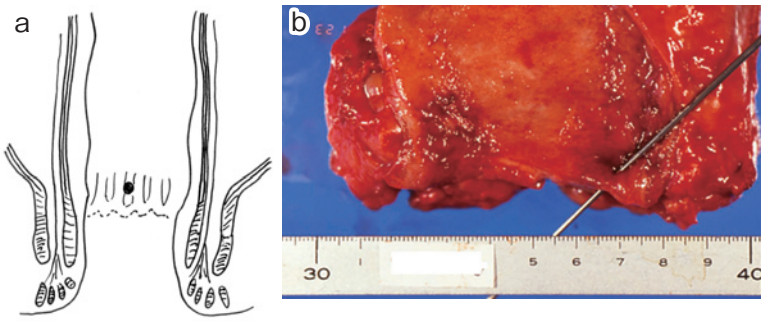

門吻合術 2 例の吻合部は前後壁とも歯状線上であった（**Table 2**）.

膣瘻の 4 例では直腸側にある原発口の切除を行い，膣側の修復は施行しなかった.

術後成績

縫合不全は全例に認めなかった．術後観察期間は 3～193 か月（中央値 23 か月）で，直腸肛門部病変は 8 例で消失し，再発を認めない．直腸膣瘻の 1 例（症例 7）で術後の X 線造影検査，色素注入で瘻孔を認めていないが，時折，分泌物の排出を訴えている.

排便回数と漏便からみた排便機能は，術後 1 年

Table 2　Operative procedure and distance from dentate line to anastomosis

Case	Distance from dentate line to primary opening (cm above)	Operative procedure	Staged operation	Distance from dentate line to anastomosis (cm above)	
				Anterior wall	posterior wall
1	0	IACA	1	0	0
2	0.5	IACA	1	2	0.5
3	0	IAA	3	0	0
4	0	IACA	1	0.5	0
5	0	IACA	1	1	0
6	1.5	IACA	2	0.5	0.5
7	1.7	IACA	1	0.5	0.5
8	0.5	IACA	1	− 0.5	− 0.5
9	1.0	IAA	2	0	0

Minus means anastomosis located anal side of the dentate line.
IACA：ileal pouch anal canal anastomosis　IAA：ileal pouch anal anastomosis

Fig. 4　Postoperative change in the frequency of bowel movements.

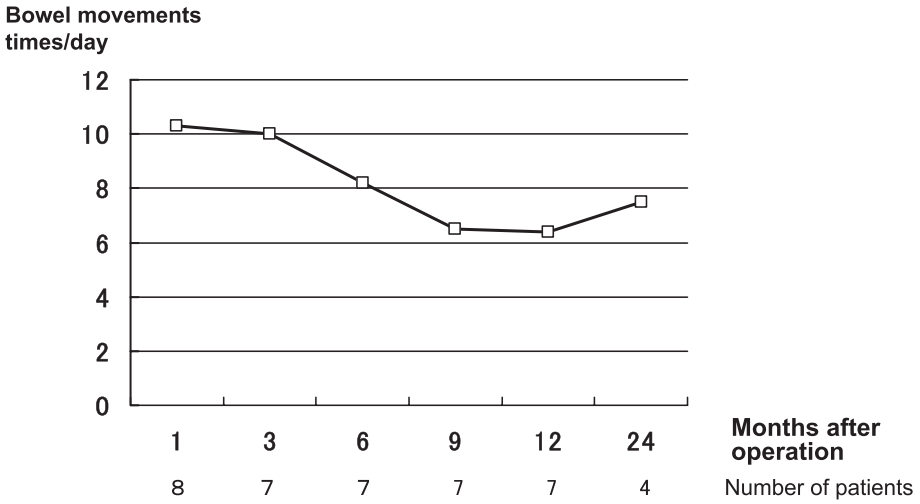

以上経過した7例では術後1年目の1日排便回数は平均6.4回（6〜10回）(**Fig. 4**）で，便の漏れは2例にspotting（極少量下着に付着する程度のしみ）を認め，症例4は連日夜間少量，症例3は週2回程度少量で，2例ともpadを使用している．その他に直腸膣瘻で吻合部が歯状線以下になった症例8では週2回以下のspottingを認めている．術後3か月の症例1では排便回数が1日10回で，夜間に便の漏れを認めている．

観察期間中，全例で回腸嚢が機能し，社会復帰しており，排便機能低下のために就労，家事，外出などを含めた日常生活が制限されることはなかった．

考　察

潰瘍性大腸炎は炎症の主座が粘膜および粘膜下層にあるため，全層性炎症のクローン病に比べ，本症を原因とした痔瘻や膣瘻の合併率は低い．

医学中央雑誌で，「潰瘍性大腸炎」，「痔瘻」，「直腸膣瘻」をキーワードとして1983年から2008年までについて検索したところ，本邦では2例の報告[8)9)]があるのみであった．

直腸膣瘻は全大腸炎型の活動性が強い症例に発

生するが[10)11)]，左側大腸炎型にも発生しうる[8)12)]．発生時期は，潰瘍性大腸炎発症後1年以内の報告[10)]もあるが，5年以上[11)]，あるいは8年以上が多く[8)9)13)]，自験例を含む本邦報告[8)9)]の全例が再燃緩解型で，長期に炎症を繰り返す症例に発生していた．直腸に潰瘍や狭窄などの病変を伴う症例が多く，Zinicola ら[12)]の4例中3例に直腸の深い潰瘍と狭窄を，自験2例に狭窄を認めた．Zinicola ら[12)]によれば，原発口は歯状線から口側2〜3cm 以内にあり，自験例もほぼ同様であった．これらのことから，直腸膣瘻は特に下部直腸で深い潰瘍など深部に及ぶ強い炎症を繰り返し，これが周囲に波及して発生すると考えられた[6)]．

痔瘻は潰瘍性大腸炎による排便回数の増加，あるいは tenesmus によって生じる incidental lesion とされ[5)]，自験例でも原発口は歯状線上にあり，多くは一般的な痔瘻と同じ成因と考えられた．一方，直腸から周囲に伸展する瘻管や膿瘍を生じた報告も散見され[4)14)]，直腸膣瘻と同様，下部直腸で強い炎症が深部に波及すると，このような瘻管も生じうると考えられる．

以上のように，潰瘍性大腸炎に合併する直腸肛門部病変には深い潰瘍から生じる病変と incidental な病変の2種類があると考えられた．

潰瘍性大腸炎に直腸肛門部病変を合併した場合，クローン病の可能性があるため[15)]，可及的に両者を鑑別し，治療の際は常にクローン病の可能性を考慮すべきで[16)]，その疑いが強い症例に大腸全摘術を要する際は，分割手術とし，第1期目手術で切除した結腸の病理組織学的検査所見を診断の参考にする必要がある．

潰瘍性大腸炎に合併した直腸膣瘻の治療は，本邦で，ステロイド，抗生物質を用いた内科的治療による臨床症状の軽減[9)]や局所外科治療による治癒[8)]の報告があるものの，直腸には強い炎症を繰り返す病変があり，多くは腸管病変の再燃とともに悪化し[11)]，閉鎖が期待できないため[10)]，欧米の多くの報告では原発口のある肛門管を含めた大腸全摘術，膣瘻修復が行われ，成績が良好である[11)13)16)]．自験例も原発口を含めた切除，回腸嚢肛門管あるいは肛門吻合術を行い，膣瘻の再発は1例に疑われるのみで，他には認めない．

潰瘍性大腸炎に合併した痔瘻の治療は，保存的治療で半数が治癒し，局所外科治療でも再発があるため，保存的治療を優先する報告[10)]や，外科治療としては単純なものには fistulectomy，複雑痔瘻や坐骨直腸窩，あるいは骨盤直腸窩痔瘻には経直腸的 advancement flap を行うとの報告がある[15)17)]．これらから，incidental な痔瘻の治療は通常の痔瘻と同様でよいと考えられる．ただし，本症では便性，多数回の排便，将来，大腸全摘術が行われる可能性やクローン病への診断変更の可能性などを考慮し，括約筋機能を温存する治療法を選択すべきである．

症状を有する痔瘻の合併例に対する大腸全摘術の術式には一定の見解がなく，本邦では肛門括約筋機能低下例に大腸全摘，直腸切断，永久回腸人工肛門造設術を行った報告や[14)]，2期分割で回腸嚢下部直腸吻合術を行った報告[4)]がある．痔瘻の原発口が残存すると術後に症状が悪化した報告[4)]もあり，我々は原発口を含めた大腸全摘術が望ましいと考えている．一方，術後，痔瘻の症状が出現しても数回の局所手術で根治した報告[4)]もあった．

上記のように，痔瘻合併例に大腸全摘術を施行した報告は少なく，肛門管切除範囲（痔瘻原発口を含めて切除するか），吻合法，痔瘻の局所手術併用などに関し，今後，検討を要する．

吻合にかかわる下部直腸あるいはその周囲に著しい炎症がある症例では，両者の炎症消褪後に手術を行うべきで[18)]，本邦報告[4)]，自験例も同様な時期に手術を施行している．

大腸全摘術の再建として，現在は double stapling technique によって肛門管内で吻合する回腸嚢肛門管吻合術[7)]，または直腸粘膜抜去を行う回腸嚢肛門吻合術を選択している．

直腸肛門部病変合併例の大腸全摘，回腸嚢肛門吻合術後排便機能は，膣瘻合併の4例中2例に incontinence があり[12)]，低下する報告[12)]や，裂肛，痔瘻，肛門周囲膿瘍，膣瘻，痔核の合併症例ではこれらがない症例より，排便機能や回腸嚢機能率が低い報告[16)]がある．自験例では，術前に漏便がなく，直腸指診で tonus が保たれていると判断した

症例に対し，上述のように回腸嚢肛門吻合あるいは肛門管吻合術を施行した．施行例にはspottingが残る例があったものの，全例が社会復帰しており，日常生活に大きな支障を来さなかった．しかし，術前の肛門機能評価には直腸肛門内圧検査がより客観的な指標となると考えられることから，高齢者や肛門手術後の患者など肛門機能の低下が予想される患者には詳細な肛門機能の評価として直腸内圧検査を検討する予定である．

潰瘍性大腸炎の長期経過例が増加しつつあり，今後，直腸膣瘻，痔瘻など直腸肛門部病変の合併例に大腸全摘術を要する例も増加する可能性がある．このような症例でも，肛門機能が保たれていれば，自然肛門の温存，潰瘍性大腸炎と直腸肛門部病変の根治を両立した，大腸全摘，回腸嚢肛門あるいは肛門管吻合術が可能と考えられる．

文　献

1) 渡辺　晃：内科治療分科会長報告　厚生省特定疾患炎症性腸管障害調査研究班　昭和56年度業績集．1982，p11―25
2) 渡辺　晃，樋渡信夫，山形敞一：潰瘍性大腸炎の臨床的考察．日消誌　**74**：765―773, 1977
3) 吉田　豊，田島　強，黒江清郎ほか：潰瘍性大腸炎―診療に有用な数値表―．日臨　**32**：2121―2128, 1974
4) 中尾　武，稲次直樹，吉川秀作ほか：難治性痔瘻を合併した非定型的潰瘍性大腸炎の1例．日臨外会誌　**62**：1975―1979, 2001
5) 二見喜太郎，東大二郎，古藤　剛ほか：炎症性腸疾患の直腸肛門部病変．胃と腸　**38**：1282―1288, 2003
6) 小金井一隆，木村英明，杉田　昭ほか：直腸（肛門）膣瘻を合併した潰瘍性大腸炎の治療経験．日消誌　**103**：1355―1360, 2006
7) 杉田　昭，荒井勝彦，木村英明ほか：外科治療選択のタイミング　重症潰瘍性大腸炎．臨外　**60**：61―68, 2005
8) 羽根田祥，舟山裕士，福島浩平ほか：直腸膣瘻に対して手術を施行した潰瘍性大腸炎の1例．日本大腸肛門病会誌　**58**：35―38, 2005
9) 福田有紀子，芹澤　宏，矢島知治ほか：直腸膣瘻を合併し，肛門周囲膿瘍を形成した潰瘍性大腸炎の1例．日消誌　**98**：544―548, 2001
10) De Dombal FT, Watts JM, Watkinson G et al：Incidence and management of anorectal abscess, fistula and fissure in patients with ulcerative colitis. Dis Colon Rectum **9**：201―206, 1966
11) Froines FJ, Palmer DL：Surgical therapy for rectovaginal fistulas in ulcerative colitis. Dis Colon Rectum **34**：925―930, 1991
12) Zinicola R, Nichollas RJ：Restrative proctocolectomy in patients with ulcerative colitis having a recto-vaginal fistula. Colorectal Dis **6**：261―264, 2004
13) Harms BA, Hamilton JW, Starling JR：Management of chronic ulcerative colitis and rectovaginal fistula by simultaneous ileal pouch construction and fistula closure. Dis Colon Rectum **30**：611―614, 1987
14) 豊島　明，遠藤　健，高山尚久ほか：難治性痔瘻を合併した潰瘍性大腸炎の1例．日本大腸肛門病会誌　**53**：450―455, 2000
15) Hamzaoglu I, Hdin RA：Perianal problems in patients with ulcerative colitis. Inflamm Bowel Dis **11**：856―859, 2005
16) Richard CS, Cohen Z, Stern HS et al：Outcome of the pelvic pouch procedure in patients with prior perianal disease. Dis Colon Rectum **40**：647―652, 1997
17) Mizrahi N, Wexner SD, Zmora O et al：Endrectal advancement flap. Are there predictors of failure? Dis Colon Rectum **45**：1616―1621, 2002
18) Bruce D, Cole WH：Complications of ulcerative colitis. Ann Surg **155**：768―781, 1962

Total Proctocolectomy with Ileal Pouch Anal or Anal Canal Anastomosis for Ulcerative Colitis Patients with Anorectal Complications

Kazutaka Koganei, Akira Sugita, Hideaki Kimura[1], Kyoko Yamada,
Ryo Futatsuki, Fumihiko Kito and Tsuneo Fukushima[2]
Department of Surgery, Yokohama Citizen's Municipal Hospital
Yokohama City University Medical Center Inflammatory Bowel Disease Center[1]
Matsushima Clinic[2]

The incidence of anorectal complications in ulcerative colitis is reported to be relatively low. Problems may arise, however, if patients require surgery to treat ulcerative colitis. We studied 9 ulcerative colitis patients with anorectal complications, such as anal fistula (5 cases), and rectovaginal fistula (4). All had pancolitis with remission and relapse. Surgical indications were medical treatment failure in 4, dysplasia in 2, severe colonic disease in 2. Seven of the 9 were treated with stapled ileal pouch anal anastomosis of the anal canal with removal of the primary opening and 2 with ileal pouch anal anastomosis with rectal mucosal stripping. Postoperatively, 8 had no symptoms or recurrence of anorectal complications except for one rectovaginal fistula patient who had occasional small vaginal discharges. Bowel movements one year after surgery averaged 6.4 times a day. One patient had soiling and two had occasional soiling. All returned to ordinary life. Stapled ileal pouch anal anastomosis with removal of the primary opening and ileal pouch anal anastomosis are thus suitable for ulcerative colitis patients with symptomatic anorectal complications.

Key words：ulcerative colitis, anorectal complications, surgical treatment

〔Jpn J Gastroenterol Surg 43：479—485, 2010〕

Reprint requests：Kazutaka Koganei Department of Surgery, Yokohama Municipal Citizen's Hospital
56 Okazawa-cho, Hodogaya-ku, Yokohama, 240-8555 JAPAN

Accepted：September 16, 2009

©2010 The Japanese Society of Gastroenterological Surgery Journal Web Site：http://www.jsgs.or.jp/journal/