日消外会誌　43（5）：495～500，2010年

症例報告

漏斗胸患者に食道癌根治術を施行した１例

名古屋大学消化器外科，同　形成外科*

岩田　直樹　　小池　聖彦　　伊藤　友一　　中山　吾郎
藤原　道隆　　小寺　泰弘　　亀井　　譲*　　中尾　昭公

漏斗胸は一般的に無症状だが，胸痛や心肺機能の低下を認めることがある．漏斗胸をもつ症例に，食道癌手術などの過大侵襲手術を行う場合には，漏斗胸自体が術後合併症のリスクとなりえる．症例は61歳の男性で，上部消化管内視鏡検査で門歯列34～39cmに２型腫瘍を認めた．生検の結果扁平上皮癌を認めた．術前診断はT3，N0，M0，StageIIA（International Union Against Cancer（UICC）分類）で，Standard FPを２コース施行したのちに手術を予定した．しかし，胸部CTで椎体と胸骨間が4cmしかなく，通常の右開胸での食道亜全摘術は安全に行えないと考えられた．まず，漏斗胸根治術（Ravitch法）と腹部操作を行った．続いて，右開胸して，２領域郭清を伴う食道亜全摘を施行した．術野確保は良好であった．術後第22病日に退院した．漏斗胸をもつ食道癌患者に漏斗胸根治術（Ravitch法）を併施して，安全に食道癌根治術を行いえた１例を報告する．

はじめに

漏斗胸は一般的には無症状である．脊柱側彎症，弁膜症などの合併，労作時呼吸困難感などの自覚症状，肺機能の低下などを認めることがある[1]．食道癌手術適応症例において漏斗胸が合併する場合，その周術期管理には注意が必要となる．それに加え手術症例での問題点として，視野確保が困難となることがあげられる．一般的に行われる右開胸での手術[2]において，適切な食道切除を施行するためには，椎体と心臓の間に十分な視野の確保と，右胸腔から縦隔左側へのアプローチが必須である．しかし，漏斗胸のため椎体と胸骨の間隔が狭くなり，視野の確保が困難となることが想定される．

今回，我々は椎体と胸骨間が4cmしかなく，右開胸での定型的な食道亜全摘術が困難と思われた漏斗胸合併食道癌の症例に対して，漏斗胸手術（Ravitch法）を食道亜全摘術と同時に行うことにより，術中の術野確保も術後の管理も安全に行いえた１例を経験したので報告する．

＜2009年10月28日受理＞別刷請求先：岩田　直樹
〒466-8550　名古屋市昭和区鶴舞町65　名古屋大学大学院医学系研究科消化器外科学癌研究室

症　　例

患者：61歳，男性

主訴：食事のつかえ感

既往歴：特記事項なし．幼少期から長距離走など持久力を要する競技は不得意であった．

家族歴：特記事項なし．

生活歴：タバコ20本/日，日本酒４合/日．

現病歴：食事のつかえ感を主訴に近医受診し，上部消化管内視鏡検査で食道癌を指摘されて治療の目的に当院紹介受診した．

来院時現症：身長172.5cm，体重54.5kg．胸部聴診で特記すべき所見なし．漏斗胸を認めた（**Fig. 1**）．

入院時血液検査所見：末梢血液でHgb：10.1と軽度の貧血を認めたが，生化学検査，腫瘍マーカーCEA，SCCともに正常であった（**Table 1**）．

肺機能検査：VC：3.55*l*，FEV1.0：2.71*l*，FEV 1.0％：76.2％正常範囲内であった．

心電図所見：異常所見なく，ダブルマスター負荷心電図も異常は見られなかった．

上部消化管内視鏡検査：門歯列34～39cm，２

Fig. 1　Physical examination revealed pectus excatatum.

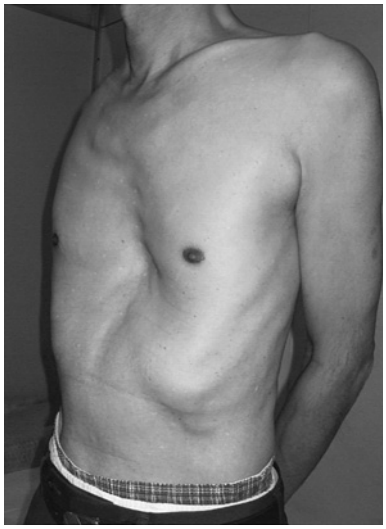

Table 1　Laboratory data on admission

WBC	6,400 /μl	ChE	260 mg/dl
RBC	313×10⁴ /μl	TP	6.2 g/dl
Hb	10.1 g/dl	Alb	3.5 g/dl
Ht	30.4 %	BUN	17 mg/dl
Plt	25.6×10⁴ /μl	Cre	1.1 mg/dl
T-Bil	0.6 mg/dl	Na	138 mEq/*l*
AST	13 IU/*l*	K	4.1 mEq/*l*
ALT	7 IU/*l*	Cl	100 mEq/*l*
LDH	180 IU/*l*	CEA	2.1 ng/dl
ALP	188 IU/*l*	CA19−9	1.4 ng/dl
γ-GTP	21 IU/*l*		

型腫瘍を認め，生検にて扁平上皮癌を認めた(**Fig. 2**).

胸腹部造影CT：胸部中部食道壁の肥厚（矢印）を認めるが明らかなリンパ節転移，肝転移を認めなかった. 椎体と胸骨の間隔は4cmで心臓の圧排を認め，CT index[3]4.6の漏斗胸であった(**Fig. 3**).

以上より，入院時診断T3，N0，M0，StageIIA (International Union Against Cancer(以下，UICCと略記)分類)に至った. 術前化学療法としてStandard FP 2コース(5-fluorouracil 800mg/m2 day1−5，CDDP 80mg/m2 day1）を行ったのちに手術治療の方針となった．化学療法は有害事象なく2コース施行した．化学療法後のCTと上部消化管

Fig. 2　Endoscopic findings on admission. Esophagogastroduodenoscopy revealed the presence of type2 tumor at 34−39cm from incisor teeth.

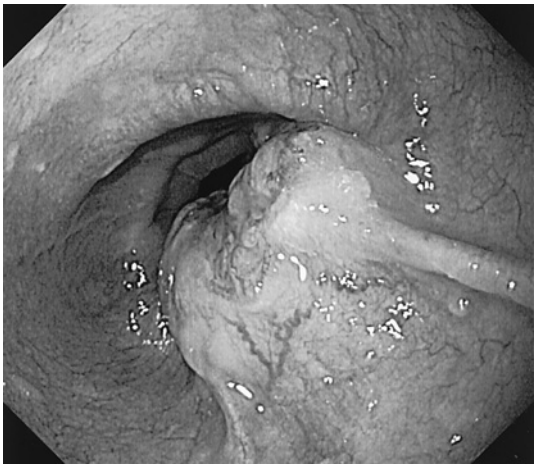

Fig. 3　Chest CT scan shows the distance between breast bone and thoracic vertebrae was 4cm and wall thickening of midthoracic esophagus（arrow).

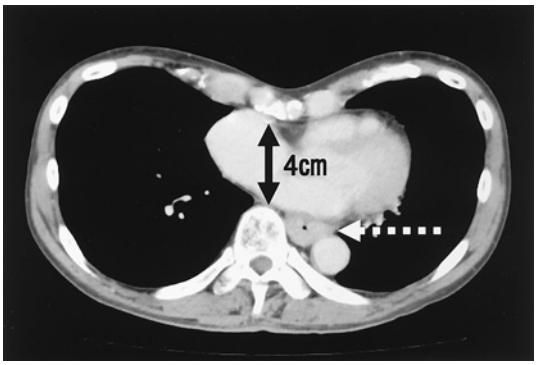

内視鏡検査で食道原発巣は変化を認めず，新病変の出現も認めなかった．食道癌に対する放射線療法および化学療法の効果判定基準[2]に従ってstable disease（SD）と判定した．化学療法終了4週後に手術を予定した.

しかし，**Fig. 3**に示したように椎体と胸骨間は4 cmしかなく，通常の右開胸アプローチの食道亜全摘術は十分な視野を得るためには，縦隔の圧排を要し，循環動態の安全が懸念された．そこで，当院形成外科の協力を得て漏斗胸手術（Ravitch法）を先行して行い，胸骨の可動性を得た後に胸

Fig. 4　Scheme of the operation. The 5th, 6th and 7th rib cartilage and breast bone, wedge-shaped, had removed.

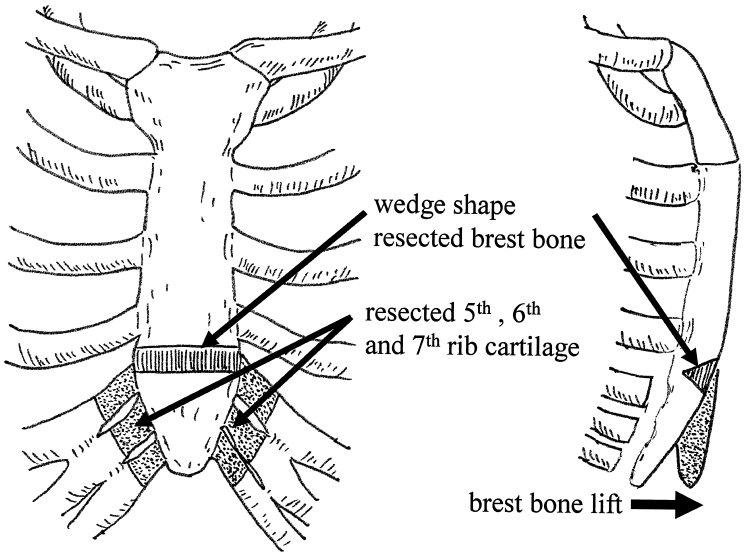

Fig. 5　A picture of perioperative field. Esophagus (arrowhead) and right bronchus (arrow) appeared as usual.

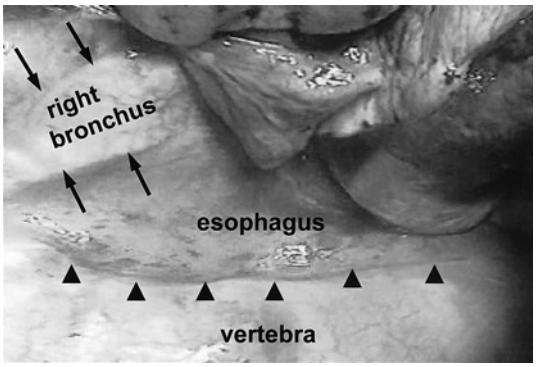

腔内操作に移行する術式を選択した.

まず，仰臥位で Ravitch 法による漏斗胸根治術を開始した. 胸骨に付着する第 5～7 肋軟骨を骨膜は残して除去し，胸骨を第 5 肋軟骨レベルで楔状に部分切除することにより胸骨の可動性が十分に得られる状態にした（**Fig. 4**）．これと同時に食道癌手術の腹部操作を行い，胃管を作成した．続いて，左側臥位として右開胸し，十分な視野のもと 2 領域郭清を伴う食道亜全摘，胃管胸腔内高位吻合を施行し食道癌手術を完結した．再び仰臥位として楔状切離をいれた胸骨下に Kirschner 鋼線を留置し, 漏斗胸根治術を完結させ手術を終了した.

Ravitch 法を併施することで，開胸時の胸腔内所見は通常と変わらず，良好な視野で食道(矢頭)の走行が確認された（**Fig. 5**）．また，食道の剥離操作において，縦隔を圧排して深部の視野をとっても，血圧の変動もなく安全に定型的な手術を完結できた．手術時間：9 時間 15 分，出血量：608 g，手術所見：T3，N0，M0，StageIIA（UICC 分類）であった.

摘出標本所見：胸部中部食道に 2.5×5.0cm の 2 型病変を認めた.

病理組織学的検査所見：Moderately differentiated squamous cell carcinoma，pT3，INFb，ly0，v0，pIM0，pPM0，pDM0，pRM0，CRT-Grade 1A，pN0，sM0，Stage IIA（UICC 分類）(**Fig. 6**)

術後経過：術後 ICU 入室して管理を施した. 術後血圧が高く Nicardipine を使用した以外，循環動態は安定していた．術後第 1 病日に酸素化良好であり，最大吸気圧 20cmH_2O 以上，最大呼気圧も 30cmH_2O 以上あり抜管した．しかし，手術で広範に胸郭を操作していることから咳嗽力が若干弱い

Fig. 6　Microscopic findings revealed squamous cell carcinoma of midthoracic esophagus. Therapeutic effect：grade1a.（HE staining. 20×）

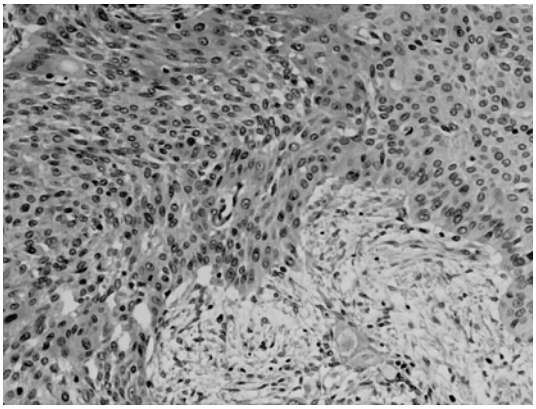

Fig. 7　CT on the 9th postoperative day revealed no complications and good state of Ravitch procedure.

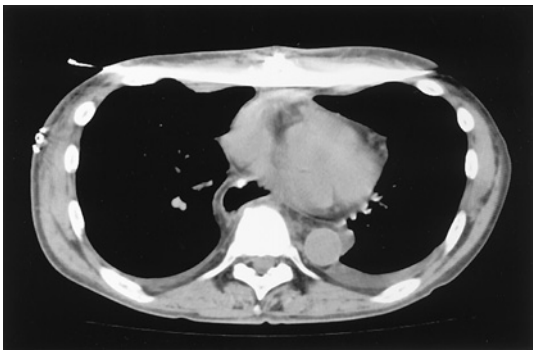

と判断し，術後第2病日に輪状甲状膜穿刺によりチューブ留置しICU退室した．第4病日より歩行を開始したが，同日夜間使用した睡眠導入剤で不穏となり気管留置チューブと胸腔ドレーンを自己抜去した．しかし，このエピソードに伴うトラブルもなく，その後も胸腔ドレーンなどの再留置は不要であった．また，特別に気管支鏡による痰のトイレティングの必要性や呼吸器合併症もなく経過した．術後第7病日に透視検査で縫合不全などの異常がないことを確認した後に，経口摂取を再開した．第9病日に撮影した胸部CT（**Fig. 7**）では胸骨周囲の膿瘍形成などの漏斗胸手術に伴う問題は認められず，術後の状態は良好であった．Kirschner鋼線は術後第18病日に抜挙し，術後第22病日に退院となった（**Fig. 8**）．

Fig. 8　A photograph taken at outpatient clinic. Pectus excavatum was repaired.

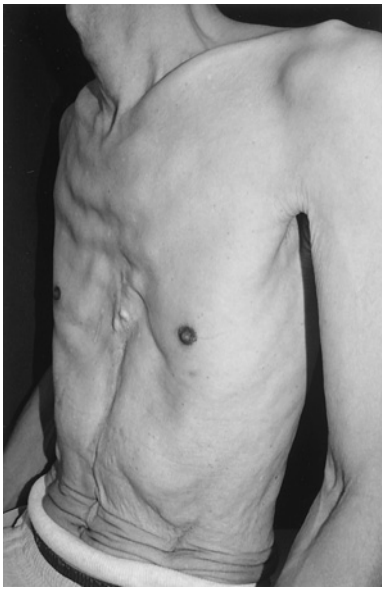

考　察

漏斗胸は，plastron（肋軟骨の付着している胸骨）の陥凹凸変形を示す先天異常であり，胸郭変形性疾患の中において全体の80％を占める[4]．一般的に，無症状であるが胸痛や運動能力の低下，肺機能の低下を認めることがある．漏斗胸が高度な症例に対し食道癌手術などの過大侵襲手術を行う場合には，漏斗胸自体が術後合併症のリスクとなりうる．

今回1983年から2009年1月までに医学中央学会雑誌で「食道癌」と「漏斗胸」をキーワードに検索した．また，PubMedで「pectus excavatum」と「esophagus cancer」をキーワードとして検索した範囲で，漏斗胸患者に食道癌の手術治療を施行した報告は1例[5]のみであった．しかし，漏斗胸の程度と治療に関する記載はなく，手術術式の詳細は不明であった．

手術法，術後管理法が向上した近年でも，食道亜全摘術は最も手術侵襲の大きな手術の一つである．開胸することで術後の呼吸器合併症，縦隔操作により不整脈などの循環器合併症が術後合併症

として知られている．胸部中部食道癌に対して根治目的で行われる食道亜全摘術は，一般的に右開胸で行われる[2]．中下縦隔において食道は通常椎体の左側に落ち込むために，右開胸での食道剥離は椎体と心房の間を開排して行われる．しかし，中～高度の漏斗胸症例では，陥没した胸骨と椎体との距離は極めて短く，そこに心臓が圧迫される形で位置している．通常の手術においても，中下縦隔において十分な視野を確保するためには心臓の圧排が必要である．本症例ではもとより心臓は胸骨と椎体に挟まれており，さらに圧排を加えることで循環動態への影響が懸念された．通常の術式では右胸腔から左縦隔をみる視野の確保は困難であると考えられた．外科手術以外の治療法として，食道癌診断・治療ガイドライン[2]によると本症例は，根治的化学放射線療法も適応となる．しかし，切除可能な病変であること，耐術可能であること，本人へ化学放射線療法と手術に関する説明をした結果手術を希望したことから外科手術の方針となった．

中下縦隔の郭清を行う工夫として，横隔膜食道裂孔から郭清を行う方法が考えられた．しかし，下縦隔の郭清は可能であっても，中縦隔の郭清は困難で[2]，根治性が劣ることとなる．安全で精度の高い手術を行うためには，漏斗胸の根治術を同時に行う必要があった．

漏斗胸の手術術式としては，本邦では1999年よりNuss法[6]が導入されて普及しており，小児に対しては良好な成績を収めている[7]．近年本邦において，Nuss法の成人へ適応も報告されている[8]．しかし，一般的には小児期の方が適しているとされ，野口ら[9]は胸郭の成長過程からNuss法の至適手術時期は5～10歳としている．Nuss法は比較的簡便であるが，成人で金属バーの翻転に抵抗を感じ，肋骨の切除を要する例が存在すると報告されている[8]．術後に高度の疼痛があること，金属バーを除去する2期手術を要することもNuss法の欠点と考えられた[10]．また，消化管手術を併施するため，術後数年にわたって金属バーの留置を要する本術式は，金属バーの感染が懸念された．胸骨翻転術は胸骨の壊死の可能性があり，それを回避するために血管吻合などを施すことは，手術が煩雑となることから最適の術式とは考えられなかった．一方，Ravitch法は手術を施行することにより，心拍出量が増加すると報告されている[11]．術中の心臓の圧排による循環動態の影響を減少させるために有用であると考えられた．また，食道亜全摘のための十分な視野の確保が比較的短時間で行えると期待できた．Kirschner鋼線への感染の危険性はあるが，10日ほどで抜去できるため，最適の術式であると判断した．

仰臥位で肋軟骨の切除と胸骨の楔状切除により胸骨の可動性が十分に得られた状態として左側臥位とした．これにより，左側臥位での胸腔内操作は，通常の症例と全く同様の視野確保が可能で，心臓圧排に伴う術中のバイタルサインの変化もみられなかった．

術後経過としては，広範な胸郭操作に伴う呼吸機能の制限や疼痛に伴う痰の喀出不良が懸念された．本例では予防的に輪状甲状膜穿刺でチューブ留置したが，結局自己抜去され，その後も特に気管支鏡による痰の管理も不要で，肺合併症もなかった．硬膜外麻酔と適宜鎮痛剤の投与で疼痛の管理が可能であった．術後胸部CTでは，漏斗胸が治癒できている様子が確認できた．また，Kirschner鋼線は術後第18病日に抜去したが，感染兆候はなかった．

本症例では安全に手術を行うため，かつ根治術を行うのに十分な視野を得るために手術術式を検討して前述の方法を選択した．疼痛や感染のリスクはあるものの，現代の麻酔技術や術後管理法で臨床的に問題にならない程度であった．今後も同様の症例に出会った場合には選択に値する術式だと思われた．

本論文の要旨は第70回日本臨床外科学会総会（2006年11月，東京）において発表した．

文　献

1）植村貞繁，矢野常広，中岡達雄ほか：漏斗胸．日臨　別冊呼吸器症候群 III．2009，p589―592
2）日本食道学会：食道癌診断・治療ガイドライン．（2007年4月版）．金原出版，東京，2007，p20―26
3）Haller JA, Kramer SS, Lietman SA：Use of CT scans in selection of patients for pectus excavatum surgery；a preliminary report. J Pediatr

Surg **22**：904—906, 1987
4）菊池雄二，　野﨑幹弘：漏斗胸の標準的手術法. 形成外科　**50**：155—163, 2007
5）宇野光祐，篠田政幸，横山剛義ほか：初診時の嗄声を認めた漏斗胸合併食道癌の一例. 神奈川医会誌　**35**：35, 2008
6）Nuss D, Kelly R Jr, Croutri DP et al：A 10-year review of a minimally invasive technique for the correction of pectus excavatum. J Pediatr Surg **33**：545—552, 1998
7）Nuss D, Kelly RE Jr：Minimally invasive surgical correction of chest wall deformities in children（Nuss procedure）. Adv Pediatr **55**：395—410, 2008
8）杉田礼典，関谷秀一，秋月種高：成人におけるNuss法の長期成績. 形成外科　**50**：415—420, 2007
9）野口昌彦，近藤昭二，両角智子：Nuss法のメカニズムと至適手術時期. 形成外科　**50**：381—390, 2007
10）中岡達雄，植村貞繁，矢野常広ほか：漏斗胸に対するNuss手術. 小児外科　**40**：1315—1319, 2008
11）Johnson JN, Hartman TK, Poanosi PT et al：Cardiorespiratory function after operation for pectus excavatum. J Pediatr **153**：359—364, 2008

A Case Report of Successful Radical Subtotal Esophagectomy on a Patient with Pectus Excavatum

Naoki Iwata, Masahiko Koike, Yuuichi Ito, Goro Nakayama,
Michitaka Fujiwara, Yasuhiro Kodera, Yuzuru Kamei* and Akimasa Nakao
Department of Surgery II and Department of Plastic Surgery*,
Nagoya University Graduate School of Medicine

Pectus excavatum is generally asymptomatic, but chest pain and cardiopulmonary dysfunction have been reported. Pectus excavatum may also be a risk for complications in extended thoracic surgery, such as esophagectomy with lymph node dissection. A 61-year-old man undergoing esophagogastroduodenoscopy was found to have a type 2 esophageal tumor 34−39cm from the incisor teeth, confirmed in biopsy to be squamous cell carcinoma, stageIIA（T3, N0, M0）based on International Union Against Cancer（UICC）classification. We therefore administered 2 courses of 5-FU/cisplatine as a standard FP regimen in neoadjuvant chemotherapy. Chest computed tomography（CT）showed the distance between the breast bone and thoracic vertebrae to be 4cm, making radical subtotal esophagectomy through a right thoracotomy unduly risky. Following the Ravitch procedure and abdominal manipulation a subtotal esophagectomy was done simultaneously with two-field lymph node dissection through a right thoracotomy. The perioperative field was well exposed. The postoperative course was uneventful, and the man was discharged on the postoperative day 22.

Key words：esophageal cancer, pectus excavatum, Ravitch procedure

〔Jpn J Gastroenterol Surg 43：495—500, 2010〕

Reprint requests：Naoki Iwata　Department of Surgery II, Nagoya University Graduate School of Medicine
65 Tsurumai-cho, Showa-ku, Nagoya, 466−8550 JAPAN

Accepted：October 28, 2009

©2010 The Japanese Society of Gastroenterological Surgery　Journal Web Site：http://www.jsgs.or.jp/journal/