日消外会誌　43（5）：501～507，2010年

症例報告

胃切除術後の難治性腹水に対し腹腔―静脈シャント術が有効であった1例

京都大学消化管外科
細木　久裕　　岡部　　寛　　小濱　和貴　　坂井　義治

症例は慢性C型肝炎の既往のある56歳の男性で，食道浸潤を伴う2型進行胃癌を指摘された．術前の肝機能評価はChild-Pughスコア Aであった．術前化学療法を施行後，左開胸開腹胃全摘，下部食道切除術を施行した．術後より著明な腹水貯留を認め，利尿剤にて制御困難なため，術後第43病日より第84病日まで計12回，腹水濾過濃縮再静注法を施行した．腹水の減少傾向を認めたが，依然排液を必要とする状態が続き，第88病日，腹腔―静脈シャント造設術（Denver® Ascites Shunt System）を施行した．腹部膨満は消失し，第98病日退院した．難治性腹水のquality of life改善のための治療には，腹水濾過濃縮再静注法，腹腔―静脈シャント術，経頸静脈的肝内門脈大循環短絡術などがあるが，術後の難治性腹水に対し，腹腔―静脈シャント術を行った報告は少ない．術後難治性腹水に対しても，各治療法の適応，有害事象を理解し，適切な時期に適切な治療法を選択することが必要と考えられた．

はじめに

胃切除術後にみられる腹水貯留の多くは一過性であるが，肝硬変合併症例においてはときに治療に難渋する症例を経験する．剥離面からのリンパ液漏出に対して薬物治療や腹水刺穿排液などで改善しない症例に対しては，腹水濾過濃縮再静注法（以下，濾過濃縮）や腹腔―静脈（peritoneovenous；以下，PV）シャント造設術が考慮される[1)～7)]．今回，我々は胃全摘術後に生じた難治性腹水に対し，濾過濃縮に加え，PVシャント造設術を施行し，良好なコントロールを得た症例を経験した．術後の難治性腹水に対してPVシャント術を行った報告は少なく，文献的考察を加えて報告する．

症　例

患者：56歳，男性

主訴：嚥下困難，体重減少

既往歴：31歳時交通事故（輸血歴あり）．40歳時より慢性C型肝炎を指摘（治療歴なし）．

家族歴：父に直腸癌

飲酒歴：ビール1本/日，30年間

現病歴：2008年1月より嚥下困難，4か月間で10kgの体重減少を認め，上部消化管内視鏡検査にて噴門部に食道浸潤を伴う進行胃癌を認め，加療目的にて入院．

入院時現症：171.2cm，62.2kg．身体所見に特記事項なし．

血液検査所見：WBC 7.5×10^3/ml，Hb 14.1g/dl，Plt 28.5×10^4/ml，PT活性82%，AST 26IU/*l*，ALT 22IU/*l*，T-Bil 0.5mg/dl，TP 8.3g/dl，Alb 4.0g/dl，ChE 160IU/*l*，CEA 11.6ng/ml，CA19-9 33.7U/ml，AFP 3.7ng/ml，ICG15分値：14%，ICG消失率：0.13，Child-Pughスコア：A（5点）．

上部消化管内視鏡検査：胃噴門部直下に2型進行胃癌（**Fig. 1A**）および約5cmにわたる食道浸潤を認めた．胃および食道静脈瘤を認めなかった．

胸腹部CT：胃噴門部の壁肥厚，胃小弯周囲に直径1cm程度のリンパ節腫大，および肝外側区の腫大あり（**Fig. 1B**）．遠隔転移を示唆する所見なし．

入院後経過：腹腔鏡下病期診断術を施行．腫瘍の漿膜浸潤，腹膜播種を認めず，腹腔洗浄細胞診

＜2009年9月16日受理＞別刷請求先：細木　久裕
〒606-8507　京都市左京区聖護院川原町54　京都大学消化管外科

Fig. 1　A, B：Upper gastrointestinal endoscopy and CT findings on admission. An advanced type-3 gastric cancer in the cardia（A）with invasion into the lower esophagus was observed. B：Gastric wall thickening by the tumor（black arrowheads）, and hypertrophy of the lateral segment of the liver（white arrowheads）is shown. C：Laparoscopy developed an irregular liver surface with interconnected depressions, which was consistent with chronic hepatitis. D：Resected specimen showed type-3 advanced gastric cancer in the cardia, 75mm in diameter. Additional resection of the proximal margin（arrow）of the esophagus ensured a histologically negative surgical margin（specimen of the true proximal margin not shown）.

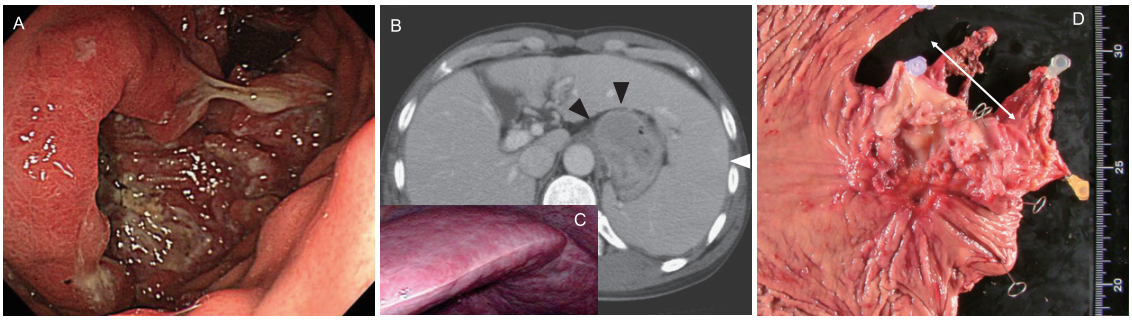

は陰性．肝臓は慢性肝炎による肝表面の不整，陥凹を認めた（**Fig. 1C**）．

以上の検査より，U（E＋），type2，cT2（SS），cN1，cP0，CY0，cH0，cM0，cStage II と診断された．食道浸潤を伴う大型胃癌であり，腫瘍の縮小をねらって TS-1（120mg/body/day，Day1–21）およびシスプラチン（60mg/m^2，Day8）による術前化学療法を 2 クール施行した．有害事象なく終了し，原発巣は内視鏡検査にて縮小，平坦化を認め，CT にても縮小傾向を認めた．固形がんの治療効果判定のための新ガイドライン（RECIST ガイドライン）に基づく測定可能病変はなく，胃癌取扱い規約第 13 版に基づいた原発巣の治療効果は PR と判断された．2008 年 9 月左開胸開腹胃全摘，下部食道切除術を施行した（**Fig. 1D**）．腫瘍周囲組織は化学療法の影響で瘢痕化しており，剥離困難なため術中下大静脈を損傷し，出血量は 6,510ml となり，赤血球濃厚液 6 単位，新鮮凍結血漿 8 単位を輸血した．術中胸管は確認できなかった．下縦隔，左胸腔へドレーンを留置した．

病理組織学的所見：moderately differentiated tubular adenocarcinoma，pT2（SS），pN1（#3，1/50），int，INFβ，ly1，v1，pPM（－），pDM（－），pStage II.

術後間もなくより，縦隔，左胸腔ドレーンから多量の漿液性の排液を認めた．術後第 14 病日，脾膿瘍による敗血症を来し，抗生剤投与にて軽快した（**Fig. 2**）．脾膿瘍の原因は，菌血症を背景とするものや，脾門部リンパ節郭清による微小脾梗塞などが考えられたが，特定はできなかった．腹水は減少傾向なく，第 36 病日縦隔ドレーン抜去，腹腔ドレーン挿入し，利尿剤（フロセマイド 40mg，スピノロラクトン 50mg），経口分枝鎖アミノ酸製剤投与，腹水排液にて管理した（**Fig. 3A**）．腹水細胞診，腹水細菌培養は陰性であり，癌性腹膜炎，特発性細菌性腹膜炎は否定的であった．左胸水は徐々に減少したが，腹水の減少傾向を認めないため，第 43 病日より濾過濃縮を週 2 回の間隔で開始，第 84 病日までに計 12 回施行した．第 55，72 病日に中心静脈カテーテル感染による発熱を認め，検出菌に応じて抗菌剤を投与した（**Fig. 2**）．濾過濃縮により体重コントロールは改善，血液データも改善傾向を認めた（**Fig. 2，4A**）が，なお 1,500～2,000ml/日の腹水排液が持続しており（**Fig. 4B**），ドレーン抜去は困難と判断した．十分なインフォームドコンセントのうえ，第 88 病日に右鎖骨下静脈より PV シャント（Denver® Ascites Shunt System）造設術を施行した．術後経過は良好で，腹部膨満は著明に改善（**Fig. 3B**），血液データも速やかに改善し（**Fig. 4A**），第 98 病日退院した．術後 6 か月を経過した現在，腹水貯留なく，安定した状態で外来通院中である．

Fig. 2 Clinical course along with body weight and temperature chart. Specific events are indicated by arrowheads. Arrows and numbers indicate the frequency of CART (concentrated ascites reinfusion therapy). CV；central vein, MRCNS；methicillin-resistant coagulase negative staphylococci, MEPM；meropenem, CLDM；clindamycin, CTX；cefotaxime, VCM；vancomycin, POD；postoperative day, BW；body weight, BT；body temperature.

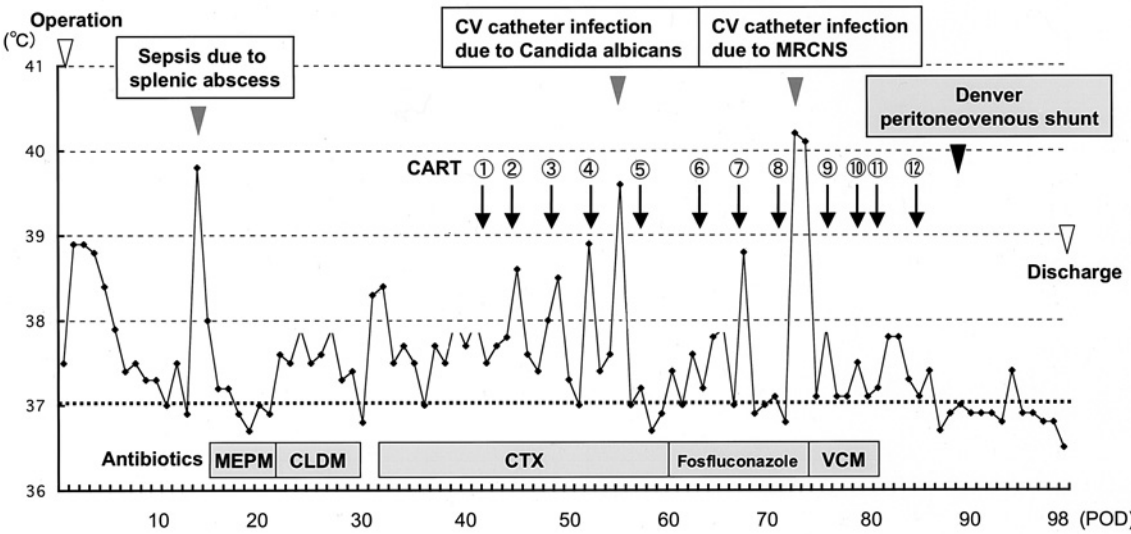

考　察

難治性腹水は患者の quality of life（以下，QOL）を著しく低下させ，治療にも難渋する．患者の QOL を改善しうる対症療法には，濾過濃縮，PV シャント術，経頸静脈的肝内門脈大循環短絡術（transjugular intrahepatic portosystemic shunt；以下，TIPS）などがあり，治療に際し各手技の適応，限界，有害事象の理解が必要である．一方，術後症例に対するこれらの治療成績に関しては，多数例を解析した報告はなく，我が国では肝硬変症例に準じて治療選択が行われているのが現状である（Table 1）．

濾過濃縮は腹水中の除菌除細胞と濃縮した蛋白の再利用を行う方法である．今回腹水中のアルブミン濃度は 0.9～1.5g/dl 程度で，1 回あたり約 4～5L の腹水を濾過濃縮することにより，約 40～50 g のアルブミンを再静注できた．本法は血管内播種性凝固症候群（Disseminated intravascular coagulation；以下，DIC）や肝性脳症のリスクが少ない安全な方法とされるが，濃縮された腹水中のエンドトキシンによる副作用として発熱の頻度は 83% と高い[8]．本症例でも投与後の発熱を認め，消炎鎮痛薬を予防投与することで症状は軽減した．本法は安全な点および 2 週間に 1 度までの保険の算定が可能な点から，難治性腹水に対してまず選択される方法であるが，長期有用性を示す成績はなく，一時的かつ補助的な治療法と位置づけられている．本症例においては，術後の一過性の腹水貯留の可能性を考え，また濾過濃縮の安全性，PV シャント術の合併症を考慮し，短期での回復を期待して週 2 回の間隔で濾過濃縮を開始した．残念ながら 6 週間まで継続したが，腹水排液が不要となるには至らなかった．結果的に補助的治療となったが，本法による治療効果を観察したことにより PV シャント術の必要性が明らかになった点から有意義であったと考えられる．

PV シャント術は，腹水を直接大循環へ還流させる手技で，早期から腹水は減少し，循環血漿量の増加により腎血流増加，レニン活性低下，尿量増加が得られる．1974 年の LeVeen tube[9]開発後，改良工夫を経て現在は腹水の能動輸送が可能なポンプが設けられた PV シャント（Denver® Ascites Shunt System）[10]が多くの施設で使用されている．本法の利点としては，手技が簡便なこと，即時に治療効果が得られることがある．一方，欠点としては術後の心不全，DIC，敗血症など重篤な合併

Fig. 3　A：CT scan on postoperative day 28 showing massive ascites. Arrows indicate the drainage tube. B：CT scan 5 days after PV shunt. The volume of ascites had decreased dramatically. Arrow indicates the catheter of the PV shunt.

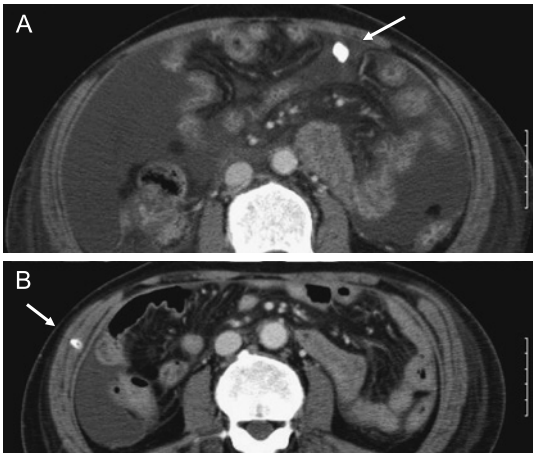

症，シャント閉塞などがある．

TIPS は interventional radiology の技術を用いて，肝静脈と肝内門脈の間に短絡路を形成する手技である．類洞圧の低下，門脈域静水圧較差の低下，有効循環血流量の回復により腹水は軽減する．問題点としては実施可能施設が限られていること，保険適応がないことがあり，合併症として楢原らは，18 例中 15 例（83%）に術後肝性脳症を，14 例（78%）に短絡路狭窄を認めたと報告している[11]．

本症例では術前の肝機能は良好であったが，C 型慢性肝炎を背景とし，胃全摘術による広い剥離面からのリンパ液の漏出を契機に著明な胸腹水の貯留を来した．医学中央雑誌にて「難治性腹水」，「術後」，「腹腔静脈短絡術」をキーワードとして 1979 年以降 2009 年 4 月までについて検索した結果，術後難治性腹水に対し PV シャント術を施行した報告（会議録を除く）は自験例を含めて 8 例[1)~7)]であった．全例 2 群以上のリンパ節郭清を伴う胃切除術後症例であり，5 例はウイルス性肝炎または肝硬変を背景としていた．PV シャント術前には平均約 4 回の濾過濃縮が行われ，PV シャント術の奏効例は 4 例，非奏効例 4 例中 3 例はシャント閉塞が原因であった．非奏効例には全例リンパ管結紮を中心とした再開腹術を施行していた（**Table 1**）．一方，PubMed にて「postoperative」，「ascites」，「peritoneovenous shunt」をキーワードとして同様の期間で検索した結果，成人症例術後の難治性腹水に対して PV シャント術を施行した 9 例の報告[12)~20)]を認めた（**Table 2**）．腹部大動脈瘤に対する手術や後腹膜のリンパ節郭清などの術後症例を中心とし，本邦からの 1 例を除き，乳糜腹水貯留例であった．シャント術前には濾過濃縮は選択されず，腹水穿刺排液や低脂肪食による食事療法が行われていた．肝炎，肝硬変を背景とした症例は少なく，ウイルス性肝硬変を中心とした本邦の患者背景とは異なっていた．

肝硬変患者の難治性腹水に対する PV シャント術の治療成績に関する報告では，シャント閉塞を 33～38%[21)22)]に認め，術後 1 年間の腹水制御率は 56%，1 年生存率 56%，2 年生存率 38%[21)]であった．Gines ら[22)]は，腹水穿刺排液と比べ PV シャント術の利点として，長期の腹水コントロールが可能，利尿薬の減量が可能であることを示したが，生存延長効果は認めなかった．一方，Guardiola ら[23)]は，PV シャント術後の予後不良因子として，Child-Pugh スコア高値（≧10 点），腹水蛋白量低値（＜1.5g/dl），特発性細菌性腹膜炎歴あり，および大量飲酒歴なし，の 4 因子を示し，これらを用いた予後予測式（prognostic index；以下，PI）が症例選択において有用であることが示されている．アルコール性肝硬変が 59% という欧米での患者背景[23)]が肝炎ウイルスを中心とした本邦の背景と異なるが，本症例では PI＝0.905 となり，生存期間中央値 51 か月と最も PV シャント術後の良い予後が期待される症例群に入る[23)]．

肝硬変患者の難治性腹水に対する PV シャント術と TIPS の効果についての前向きの無作為比較試験[21)]では，PV シャント術では腹水は早期に軽減するが，長期の効果は TIPS が優れるとしている．本症例では脾腫を認めず，門脈圧亢進は腹水貯留の主の原因とは言えず，PV シャント術の手技の簡便性，速やかな治療効果が期待される点を考慮し，本治療を選択した．シャント術後 5 か月を経過した現在，合併症なく，十分な治療効果があっ

Fig. 4 A：Changes in laboratory data. CART improved these data gradually, whereas PV shunt improved the data of total protein and cholinesterase remarkably. B：The amount of ascites and left pleural effusion in drainage. The pleural effusion decreased gradually with time. Ascites was decreased remarkably after PV shunt. The data are expressed as the average amount（ml/day）in each week.

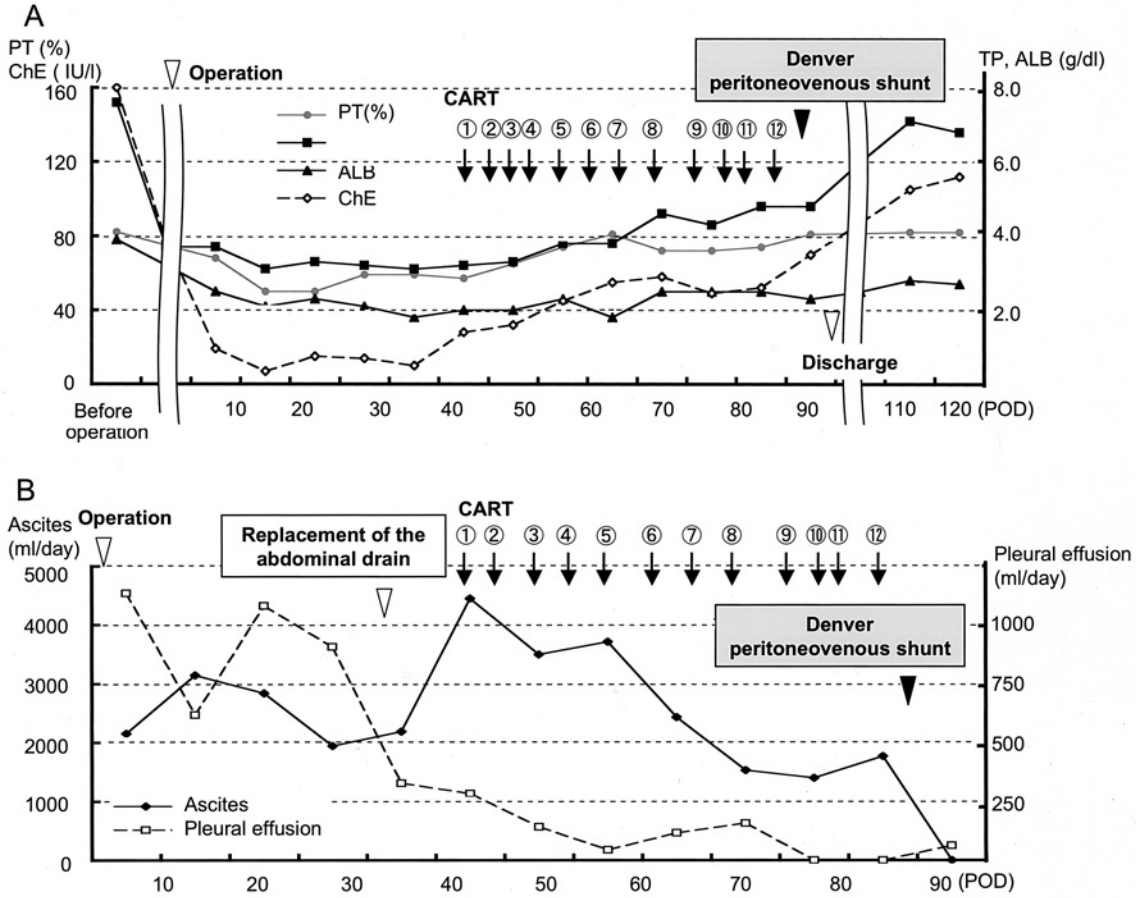

たと考えられる.

術後難治性腹水に対しても，腹水貯留の原因を検討し，各治療法の適応，限界，有害事象の理解のうえ，適切な時期に適切な治療法を選択することが重要と考えられた.

文　献

1）山本　宏，広田昭三，落合隆志ほか：胃癌術後の難治性腹水貯溜患者に対する腹腔・大静脈シャント(LeVeen shunt)の経験. 宮崎医師会誌　**13**：69—75, 1989

2）金子好夫，田中松平，林　裕之ほか：早期胃癌術後に発生した難治性大量腹水（肝リンパ漏）の1治験例．消外　**14**：905—911, 1991

3）清水義博，田中承男，中江　晟ほか：外科的治療が著効した胃癌術後肝リンパ漏による難治性腹水の1例．京府医大誌　**101**：175—180, 1992

4）今井　茂，須田浩充，渋谷哲男ほか：胃平滑筋肉腫術後に発生した難治性リンパ漏の1治験例. 日臨外医会誌　**53**：1182—1186, 1992

5）川平洋一，中尾量保，仲原正明ほか：胃癌術後に発生した難治性肝リンパ腹水の1手術治験例. 日消外会誌　**27**：117—120, 1994

6）松本英男，野村修一，鷲尾一浩ほか：胃癌根治術後に発生した難治性肝リンパ漏の1例. 日臨外医会誌　**56**：1918—1922, 1995

7）柚木靖弘，竹内仁司，大島　祐ほか：肝硬変合併胃癌術後難治性腹水に対する腹腔—鎖骨下静脈シャント術の経験. 日消外会誌　**31**：1921—1924, 1998

8）高松正剛，宮崎浩彰，片山和宏ほか：難治性腹水症に対する腹水濾過濃縮再静注法（CART）の現況：特に副作用としての発熱に影響する臨床的因子の解析．肝胆すい　**46**：663—669, 2003

9）Leveen HH, Christoudias G, Ip M et al：Peritoneo-venous shunting for ascites. Ann Surg

Table 1　Reports of postoperative refractory ascites treated with peritoneovenous shunt surgery in Japan

No.	Author/year	Age	Sex	Disease	First operation (gastrectomy)	LN dissection	Liver Function	CART before PV shunt	Timing of PV shunt	Additional treatment for refractory ascites	Efficacy of PV shunt
1	Yamamoto/1989 [1]	63	F	Gastric cancer	Distal	D2	LC	(−)	211POD	None	Successful
2	Kaneko/1991 [2]	44	F	Gastric cancer	Distal	D2	postoperative acute hepatitis	(−)	86POD	Ligation of lymphatic duct	Successful
3	Shimizu/1992 [3]	62	M	Gastric cancer	Distal	D2+12, 16	HCV-Ab(+), LC	4 times	140POD	OK432 ip injection Ligation of lymphatic duct	Shunt occulusion
4	Imai/1992 [4]	34	M	Leiomyosarcoma of the stomach	Total	D2+12, 13	Normal liver	(−)	61POD	117 POD laparotomy	Unsuccessful (fever)
5	Kawahira/1994 [5]	58	F	Gastric cancer	Distal	D2	HCV-Ab(+) Chronic hepatitis	3 times	55POD	188 POD laparotomy	Shunt occulusion (2 months)
6	Matsumoto/1995 [6]	44	F	Gastric cancer	Distal	D2+12, 13, 16	Active HB hepatitis(HBV-Ag(+))	12 times	30POD	Ligation of lymphatic duct Fibrin glue	Shunt occulusion (7 months)
7	Yunoki/1998 [7]	62	F	Gastric cancer	Distal	D3	HCV-Ab(+), LC	4 times	5 months	None	Successful
8	Present case	56	M	Gastric cancer	Total	D2	HCV-Ab(+)	12 times	88POD	None	Successful

CART；concentrated ascites reinfusion therapy, PV；peritoneovenous, LC；liver cirrhosis, POD；postoperative day, LN；lymph node, ip；intraperitoneal

Table 2　Reports of postoperative refractory ascites treated with peritoneovenous shunt surgery in the English literature

No.	Author/year	Age	Sex	Disease	First operation	Liver Function	Chylous ascites	Timing of PV shunt	Treatment before PV shunt	Efficacy of PV shunt
1	Miedema/1978 [12]	19	M	Testis tumor	Retroperitoneal LN dissection	NS	Yes	80 POD	Paracentesis, Diet	Successful
2	Sarazin/1986 [13]	56	M	Ruptured AAA	Repair	NS	Yes	70 POD	Paracentesis	Successful
3	Fleisher/1987 [14]	71	F	Elective AAA	Repair	NS	Yes	106 POD	Paracentesis, Diet	Successful
4	Salvov/1987 [15]	46	M	Recurrent extragonadal seminoma	Retroperitoneal LN dissection	NS	Yes	2 months	Paracentesis	Successful
5	Boyd/1989 [16]	54	M	Ruptured AAA	Repair	LC	Yes	43 POD	Paracentesis, Diet	Successful
6	Ohri/1990 [17]	68	F	intestinal hemangioma	Duodenectomy	NS	Yes	7 weeks	Diet	Successful
7	Sanger/1991 [18]	78	M	Elective AAA	Repair	NS	Yes	98 POD	Paracentesis	Shunt infection
8	Silk/1991 [19]	22	M	Testis tumor	Retroperitoneal LN dissection	NS	Yes	49 POD	Paracentesis	Successful
9	Maeda/1995 [20]	57	M	Liver tumor	Hepatic subsegmentectomy	HCV hepatitis	NS	3 months	Paracentesis	Successful

NS；not stated, AAA；abdominal aortic aneurysm

180：580—591, 1974
10) Park JS, Won JY, Park SI et al：Percutaneous peritoneovenous shunt creation for the treatment of benign and malignant refractory ascites. J Vasc Interv Radiol 12：1445—1448, 2001
11) 楢原義之，金沢秀典，長田佑二ほか：難治性腹水に対する経頸静脈的肝内門脈大循環短絡術（TIPS）の長期治療成績．日消誌 99：474—482, 2002
12) Miedema EB, Bissada NK, Finkbeiner AE et al：Chylous ascites complicating retroperitoneal lymphadenectomy for testis tumors：management with peritoneovenous shunting. J Urol 120：377—382, 1978
13) Sarazin WG, Sauter KE：Chylous ascites following resection of a ruptured abdominal aneurysm. Treatment with a peritoneovenous shunt. Arch Surg 121：246—247, 1986
14) Fleisher HL 3rd, Oren JW, Sumner DS：Chylous ascites after abdominal aortic aneurysmectomy：successful management with a peritoneovenous shunt. J Vasc Surg 6：403—407, 1987
15) Savlov ED：Chylous ascites following retroperitoneal lymph node dissection successfully treated with peritoneovenous shunt. J Surg Oncol 36：228—229, 1987
16) Boyd WD, McPhail NV, Barber GC：Chylous ascites following abdominal aortic aneurysmectomy：surgical management with a peritoneovenous shunt. J Cardiovasc Surg 30：627—629, 1989
17) Ohri SK, Patel T, Desa LA et al：The management of postoperative chylous ascites. A case report and literature review. J Clin Gastroenterol 12：693—697, 1990
18) Sanger R, Wilmshurst CC, Clyne CA：Chylous ascites following aneurysm surgery. Eur J Vasc Surg 5：689—692, 1991
19) Silk YN, Goumas WM, Douglass HO Jr et al：Chylous ascites and lymphocyst management by peritoneovenous shunt. Surgery 110：561—565, 1991
20) Maeda T, Shimada M, Shirabe K et al：Strategies for intractable ascites after hepatic resection：analysis of two cases. Br J Clin Pract 49：149—151, 1995
21) Rosemurgy AS, Zervos EE, Clark WC et al：TIPS versus peritoneovenous shunt in the treatment of medically intractable ascites：a prospective randomized trial. Ann Surg 239：883—889, 2004
22) Gines P, Arroyo V, Vargus V et al：Paracentesis with intravenous infusion of albumin compared with peritoneovenous shunting in cirrhosis with refractory ascites. N Engl J Med 325：829—835, 1991
23) Guardiola J, Xiol X, Escribá JM et al：Prognosis assessment of cirrhotic patients with refractory ascites treated with a peritoneovenous shunt. Am J Gastroenterol 90：2097—2102, 1995

A Case of Postoperative Refractory Ascites Successfully Treated by Peritoneovenous Shunt

Hisahiro Hosogi, Hiroshi Okabe, Kazutaka Obama and Yoshiharu Sakai
Department of Surgery, Graduate School of Medicine, Kyoto University

A 56-year-old man with a history of chronic type C hepatitis admitted due to advanced gastric cancer with esophageal invasion underwent neoadjuvant chemotherapy, followed by total gastrectomy with lower esophagus resection. Postoperatively, refractory massive ascites not controllable with diuretics necessitated concentrated ascites reinfusion therapy starting on postoperative day（POD）43. After 12 treatment cycles, ascites decreased somewhat but remained refractory, necessitating Denver peritoneovenous shunt surgery on POD 88. Abdominal distention ceased and laboratory data improved markedly. He was discharged on POD 98. Numerous interventions for medically refractory ascites, such as concentrated ascites reinfusion therapy, peritoneovenous shunt, and transjugular intrahepatic portosystemic shunt, have been applied to relieve the symptoms of massive ascites. Few reports have been made of refractory postoperative ascites successfully treated by peritoneovenous shunt. For patients with refractory postoperative ascites with a background of cirrhosis, however, the efficacy and risk of treatment must be thoroughly understood to select appropriate intervention, and timing.

Key words：refractory ascites, peritoneovenous shunt, concentrated ascites reinfusion
〔Jpn J Gastroenterol Surg 43：501—507, 2010〕

Reprint requests：Hisahiro Hosogi　Department of Surgery, Graduate School of Medicine, Kyoto University
54 Kawaharacho, Shogoin, Sakyo-ku, Kyoto, 606-8507 JAPAN
Accepted：September 16, 2009

©2010 The Japanese Society of Gastroenterological Surgery　Journal Web Site：http://www.jsgs.or.jp/journal/