日消外会誌　43（5）：508～512，2010年

症例報告

胆嚢異物の１例

倉敷中央病院外科
横田　　満　　岡部　道雄　　河本　和幸　　朴　　泰範
吉田　泰夫　　伊藤　　雅　　小笠原敬三

症例は66歳の女性で，慢性C型肝炎にて経過観察中に肝酵素の上昇を認めたため精査目的に当院紹介となった．腹部CTにて胆嚢壁に突き刺さった金属針様の異物を認めた．帝王切開および子宮筋腫手術の既往はあるものの上腹部手術歴はなく，手術時の異物遺残は否定的であった．入院時に腹部症状はなく，血液検査でも炎症所見は認められなかった．胆嚢異物の診断で開腹胆嚢摘出術を施行した．術中所見では，胆嚢壁および胃十二指腸壁に異物の露出や炎症所見は認められなかった．切除標本の観察にて，胆嚢粘膜に突き刺さった15mm大の金属製異物を認めた．術後経過は良好で第9病日に退院となった．上部内視鏡検査で胃十二指腸に異常なく，発生機序の確定は困難だが，誤飲した金属製異物が腸管壁を貫通し胆嚢内に侵入し，貫通部は自然治癒したものと推察している．

はじめに

胆嚢内異物は非常にまれであり，本邦では現在までに１例しか報告されていない[1]．他疾患治療中に偶然CTにて胆嚢異物と診断し，胆嚢摘出術を施行した１例を経験したので報告する．

症　　例

患者：66歳，女性

主訴：肝機能精査目的

現病歴：慢性C型肝炎にて近医通院中，肝酵素とAFPの上昇（AST 210IU/*l*, ALT 261IU/*l*, AFP 119ng/ml）を認め精査目的に当院紹介となった．

既往歴：27歳　帝王切開，42歳　子宮筋腫にて手術，45歳　腰椎椎間板ヘルニアにて手術，56歳　痔核にて手術．

入院時身体所見：体温36.4℃．腹部は平坦かつ軟，圧痛は認めなかった．肝臓および脾臓も触知しなかった．

血液検査所見：WBC：3,900/μl，CRP：0.19 mg/dlと炎症所見は認めなかった．血液生化学では肝胆道系酵素の上昇を認めた（**Table 1**）．

腹部X線検査所見：右上腹部に15mm程度の細長い異物を認めた．

Table 1　Laboratory data on admission

CRP	0.19 mg/dl	RBC	3.87×10^6 /μl
TP	7.5 g/dl	Ht	38.9 %
Alb	3.7 g/dl	Hb	13 g/dl
T-Bil	0.9 mg/dl	WBC	3,900 /μl
D-Bil	0.4 mg/dl	PLT	19.6×10^4 /μl
AST	58 IU/*l*		
ALT	77 IU/*l*	PT	35.5 sec
LDH	209 IU/*l*	APTT	13.9 sec
ALP	445 IU/*l*		
γ-GTP	291 IU/*l*	AFP	177 ng/ml
Cr	0.52 mg/dl	PIVKA-2	27 mAU/ml
BUN	14 mg/dl		

腹部超音波検査所見：胆嚢壁に突き刺ささった高エコーの棒状陰影と6mm大のポリープを認めた（**Fig. 1a**）．

腹部CT所見：胆嚢壁に突き刺さり胆嚢内腔に突出する16mm大の針状石灰化像を認めた．異物の一部は幽門輪に露出している可能性が示唆された（**Fig. 1b**）．胆嚢腺筋症および胆嚢ポリープの共存を認めた．胆嚢結石は存在しなかった．なお，肝細胞癌を示唆する所見は認めなかった．

上部内視鏡検査所見：幽門部小彎側に小びらん

＜2009年9月16日受理＞別刷請求先：横田　　満
〒710-8602　倉敷市美和1―1―1　倉敷中央病院外科

Fig. 1　a：An abdominal US showed a gallbladder polyp（arrow head）and a foreign body（arrow）. US findings did not show the inflammation around the gallbladder. b：An abdominal CT showed a foreign body（arrow）in the gallbladder. There were not the findings of perforation.

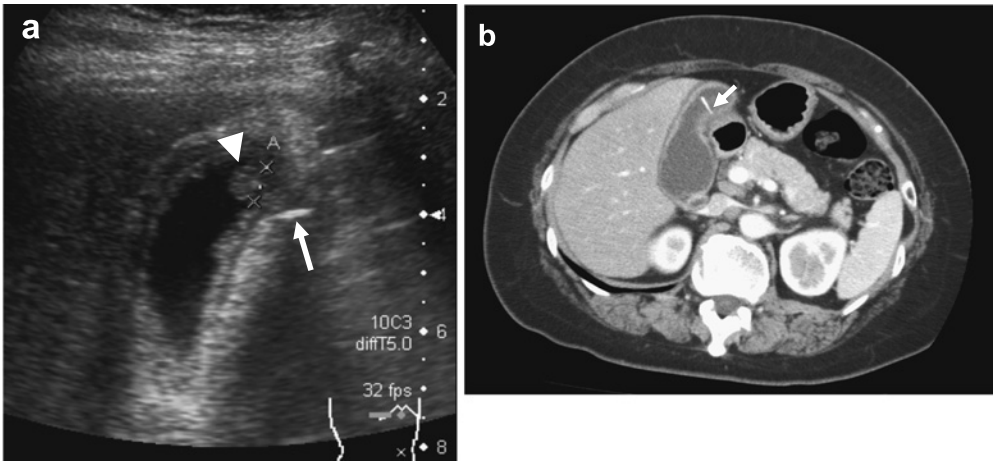

Fig. 2　a, b：Photo of the resected gallbladder. Arrows showed a foreign body. The foreign body was 15mm and metallic. The serous surface was smooth（c：shema of a, d：shema of b）. e：Photo of the foreign body. It is a metal wire and the length of 15mm.

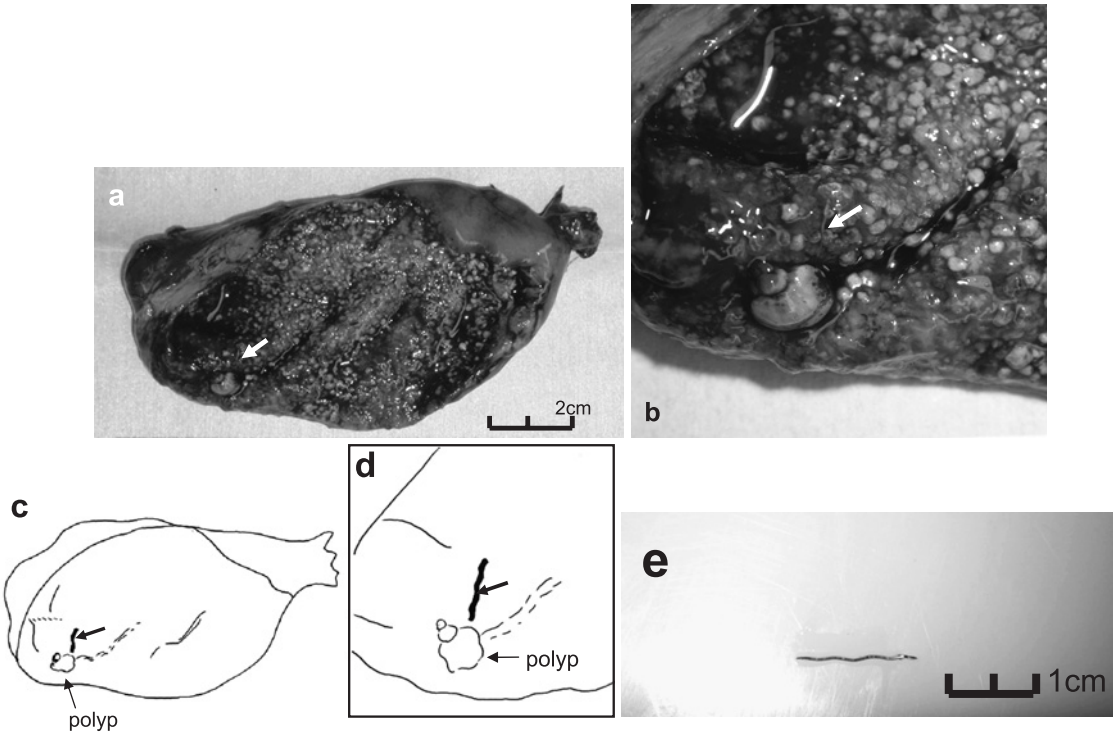

を認めた．胃十二指腸粘膜面に異物の露出はなかった．

以上より胆嚢異物と診断した．今後胆嚢壁あるいは消化管損傷の可能性があると判断し，開腹胆

嚢摘出術を施行した.

手術所見：胆嚢と周囲臓器の癒着はなかった. 胆嚢壁および胃十二指腸壁に，異物の露出や炎症所見は認めなかった. 順行性に胆嚢摘出を行い手術を終了した.

切除標本肉眼所見：胆嚢粘膜に突き刺さった15mm 大の針状金属異物を認めた（**Fig. 2**）.

病理組織所見：慢性胆嚢炎の所見であり，胆嚢体部から底部で漿膜下層の脂肪織に線維化を認め比較的強い炎症があったと考えられたが異物との関連は不明であった（**Fig. 3**）.

経過良好にて術後 9 日目に退院となった.

考　察

本邦における胆嚢異物の報告は，1983 年から2009 年の範囲で医学中央雑誌（キーワード：「胆嚢」,「異物」）にて検索したところ, 井関らによる爆弾の破片を核とした胆石形成の症例のみであった[1].

Fig. 3　Histologic findings of the gallbladder showed chronic cholecystitis（HE ×40）.

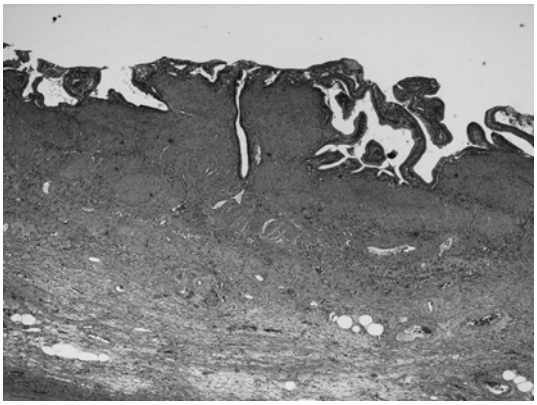

海外の報告に関しては PubMed（キーワード：「gallbladder」,「foreign body」）にて検索した結果，Morse らの銅線を核とした胆石形成の症例と爆弾の破片を核とした胆石形成の 3 例を合わせて 4 例のみであり，極めてまれな病態と考えられる（**Table 2**）[2)~4)].

本症例のように胆嚢内に金属性異物そのものが存在した症例は検索した範囲内では初めての報告となる.

胆嚢内に異物が迷入する経路としては，経腹壁的，経胃・十二指腸的，その他に経胆道的，手術的の 4 通りが考えられるが，経胆道的および手術的な異物の迷入についての報告はなかった.

爆弾の破片による胆石形成の 4 例では，爆弾の破片が胆嚢内に到達した経路は経腹壁的と推察される[1)3)4)].

Morse らは銅線を核に胆石形成した症例を報告しており，その中で銅線は経十二指腸的に胆嚢内に迷入したものと考察している[2)].

今回の症例でも異物が胆嚢内に達した経路は，外傷歴や上腹部手術歴がないことから Morse らと同様に経胃・十二指腸的経路と推察している.

金属製異物は，形状から針金の小断片と推察される. ただ，金属製異物を経口摂取する可能性がある職種に従事したことはなく，食物に混入して胃内に達した可能性を考えている.

Table 2　Reported cases of foreign body of the gallbladder

Author (Year)	Age/sex	Chief complaint	Foreign body	Location of the foreign body	Estimated route	Treatment
Morse[2)] (1971)	33 male	abdominal pain	metallic wire	inside the gallstone	oral	operation
Robert[3)] (1979)	22 male	abdominal pain	buckshot	inside the gallstone	transabdominal	operation
	28 male	abdominal pain	shrapnel fragment	inside the gallstone	transabdominal	operation
Iseki[1)] (1993)	74 male	abdominal pain	shrapnel fragment	inside the gallstone	transabdominal	operation
Golub[4)] (1994)	71 female	jaundice	shrapnel fragment	inside the gallstone	transabdominal	operation
Our case	66 female	no complaint	metallic wire	inside the gallbladder	oral	operation

Toyonagaらおよび角南らは針金が経十二指腸経路で膵頭部へ穿通した症例を報告している[5)6)]．報告の中で，上部消化管内視鏡検査により十二指腸粘膜にScarがみられ，異物穿通のために生じたものと考察している．一方で浦上らが報告した縫い針が胃壁を穿孔し肝臓へ突き刺さった症例では，上部消化管内視鏡検査にてとくに異常を認めていなかった[7)]．

今回の症例でも上部消化管内視鏡検査にて異常を認めていない．異物が細く鋭利であった場合，小孔しか生じず自然治癒することが考えられ，必ずしも消化管粘膜に痕跡が認められるわけではないと考えられた．

今回の症例は内視鏡検査で異常はなく，全く無症状の経過で偶然の発見であった．

無症状ではあったが，胆嚢内に異物が迷入した場合，それを核として胆石を形成する可能性および胆嚢内から肝床や腹腔内へ再度迷入する可能性があるため手術を行った．

極めてまれな疾患であり，標準的治療の提言はできないが，胆嚢異物に対する胆嚢摘出術の施行は一般に容認される治療方針と考える．

文　献

1) 井関雅一，新井田修，川口哲也ほか：爆弾の破片を核とした胆嚢胆石症の1手術例．昭和医会誌 **53**：103―106, 1993
2) Morse LJ, Millin J：Gallstone Formation Secondary to a Foreign Body. N Engl J Med **284**：590―591, 1971
3) Sanowski RA, Ramirez SA：Acute Cholecystitis Secondary to Unusual Gallstones. Am J Gastroenterol **71**：193―195, 1979
4) Golub R, Nwogu C, Cantu R et al：Gallstone shrapnel contamination during laparoscopic cholecystectomy. Surg Endosc **8**：898―900, 1994
5) Toyonaga T, Shinohara M, Miyatake E et al：Penetration of the duodenum by an ingested needle with migration to the pancreas. Surg Today **31**：68―71, 2001
6) 角南栄二，黒崎　功，小向慎太郎ほか：誤飲した金属針が十二指腸下行部殻膵頭部に迷入した1例．日消外会誌　**41**：188―193, 2008
7) 浦上　淳，諸国眞太郎，石田数逸ほか：誤嚥針の胃穿通による肝内異物の1例．日臨外医会誌 **54**：1584―1589, 1993

A Case of Foreign Body of the Gallbladder

Mitsuru Yokota, Michio Okabe, Kazuyuki Kawamoto, Tebun Paku,
Yasuo Yoshida, Tadashi Ito and Keizo Ogasahara
Kurashiki Central Hospital

We report a rare case of a foreign body in the gallbladder. A 66-year-old woman was found during a hepatic workup in computed tomography（CT）to have a gallbladder wall perforation due to a metal foreign body. A side from cesarean section and uterine myoma surgery, the woman had no history of epigastric surgery. Blood tests on admission showed no inflammation, and no abnormal abdominal findings were seen. Upper gastrointestinal endoscopy showed no evidence of foreign body exposure. In cholecystectomy, we observed the gallbladder and gastroduodenal walls, but found no inflammation or foreign body. A 15-mm-long metal wire pierced the gallbladder mucosa. The woman was discharged without complication on post operative day 9. Although we could not precisely identify the route to the gallbladder, we speculated that she had somehow imbibed the metal foreign body by mistake, after which it penetrated the duodenal wall.

Key words：gallbladder, foreign body

〔Jpn J Gastroenterol Surg 43：508—512, 2010〕

Reprint requests：Mitsuru Yokota　Department of Surgery, Kurashiki Central Hospital
1-1-1 Miwa, Kurashiki, 710-8602 JAPAN

Accepted：September 16, 2009

©2010 The Japanese Society of Gastroenterological Surgery　　Journal Web Site：http://www.jsgs.or.jp/journal/