日消外会誌　43（5）：524～530，2010年

症例報告

原発巣と同時に切除した腎細胞癌胆嚢転移の１例

斗南病院消化器病センター外科，同　泌尿器科[1]，同　病理[2]

京極　典憲　　奥芝　俊一　　北城　秀司　　川原田　陽
加藤　弘明　　海老原裕磨　　中宮　紀子　　町野倫太郎[1]
佐藤　英俊[2]　　加藤　紘之

症例は63歳の男性で，検診時の腹部エコーにて左腎腫瘍，および胆嚢腫瘍を指摘された．精査の結果，左腎癌，原発性胆嚢癌の術前診断で左腎摘出，および拡大胆嚢摘出術を同時に施行した．病理組織学的検査の結果，左腎腫瘍，胆嚢腫瘍ともにclear cell carcinomaの像を呈しており，腎癌の胆嚢転移と診断された．術後療法としてインターフェロン投与を開始し第30病日に退院となった．同一症例に複数の腫瘍性病変を認めた場合，その診断および治療方針の決定にはしばしば難渋する．腎細胞癌の胆嚢転移症例について過去34例の報告をもとに，術前診断の可否，術式選択について検討した．胆嚢腫瘍が原発性か転移性かの診断には病理組織学的検討を要するため，術前に診断を確定することは不可能である．したがって，腎および胆嚢に腫瘍を認める場合，癌遺残を防ぐためには原発性胆嚢癌に準じた術式を選択すべきである．

はじめに

腎細胞癌は，しばしば肺，骨，肝臓へ血行性に転移するが，胆嚢への転移は剖検中の0.4％[1]とまれである．同一症例に複数の腫瘍を認めた場合，診断および治療方針の決定にしばしば難渋する．今回，我々は一期的に切除しえた腎細胞癌の胆嚢転移症例を経験したので，従来の報告例34例のデータと併せて術前診断の可否，術式選択の問題点につき考察した．

症　　例

患者：63歳，男性

主訴：胆嚢腫瘍，腎腫瘍の精査を求めて来院した．

既往歴：高血圧症．

現病歴：2005年10月，検診時の腹部超音波検査にて左腎腫瘍，および胆嚢腫瘍を指摘され，精査加療目的に当院泌尿器科入院となった．

入院時全身所見：特記すべき異常なし．

入院時血液生化学所見：特記すべき異常なし．腫瘍マーカーは，CEA 1.1ng/ml，CA19-9 6U/mlといずれも正常範囲内であった．

造影CT（3 phase CT）所見：左腎の上方外側に突出し，早期相にて濃染される径70mmの腫瘍を認めた．また，胆嚢内にも同様の造影態度を示す径30mmの腫瘍を認めた（**Fig. 1a**）．

造影MRI所見：Gd造影（T1強調画像）で，左腎の上方外側，および胆嚢内に内部不均一な造影効果を伴う腫瘍を認めた（**Fig. 1b**）．

腹部エコー所見：左腎上極より突出する径70mmの低エコーな充実性腫瘍を認めた．また，胆嚢底部に径30mmの低エコーな充実性腫瘍を認め，腫瘍表面の一部では高エコー帯が一層保たれていた．また，カラードプラでは血流の豊富な腫瘍像を呈した．

以上より，左腎細胞癌，および原発性胆嚢癌を第1に考え，根治的左腎摘出術，および拡大胆嚢摘出術（肝床切除，肝十二指腸間膜内リンパ節郭清）を施行した．

摘出標本：左腎腫瘍は左腎上方外側に突出する長径70mmの割面黄色調の腫瘍であった．胆嚢腫瘍は長径40mmの有茎性の腫瘍であり（**Fig. 2**），

＜2009年10月28日受理＞別刷請求先：京極　典憲
〒060-8638　札幌市北区北15条西7　北海道大学医学研究科腫瘍外科

Fig. 1　Abdominal CT, MRI
a：Abdomial 3phase CT（early phase）showed a enhanced tumor of 30mm in diameter in gallbladder(arrow), and a enhanced tumor of 70mm in diameter in left kidney（arrow head）. b：Abdominal enhanced MRI（T1 - weighted image）findings suggested that the gallbladder tumor was a pendunculated in shape, had a root at serosal side（arrow）. And it showed a heterogeneously enhanced tumor in left kidney（arrow head）.

腫瘍表面は凹凸不整で正常粘膜を認めなかった．漿膜面には腫瘍による引きつれを認めるも腫瘍の露出はなかった．

病理組織学的所見：左腎腫瘍は淡明な腫瘍細胞の索状，管状配列がみられ腎細胞癌(淡明細胞癌)の所見であった．胆嚢腫瘍は表面の胆嚢粘膜は脱落していたが，茎部にCK7（＋）の胆嚢粘膜が一部残存し，腫瘍が粘膜下から発生していることが示唆された（**Fig. 3a, b**）．胆嚢腫瘍も腎腫瘍と同様に，淡明な腫瘍細胞の索状，管状配列を認め，

Fig. 2　Macroscopic appearance of resected specimen
Macroscopic appearance of resected gallbladder tumor. The pendunculated polypoid tumor was located at gallbladder body. It's surface was irregular without normal mucosa.

免疫染色では両腫瘍ともにCK7（－），Vimentin（＋），CD10（＋）であり，左腎原発腎細胞癌（淡明細胞癌）(**Fig. 4a**)，およびその胆嚢転移と診断された（**Fig. 4b**）．

術後経過は良好であり，術後第21病日目よりインターフェロン投与を開始し第30病日に退院となった．インターフェロンは2年間投与を継続した．術後2年10か月経過した現在も腎細胞癌の再発は認めず通院中である．

考　察

腎細胞癌は約30%の症例で初診時に転移を伴い[2]，転移例の多くは多臓器転移を来す．血行性転移臓器としては肺，肝臓，骨が多く，胆嚢への転移は剖検中の0.4%[1]とまれである．一方，血行性胆嚢転移はまれであり，Mayo Clinicにおける44年間の集計では6例のみとの報告がある[3]．本邦での剖検例における転移性胆嚢腫瘍の原発臓器は胃，肝臓，膵臓が多く，腎臓は0.3%である[1]．したがって，胆嚢に腫瘍を認めた場合，他臓器の悪性腫瘍(腎腫瘍)からの転移性腫瘍である頻度は極めて低い．転移性胆嚢腫瘍は，初期には扁平な粘膜下腫瘍の形態を示し，増大するにつれ亜有茎性のポリポイド病変を呈する[4]．転移性腫瘍の画像上の特徴

Fig. 3　Microscopic findings of resected specimen
a：Hematoxylin-eosin stain of gallbladder tumor. b：Microscopic findings of divided face of gallbladder tumor showed the shape of tumor was pendunculated and polypoid. And the root of gallbladder tumor that is the enlarged image of framed rectangle in Fig. 3a. Normal mucosa that was positive to CK7 immunostaining was surviving at the root of pendunculated tumor. That suggested the tumor originated in submucosa.

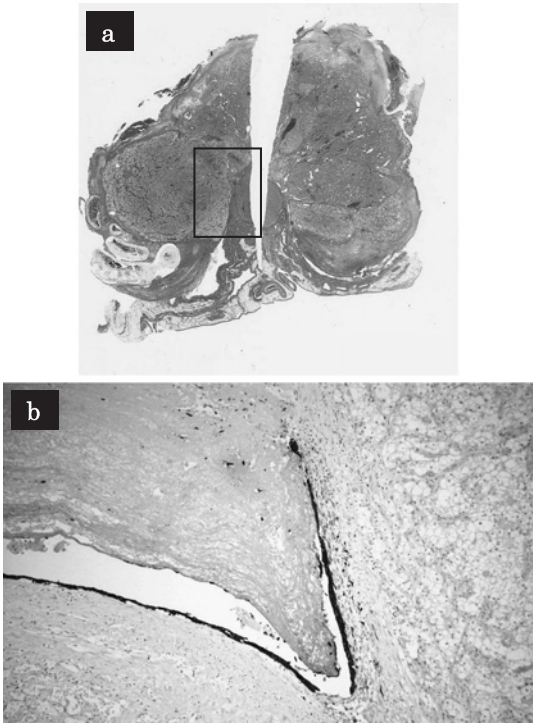

は，造影CT，血管造影検査にて早期相より濃染されるポリポイド病変として描出されること，超音波検査では粘膜下腫瘍を反映し表面平滑であり，表面に高エコー帯を伴うこと，カラードプラにて血流豊富な腫瘍像を呈することが挙げられる[5)~7)]．

自験例のように腎臓と胆嚢に腫瘍が存在する場合，胆嚢腫瘍が原発性か転移性かにより術式が異なることが予想される．そこで術前診断の可否と術式選択の問題点について検討を行った．医学中央雑誌で，「腎細胞癌」と「転移性胆嚢腫瘍」のキーワードで1983年1月から2008年12月まで，また，PubMedで「renal cell carcinoma」と「gallbladder metastasis」のキーワードで，期間は制限せず

Fig. 4　Microscopic findings of resected specimen
a：Microscopic findings of the left renal tumor. b：Microscopic findings of the gallbladder tumor. Both the renal and gallbladder tumor was constructed of clear cell that had trabecular or ductal arrangement. That meant pathological diagnosis was metastatic renal cell carcinoma of the gallbladder.

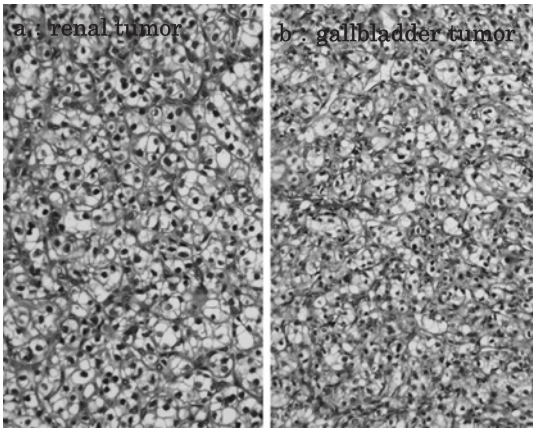

に検索したところ，本邦および海外における腎細胞癌の胆嚢転移の臨床報告は自験例を含め35例であった（**Table 1**）[3)5)~35)]．本症例では超音波検査上粘膜被覆を示唆する表面の高エコー帯を認めたが，摘出標本上は腫瘍表面の粘膜はほぼ脱落していた．発育過程からは粘膜表面に潰瘍を形成することはまれであるが[4)]，粘膜上皮が剥離すると剥離部に炎症性産物や胆汁が付着し痂皮を形成するとの報告もある[6)]．本症例においても痂皮により粘膜被覆に類似したエコー像を呈したと考えられる．CT，エコーなどの画像所見は診断上有用であるが，35例中術前に転移性胆嚢腫瘍と診断できた例は疑診例を含めても10例のみであり[5)7)9)11)14)17)20)23)26)32)]，発生頻度が低いことからも，転移性胆嚢腫瘍の正確な術前診断は困難である．また頻度は極めて低いが原発性胆嚢明細胞癌である可能性も否定はできない．原発性胆嚢明細胞癌は1926年の最初の記載以来[36)]，十数例の報告しかない極めてまれな腫瘍である．発生頻度は胆嚢癌550例中7例（1.3%）と低いが，いずれも壁全層に浸潤し，一部の症例では肝浸潤やリンパ節転移もみられている[37)]．

原発性胆嚢明細胞癌と転移性胆嚢明細胞癌の鑑

Table 1 Reported cases of metastatic renal cell carcinoma of the gallbladder

No	Case and author	Age/Sex	Preoperative Dx (*1)	Time of Dx	Other metastasis (*2)	Operation	Outcome (*3)
1	King(1995)[8]	64/M	GB Tm	Syn	−	SC	26m A
2	Ueki(2001)[5]	69/F	Meta RCC	Syn	−	EC	7m A
3	Gakiya(2002)[9]	68/M	Meta RCC	Syn (*4)	−	SC	12m A
4	Shirakura(2004)[6]	64/M	GB Tm	Syn	−	LC	ND
5	Hellenthal(2007)[10]	39/M	GB Tm	Syn	−	SC	24m A
6	Nojima(2008)[11]	61/M	Meta RCC	Syn	−	SC	10m A
7	Present case	63/M	GB Ca	Syn	−	EC	34m A
8	Oikawa(1978)[12]	70/F	HCC invade GB	Syn	+	SC	6m A
9	Terashima(1990)[13]	61/M	GB Ca	Syn	+	EC	2m D
10	Satoh(1991)[14]	71/M	GB Ca or Meta GB Tm	Syn	+	EC	19m A
11	Fullarton(1991)[15]	43/F	GB Tm	Syn (*5)	+	SC	5m D
12	Pagano(1995)[16]	62/M	GB Tm	Syn	+	SC	36m A
13	Fujii(1995)[17]	69/M	GB Ca or Meta GB Tm	Syn	+	EC	3m A
14	Coskun(1995)[18]	52/M	GB Ca	Syn	+	SC	ND
15	Celebi(1998)[19]	73/M	GB Ca	Syn	+	EC	1m D (*6)
16	Tokuyama(2004)[20]	67/M	Meta RCC	Syn	+	SC	30m D
17	Botting(1963)[3]	66/M	GB polyp or Cholelithiasis	19m	−	SC	19m (*7)
18	Golbey(1991)[21]	84/M	Acute cholecystitis	156m	−	SC	156m (*7)
19	Nagler(1994)[22]	82/M	GB Tm	60m	−	EC	60m (*7)
20	Lombardo(1996)[23]	77/M	Meta RCC	60m	−	EC	60m (*7)
21	Finkelstein(1996)[24]	75/M	Acute cholecystitis	60m	−	SC	60m (*7)
22	Aoki(2002)[25]	63/M	GB Tm	324m	−	SC	396m
23	Miyagi(2003)[26]	53/M	GB Tm (benign) orMeta GB Tm	126m	−	LC	137m
24	Limani(2003)[27]	64/M	GB Tm	12m	−	SC	12m
25	Ishizawa(2006)[28]	73/M	GB Ca	60m	−	SC	84m
26	Takebayashi(2006)[29]	76/M	GB Ca	84m	−	SC	85m (*8)
27	Pandey(2006)[30]	46/M	GB Tm	11m	−	SC	27m
28	Kakimoto(1996)[31]	53/M	GB Ca	48m	+	LC	54m
29	Furukawa(1997)[32]	41/M	GB Ca or Meta GB Tm	3m	+	SC	3m (*7)
30	Uchiyama(1997)[7]	64/M	GB Ca or Meta GB Tm	36m	+	SC	43m
31	Sparwasser(1997)[33]	46/M	GB Tm	44m	+	SC	96m
32	Aoki(2002)[25]	80/M	GB Tm	96m	+	SC	120m
33	Park(2003)[34]	48/M	GB polyp	36m	+	SC	36m (*7)
34	Shirai(2003)[35]	72/F	GB Tm	204m	+	SC	228m
35	Takebayashi(2006)[29]	60/F	Meta HCC of GB Ca	96m	+	EC	99m

Dx：diagnosis
GB Tm：gallbladder tumor
Meta RCC：metastatic renal cell carcinoma of gallbladder
GB Ca：gallbladder carcinoma
HCC：hepatic cell carcinoma
Meta GB Tm：metastatic gallbladder tumor
Meta HCC of GB Ca：metastatic hepatic cell carcinoma of gallbladder carcinoma
Syn：synchronous
SC：simple cholecystectomy
EC：expanded cholecystectomy
LC：laparoscopic cholecystectomy
m：month
A：alive
D：dead
ND：not described
*1) Meta RCC includes a suspected case.
*2) The time of diagnosis of other metastasis includes synchronous and metachronous.
*3) Outcome means the outcome after the first operation included cholecystectomy in the synchronous group, and nephrectomy in the metachronous group.
*4) Metachronous primary renal cell carcinoma developed 15 years after initial surgery.
*5) Metachronous primary renal cell carcinoma developed 27 years after initial surgery.
*6) This case died by another disease.
*7) These cases are not described the outcome after second operation (cholecystectomy). Therefor, same values are described in the both blanks Time of Dx and Outcome.
*8) This case had the comorbidity, gastric cancer and colon cancer.

別には，病理組織学的検討が不可欠である．鑑別点としては，原発性は淡明細胞癌が病巣全体を占めることはまれで，腺癌や粘液癌成分が混在することが多いのに対し，転移性では，①腫瘍内に他の組織型の混在がないこと，②腫瘍の主座は粘膜下層や筋層にあり，表層を粘膜上皮が被覆していること，③主病巣に連続する近隣粘膜に高度のdysplagia や carcinoma in situ などが混在しないこと，などが挙げられる[38]．また，免疫組織染色検査も有用であり，原発性胆嚢明細胞癌はCEA, EMA, CK7には強陽性, vimentinには陰性を示す一方，腎明細胞癌はその逆のパターンを示すため鑑別が可能との報告がある[39]．本症例では腎腫瘍，胆嚢腫瘍ともにCK7は陰性，vimetinは陽性であり転移性明細胞癌として矛盾しない．

治療としては，過去の報告例では全例胆嚢摘出術を主体とした切除術が施行されていた．35例中9例で拡大胆嚢摘出術が施行されているが，そのうち8例では術前に原発性胆嚢癌と診断，または転移性を疑うも確定診断が得られないまま手術が施行されていた．腎癌胆嚢転移に対する単純胆嚢摘出術後の局所再発の報告はなく，確定診断が得られていれば単純胆嚢摘出術で十分であるとの報告もある[28]．しかし，最終診断が病理所見による以上，術前および術中に確定診断を得ることは不可能であるため，明細胞癌を含めた原発性胆嚢癌の可能性も考慮し，開腹胆嚢摘出，肝十二指腸間膜リンパ節郭清によるen-blocな切除が望ましいと筆者らは考える．胆嚢癌症例において術中胆嚢損傷により胆汁漏出を認めた場合，非損傷群に比し再発率，予後に有意差を認めたとの報告もある[40]．胆嚢癌に対する術式は一定の見解が得られていないのが現状であり，深達度がss以深の際の適切な肝切除範囲については諸説があるが，本症例は術中所見にて胆嚢漿膜の引きつれを認め深達度ss以深の原発性胆嚢癌を第1に考え，それに見合った術式として，癌の露出を避けるべく肝床切除，肝十二指腸間膜内リンパ節郭清を併施した．自験例で術式を考える場合，①「腎腫瘍，胆嚢腫瘍がいずれも原発性」，②「腎原発腫瘍と転移性胆嚢腫瘍」，③「胆嚢原発腫瘍と転移性腎腫瘍」を比較する必要がある．それぞれのUICCにおける病期分類(5年生存率)は，①腎細胞癌：StageII(88.2%)，胆嚢癌：StageIIA（64～85%），②腎細胞癌：StageIV（21.0%），③胆嚢癌：StageIV（8～25%）である[40)41]．本症例のように術前に確定診断を得られない場合では，最も良好な予後が期待できる①に準じ腎腫瘍および胆嚢腫瘍それぞれに対して，腫瘍を露出せず，癌遺残のない術式を選択すべきと思われる．

今回，我々は一期的に切除しえた腎細胞癌の胆嚢転移症例を経験した．腎臓および胆嚢に同時性に腫瘍を認めた場合，胆嚢腫瘍が原発性か転移性かの診断には病理組織学的検討を要するため，現時点では術前・術中に診断を確定することは不可能である．そのため最も良好な予後が期待できる，腎腫瘍および胆嚢腫瘍がいずれも原発性である場合に準じた術式の組み合わせを選択すべきと思われる．

文　献

1) 日本病理学会編：1998年度日本病理剖検集報．41．日本病理剖検刊行会，2003，p1175―1183
2) 河合弘二，　赤座英之：腎細胞癌．日本臨床腫瘍研究会編．臨床腫瘍学．2版．癌と化療，1999，p1188―1203
3) Botting AL, Harrison EG, Black BM et al：Metastatic hypernephroma masquerading as a polypoid tumor of the gallbladder and review of metastatic tumors of gallbladder. Proc Staff Meet Mayo Clin **38**：225―232, 1963
4) Willis RA：The spread of tumors in the human body Second edition. Butterworth, London, 1952, p218―219
5) 植木敏晴，別府孝浩，大谷圭介ほか：腎細胞癌胆嚢転移の1例．消画像　**3**：373―379, 2001
6) 白倉永理，岡部純弘，上嶋一臣ほか：腎細胞癌胆嚢転移の1例．消画像　**6**：651―658, 2004
7) 内山哲之，鈴木正徳，福原賢治ほか：腎細胞癌胆嚢転移の1例．日消誌　**94**：68―72, 1997
8) King DH, Centeno AS, Saldivar VA et al：Renal cell carcinoma metastatic to the gallbladder or prostate：two case reports. Urology **46**：722―725, 1995
9) 我喜屋宗久，金城　治，豊見山健ほか：腎細胞癌胆嚢転移の1例．泌外　**15**：67―69, 2002
10) Hellenthal NJ, Stewart GS, Cambio AJ et al：Renal cell carcinoma metastatic to gallbladder：a survival advantage to simultaneous nephrectomy and cholecystectomy. Int Urol Nephrol **39**：377―

379, 2007
11) Nojima H, Cho A, Yamamoto H et al：Renal cell carcinoma with unusual metastasis to the gallbladder. J Hepatobiliary Pancreat Surg **15**：209—212, 2008
12) 及川幹夫，中条明夫，高橋正泰ほか：転移性胆嚢腫瘍．外科診療 **5**：101—105, 1978
13) 寺島雅典，安部彦満，管 一徳ほか：水転移，胆嚢転移を認めた腎癌の2例．日消外会誌 **23**：1952—1956, 1990
14) Satoh H, Iyama A, Hidaka K et al：Metastatic carcinoma of the gallbladder from renal cancer presenting as intraluminal polypoid mass. Dig Dis Sci **36**：520—523, 1991
15) Fullarton GM, Burgoyne Ml：Gallbladder and pancreatic metastasis from bilateral renal carcinoma presenting with hemobilia and anemia. Urology **38**：184—186, 1991
16) Pagano S, Ruggeri P, Franzoso F et al：Unusual renal cell carcinoma metastasis to the gallbladder. Urology **45**：867—869, 1995
17) 藤井靖久，皿田俊明，石田孝雄ほか：胆嚢転移を伴った腎細胞癌．臨泌 **49**：405—407, 1995
18) Coskun F, Cetinkaya M, Gengis O et al：Metastatic carcinoma of the gallbladder due to renal cell carcinoma in the ectopic kidney. Acta Chir Belg **95**：56—58, 1995
19) Celebi I, Guzelsoy M, Yorukoglu K et al：Renal cell carcinoma with gallbladder metastasis. Int J Urol **5**：288—290, 1998
20) 徳山泰治，清水泰博，安井健三ほか：腎癌の胆嚢転移の1症例．胆道 **18**：520—524, 2004
21) Golbey S, Gerard PS, Frank RG et al：Metastatic hypernephroma masquerading as acute cholecystitis. Clin Imaging **15**：293—295, 1991
22) Nagler J, Mcsherry CK, Miskovitz P et al：Asymptomatic metachronous metastatic renal cell adenocarcinoma to the gallbladder. Report of a case and guidelines for evaluation of intraluminal polypoid gallbladder masses. Dig Dis Sci **39**：2476—2479, 1994
23) Lombardo FP, Hertford DE, Shanahan EM et al：Color doppler ultrasonographic evaluation of renal cell carcinoma metastasis to the gallbladder. J Ultrasound Med **15**：725—728, 1996
24) Finkelstein LH, Coffman LM：Acute cholecystitis or metastatic renal cell carcinoma? A diagnostic dilemma. J Am Osteopath Assoc **96**：314—315, 1996
25) Aoki T, Inoue K, Tsuchida A et al：Gallbladder metastasis of renal cell carcinoma：report of two cases. Surg Today **32**：89—92, 2002
26) 宮城 徹，北川育秀，勝美哲郎ほか：胆嚢転移をきたした腎細胞癌．臨泌 **57**：257—259, 2003
27) Limani K, Matos C, Hut Fl et al：Metastatic carcinoma of the after a renal cell carcinoma. Acta Chir Belg **103**：233—234, 2003
28) Ishizawa T, Okuda J, Kawanishi T et al：Metastatic renal cell carcinoma of the gallbladder. Asian J Surg **29**：145—148, 2006
29) 竹林正孝，豊田暢彦，野坂仁愛ほか：胆嚢転移をきたした腎細胞癌の2例．日臨外会誌 **67**：2717—2722, 2006
30) Pandey D, Kane SV, Shukla PJ et al：Isolated gallbladder metastasis from renal cell carcinoma. Indian J Gastroenterol **25**：161—162, 2006
31) 垣本健一，坂上和弘，原 恒男ほか：腎細胞癌胆嚢転移の1例．泌外 **9**：875—878, 1996
32) Furukawa H, Mizuguchi Y, Kanai Y et al：Metastatic renal cell carcinoma to the gallbladder：color Doppler sonography and CT findings. AJR Am J Roentgenol **169**：1466—1467, 1997
33) Sparwasser C, Krupienski M, Radomsky J et al：Gallbladder metastasis of renal cell carcinoma. Urol Int **58**：257—258, 1997
34) Park JS, Chae YS, Hong SJ et al：Metastatic renal cell carcinoma of the gallbladder. Yonsei Med J **44**：355—358, 2003
35) 白井量久，深田伸二，伊藤直史ほか：腎細胞癌術後17年目に切除した膵・胆嚢同時転移の1例．日消外会誌 **36**：1410—1414, 2003
36) Tyson W, Piney A：Hypernephroma of gallbladder. Br J Surg **13**：757—759, 1926
37) Vardaman C, Albores-Saavedra J：Clear cell carcinomas of the gallbladder and extrahepatic bile ducts. Am J Surg Pathol **19**：91—99, 1995
38) Albores-Saavendra J, Henson DE：Tumors of gallbladder and extrahepatic bile ducts. Atlas of tumor pathology. Second edition. Washington DC, 1986, p79—81
39) Bittinger A, Altekruger I, Barth P et al：Clear cell carcinoma of the gallbladder. A histological and immunohistochemical study. Pathol Res Pract **191**：1259—1265, 1995
40) 高田忠敬：胆嚢癌診療ガイドライン 第1版．医学図書，2007，p76—81
41) 東間 紘，中澤速和：腎癌のすべて―基礎から実地診療まで― 第1版．メジカルビュー，2003，p229—232

A Case of Metastatic Renal Cell Carcinoma of the Gallbladder resected Concurrently with Primary Lesion

Noriaki Kyogoku, Syunichi Okushiba, Syuji Kitashiro, Yo Kawarada,
Hiroyuki Kato, Yuma Ebihara, Noriko Nakamiya, Rintaro Machino[1],
Hidetoshi Sato[2] and Hiroyuki Kato
Department of Digesting Surgery, Department of Urology[1] and Department of Pathology[2],
Sapporo Tonan Hospital, KKR Medial Center

A 63-year-old man with a left renal tumor and a gallbladder tumor found in abdominal ultrasonography, and diagnosed preoperatively with double cancer. Underwent left nephrectomy and expanded cholecystectomy. The solid gallbladder tumor was pendunculated. Histopathologically, both the renal and gallbladder tumors had a morphology of clear cell carcinoma, diagnosed primary renal cell carcinoma and metastatic renal cell carcinoma of the gallbladder. Interferon was adoministrated in postoperative therapy and the man was discharged on postoperative day 30. To our knowledge, metastatic renal cell carcinoma of the gallbladder is rare, with only 35 reports, including our case, in the Japanese and Euroamerican literature. These literature said that the pathological examination was absolutely imperative to make a definite diagnosis. It means these cases are impossible to diagnose preoperatively as metastasis or primary gallbladder tumor. To prevent the residual carcinoma, we should do radical surgery for primaly gallbladder carcinoma.

Key words：renal cell carcinoma, gallbladder, metastasis

〔Jpn J Gastroenterol Surg 43：524—530, 2010〕

Reprint requests：Noriaki Kyogoku　Department of Surgical Oncology, Hokkaido University
Kita15-jou, Nisi7-chome, Kita-ku, Sapporo, 060−8638 JAPAN

Accepted：October 28, 2009

©2010 The Japanese Society of Gastroenterological Surgery　Journal Web Site：http://www.jsgs.or.jp/journal/