日消外会誌　43（5）：548～553，2010年

症例報告

膵頭十二指腸切除術後の上腸間膜動脈仮性動脈瘤出血に対し動脈バイパス術を施行し救命しえた1例

神戸大学大学院医学研究科外科学講座肝胆膵外科学分野

椋棒　英世　　松本　逸平　　白川　幸代　　外山　博近
新関　　亮　　辻村　敏明　　味木　徹夫　　堀　　裕一
福本　　巧　　具　　英成

症例は61歳の男性で，膵頭部癌に対して膵頭十二指腸切除術（Pancreatoduodenectomy；以下，PDと略記）を施行した．術後10日目に膵空腸吻合部ドレーンから大量出血を認め，出血性ショックとなった．血管造影検査で上腸間膜動脈（Superior mesenteric artery；以下，SMAと略記）根部に径1cmの仮性動脈瘤を認め，同部からの出血と判明した．仮性動脈瘤がSMA根部にあったため，Interventional radiology（以下，IVRと略記）による止血は不可能と判断し，緊急手術を施行した．手術は残膵全摘，SMA縫合閉鎖，左大伏在静脈による右総腸骨動脈−SMAバイパス術を施行した．術後CTではSMA本幹からの血流はなく，腸管血流はグラフト経由で供給されていた．PD術後の仮性動脈瘤大量出血に対しIVR施行困難例では躊躇なく積極的な外科手術を考慮すべきと考えられた．

はじめに

膵頭十二指腸切除術（Pancreatoduodenectomy；以下，PDと略記）術後の膵液瘻および腹腔内感染に起因した主要動脈の仮性動脈瘤形成，破裂による出血は時に致死的となり，依然として重要な合併症である．近年，Interventional radiology（以下，IVRと略記）の普及により仮性動脈瘤出血例の救命率は向上してきたが，IVRでは対処できない出血例も多く存在し，治療上の課題となっている[1)~7)]．今回，我々はIVRによる止血が困難と考えられたPD術後上腸間膜動脈（Superior mesenteric artery；以下，SMAと略記）仮性動脈瘤出血に対してSMAバイパス術を施行し救命しえた1例を経験したので文献的考察を加え報告する．

症　　例

症例：61歳，男性

主訴：灰白色便，全身倦怠感

既往歴：21歳　腰椎椎間板ヘルニア，59歳　胃潰瘍．

家族歴：特記すべきことなし．

現病歴：2006年1月頃より灰白色便，全身倦怠感自覚し，近医受診した．下部胆管狭窄による閉塞性黄疸と診断され，精査加療目的に2006年3月上旬，当院入院となった．

入院時現症：貧血・黄疸なく（前医での減黄処置あり），血圧・脈拍正常．腹部は平坦，軟であった．

血液生化学検査所見：血液生化学検査では軽度肝機能障害を認めた．腫瘍マーカーはCA19−9が72U/mlと高値であった．

入院後経過：精査の結果，膵頭部癌と診断し，3月下旬，PD-II A-1，D2リンパ節郭清，SMA右半周郭清を施行した．再建はChild変法とした．膵管空腸吻合は5-0合成モノフィラメント吸収糸の結節縫合による膵管粘膜と空腸全層縫合とし，5Frの膵管チューブで不完全外瘻とした．ドレーンはウィンスロー孔・後腹膜郭清部・膵空腸吻合部・左横隔膜下へ10mmの閉鎖型デュープルドレーンを計4本留置した．出血量は2,175ml，手術

＜2009年10月28日受理＞別刷請求先：椋棒　英世
〒650−0017　神戸市中央区楠町7—5—2　神戸大学大学院医学研究科外科学講座肝胆膵外科学分野

Fig. 1 Selective arteriography of the SMA shows a pseudoaneurysm and extravasation (arrows) of the proximal part of the SMA (arrow head).

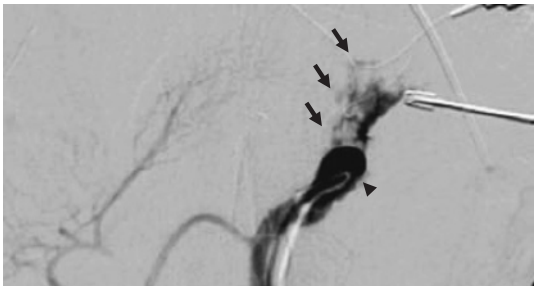

Fig. 2 Operative findings. A : Suturing and covering the SMA with left saphenous vein (arrow). B: A right common iliac artery (arrow)-SMA bypass using left great saphenous vein graft (arrow head).

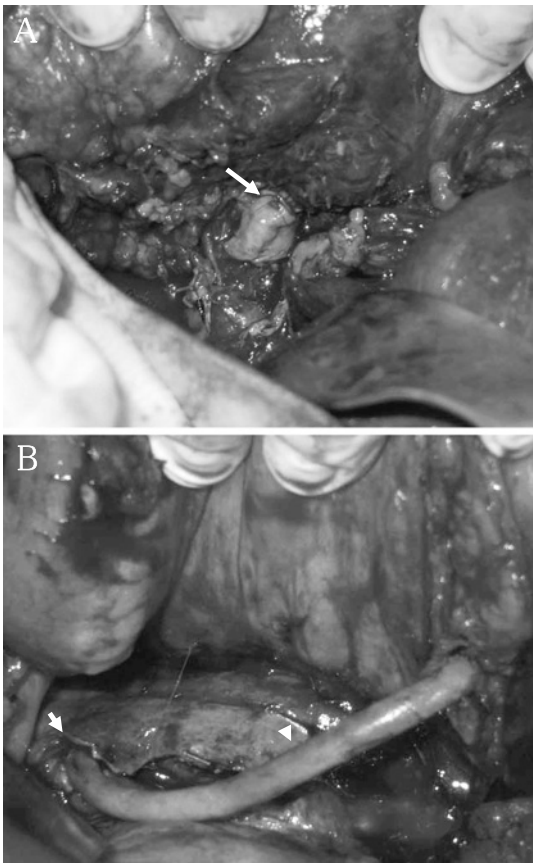

時間は13時間30分であった.

病理学的所見：膵癌取扱い規約第5版では，Invasive ductal carcinoma，tubular adenocarcinoma，moderately differentiated type，28×25×15mm，int，INF beta，ly2，v1，ne2，mpd(−)，ch (+)，du (−)，s (−)，rp (−)，pv (−)，pcm(−)，bcm(−)，dpm(−)，R0，pT3，pN0，pM0，p-StageIII であった.

術後経過：術後3日目の膵空腸吻合部ドレーンアミラーゼ値は1,335IU/*l* であった．術後5日目から膵空腸吻合部ドレーン排液は混濁し始め，徐々に膿性に変化し膵液瘻と診断した．術後8日目に腹痛が出現し，膵空腸吻合部ドレーンから少量出血を認めた．同日施行した腹部ダイナミックCTでは仮性動脈瘤形成や明らかな出血を思わせる液体貯留は認めず経過観察とした. 術後10日目にドレーンより大量出血を認め，出血性ショックの状態となった．抗ショック療法を行いつつ，緊急腹部血管造影検査を施行した．SMA造影にてSMA根部に10mmの仮性動脈瘤および同部位より造影剤の漏出を認めた（**Fig. 1**）．血管ステント留置や動脈塞栓術などのIVRは困難と判断し，緊急開腹手術を行った.

手術所見：腹腔内に大量の出血を認め，膵液瘻に起因するSMA根部の仮性動脈瘤からの出血であることを確認した. 用手的に大動脈，SMAを圧迫し，出血コントロールをはかりつつ，SMA根部周囲の術野確保と膵液瘻原因除去のため，まず残膵全摘術を行った．SMA根部より2cm末梢の部位に7mmの裂傷を認めた. 同部を縫合閉鎖し，左大伏在静脈によるラッピング術を施行したが，拍動は微弱であったため，左大伏在静脈グラフトを用いて，SMA末梢と右総腸骨動脈のバイパス術を施行した(**Fig. 2**)．出血量は5,042ml，手術時間は7時間10分であった.

手術後経過：術後10日目より経口摂取開始するも腹痛，下痢を繰り返した. 術後21日目の腹部ダイナミックCTと術後31日目の腹部血管造影検査で，SMA根部は閉塞していたが，バイパス血流は良好であり，総腸骨動脈からの血流でSMA支配領域の腸管血流は維持されていた（**Fig. 3**）. また，再手術後31日目と64日目に仮性動脈瘤再発を認めた．腹部大動脈血管造影ではSMA根部

Fig. 3　An abdominal 3D-CT angiography (A) and an abdominal angiography (B) revealed that intestinal bloodstream was not seen from the proximal SMA (arrow head) and maintained only from the distal SMA via the saphenous vein graft (arrows).

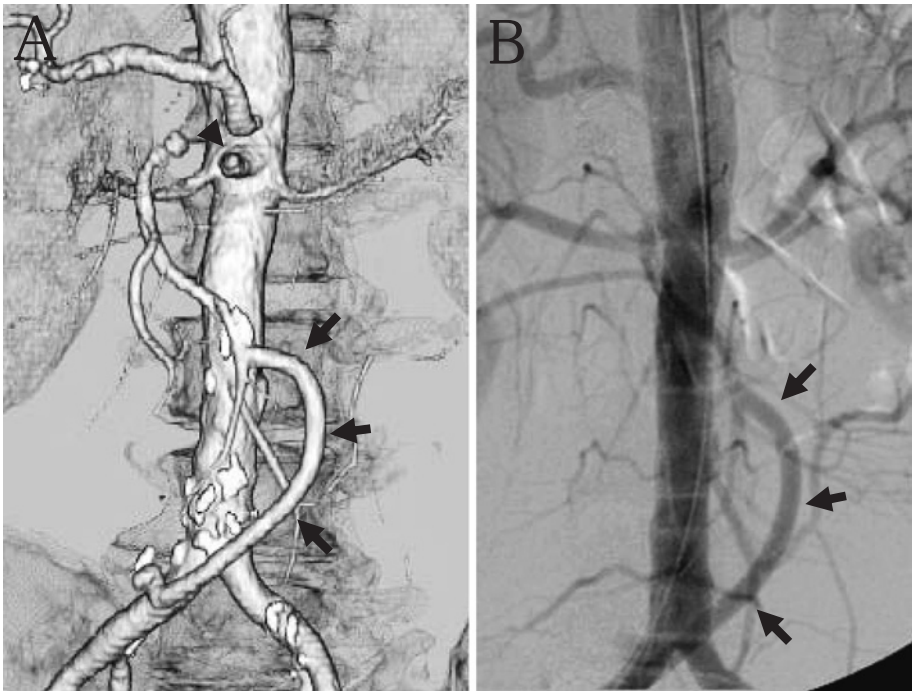

は完全閉塞していた．右総腸骨動脈にバイパスしたグラフトからの造影では，上腸間膜動脈は逆行性に造影され，SMA 根部完全閉塞部位より末梢側 SMA に仮性動脈瘤の描出が見られた．右総腸骨動脈にバイパスしたグラフトから逆行性にマイクロカテーテルを選択的に挿入し，ヒストアクリルとリピオドールを 1：2 の割合で混合した塞栓物質で TAE を施行し，コントロール可能であった．その後，長期間高カロリー輸液が必要であったが，徐々に経口摂取可能となり術後 152 日目に退院となった．

考　察

PD 術後の仮性動脈瘤破裂による出血は死亡率 14～58% の致死的合併症であり[2)～7)]，治療に難渋する．仮性動脈瘤形成・出血の機序としては，腹腔内に漏出した活性膵液が露出動脈壁を侵食し，瘤形成・破綻という経過をたどると報告されている[1)2)]．本例では術後 5 日目から膵空腸縫合不全を来したことが上腸間膜動脈瘤形成の原因と考えられたが，縫合不全に加え，ドレナージ不良や不適切な手術時 SMA 周囲郭清操作などの要因が加わった可能性は否定できない．

自験例ではドレーンからの少量出血の 2 日後に大量出血を認めた．大量出血前に一過性にドレーンからの少量出血を認めることは多く，通常，2 日から 10 日後に大量出血を来すと報告されている[8)]．梶原ら[9)]は sentinel bleeding があれば，診断治療的血管造影検査で動脈瘤などの存在診断や性状，大きさ，側副血行路の有無などを評価すべきであり，初療の遅れが予後不良因子であると報告している．自験例では sentinel bleeding を認めた後，腹部 CT で腹腔内出血や動脈瘤を認めなかったため経過観察を行った．速やかに血管造影検査を施行していれば，2 日後の大量出血を回避できた可能性があり，反省すべき点であった．

動脈出血の治療は IVR と同時施行可能な TAE が第 1 選択であり，その救命率は 63～100% と向上している[10)～13)]．しかしながら，TAE に起因する

Table 1 Reported cases of the SMA bleeding after pancreatoduodenectomy

	Author	Year	Location of the bleeding	Site of the anastomosis leakage or pancreatic fistula	Onset (postoperative day)	Re-operation	Prognosis
1	Kodama[19]	2003	SMA branch	jejunal stump	21	Suturing and hemostasis	MOF, dead
2	Kodama[19]	2003	SMA branch	pancreatojejunostomy	28	Suturing and hemostasis	DIC, dead
3	Miura[14]	2003	SMA	hepaticojejunostomy	14	Suturing and hemostasis	DIC, dead
4	Miura[14]	2005	SMA	pancreatojejunostomy	27	Artificial blood vessel replacement and external drainage of the pancreatic juice	MOF, dead
5	Miura[14]	2005	SMA	hepaticojejunostomy	20	Suturing and hemostasis	DIC, dead
6	Miura[14]	2005	SMA	hepaticojejunostomy	28	Suturing , hemostasis and external drainage of the pancreatic juice	Re-bleeding, dead
7	Our case		SMA	pancreatojejunostomy	10	Total pancreatectomy and SMA bypass	alive

SMA：superior mesenteric artery, MOF：multiple organ failure, DIC：disseminated intravascular coagulation

臓器虚血不全，再出血や不成功例もあり，緊急開腹手術の判断を迫られることもしばしばである[4)10)]．一方，開腹止血術では出血部位が同定できない症例も散見され，リスクが伴う割には確実性に乏しく，また手術前の全身状態が低下していることから，その成績は極めて不良である[2)]．三浦ら[14)]はTAE困難症例に対して，再開腹術を行い結紮による止血術と膵外瘻を造設する方針とし，occlusion balloon catheterによる大動脈遮断を併施し，救命率は90%と報告している．しかしながら，SMAからの出血4例はいずれも救命できていない．また最近では，TAEで臓器虚血不全が危ぐされる場合に，仮性動脈瘤形成部位にステントを留置し，動脈本幹の血流を温存しながら，動脈瘤を塞栓する優れた報告がある[15)~17)]．しかしながら，本邦では放射線科医の経験や技量，施設の特殊性に大きく依存し，緊急時に適切なサイズのステントが常に入手できるかなどが問題となる．自験例では，動脈瘤がSMA根部にあり，TAEでは腸管虚血壊死となる可能性が高く，緊急開腹術を選択した．

SMAバイパス術は心臓血管外科領域において，SMA解離性疾患や高安病，慢性動脈硬化症などのSMA虚血性疾患に適応とされている術式である．Hiraiら[18)]はSMA解離に対してバイパス術を施行し，救命しえた10例を報告している．しかしながら，SMA虚血性疾患の場合，動脈粥状硬化による脆弱化が激しいため，バイパス置換術をしても血流確保は難しく，致死率の高い術式である[18)]．自験例でも膵液瘻，炎症による動脈壁脆弱化が強く，直接破綻部位へのバイパスによる血流確保は困難であり，SMA末梢部位でバイパス術を行った．

今回，医学中央雑誌（1983年から2009年6月）で「PD」,「膵液瘻」,「腹腔内出血」をキーワードとして検索したかぎりでは，詳細な記載があった本邦PD術後SMA出血例は自験例を含めて7例であり，全例で開腹手術が行われていた（**Table 1**）[14)19)]．出血部位はSMA本幹が自験例を含め5例（71%），SMA分枝が2例（29%）であった．いずれも縫合不全や膵液瘻を起因として発症しており，術後発症平均日数は21日であった．術式は縫合止血術が5例と一番多く，1例（14%）に人工血管置換術を施行しているが，全例が播種性血管内凝固症候群（Disseminated intravascular coagulation；以下，DICと略記）や多臓器不全で在院死していた．救命例は自験例のみであり，時期を逸することなく原因となる膵液瘻制御のため残膵全摘術を，また腸管血流確保のため動脈バイパス術を施行したことが救命に結びついたと考えられた．PD術後仮性動脈瘤大量出血に対し，IVR施行困難例では躊躇なく積極的な外科手術を考慮すべ

きであると考えられた.

文　献

1) Brodsky JT, Turnbull AD：Arterial hemorrhage after pancreatoduodenectomy：The 'sentinel bleed'. Arch Surg **126**：1037—1040, 1991
2) 小松永二，今泉俊秀，磯部義憲ほか：膵頭十二指腸切除術後の膵腸縫合不全に起因する腹部大量出血例の検討．日臨外医会誌　**53**：2638—2644, 1992
3) 新井田達雄，羽生富士夫，今泉俊秀ほか：膵頭十二指腸切除術500例の早期合併症の検討．膵臓 **3**：27—34, 1988
4) 于　経瀛，佐藤明弘，石橋忠司ほか：膵頭十二指腸切除術後の大量出血例に対する塞栓治療例の検討．臨放　**43**：371—376, 1998
5) Ramstadt B, Schwab M, Korth P et al：Hemorrhage after pancreatoduodenectomy. Ann Surg **227**：236—241, 1998
6) Okuno A, Miyazaki M, Ito H et al：Nonsurgical management of ruptured pseudoaneurysm in patients with hepatobiliary pancreatic diseases. Am J Gastroenterol **96**：1067—1071, 2001
7) 杉本博行，金子哲也，竹田　伸ほか：最近5年間の膵切除術後腹腔内出血の検討．日消外会誌 **35**：259—265, 2002
8) Otah E, Cushin BJ, Roszenblit GN et al：Visceral artery pseudoaneurysms following pancreatoduodenectomy. Arch Surg **137**：55—59, 2002
9) 柁原宏久，炭山嘉伸，中村光彦ほか：開腹術後の仮性動脈瘤形成症例に対する初期治療対策. 日腹部救急医会誌　**21**：653—658, 2001
10) 天野穂高，高田忠敬，吉田雅博ほか：動脈塞栓術が著効を示した膵頭十二指腸切除術後の仮性動脈瘤破裂の1例．膵臓　**13**：311—315, 1998
11) Sato N, Yamaguchi K, Shimizu S et al：Coil embolization of bleeding visceral pseudoaneurysms following pancreatectomy the importance of early angiography. Arch Surg **133**：1099—1102, 1998
12) Shibata T, Sagoh T, Ametani F et al：Transcatheter microcoil embolotherapy for ruptured pseudoaneurysm following pancreatic and biliary surgery. Cardiovasc Intervent Radiol **25**：180—185, 2002
13) Reber PU, Baer HU, Patel AG et al：Superselective microcoil embolization：Treatment of choice in high risk patients with extrahepatic pseudoaneurysms of the hepatic arteries. J Am Coil Surg **186**：325—330, 1998
14) 三浦文彦，高田忠敬，天野穂高ほか：膵頭十二指腸切除後出血に対するTAEの適応と限界．日腹部救急医会誌　**25**：821—824, 2005
15) 藤永康成，宮山士朗，赤倉由香里ほか：パルマッツステントを使用し塞栓しえた広基性腹腔動脈瘤の1例．IVR **16**：247—250, 2001
16) Benz CA, Jakob P, Jakob R et al：Hemosuccus pancreaticus：a rare cause of gastrointestinal bleeding：diagnosis and interventional radiological therapy. Endoscopy **32**：428—431, 2000
17) Gostman I, Cerstanding A：Intravascular stent implantation of the celiac artery in the treatment of chronic mesenteric ischemia. J clin Gastroenterol **32**：164—166, 2001
18) Hirai S, Hamanaka Y, Mitsui N et al：Spontaneous and Isolated dissection of the main trunk of the Superior Mesenteric artery. Ann Thorac Cardiovasc Surg **8**：236—240, 2002
19) 児玉孝仁，木下壽文，原　雅雄ほか：膵頭十二指腸切除術後の腹腔内出血に対する治療の検討. 日腹部救急医会誌　**23**：883—889, 2003

Successful Management of Ruptured Pseudoaneurysm of Superior Mesenteric Artery（SMA）after Pancreatoduodenectomy by SMA-iliac Artery Bypass Grafting；Report of A Case

Hideyo Mukubou, Ippei Matsumoto, Sachiyo Shirakawa, Hirochika Toyama,
Makoto Shinzeki, Toshiaki Tsujimura, Tetsuo Ajiki, Yuichi Hori,
Takumi Fukumoto and Yonson Ku
Department of Surgery, Division of Hepato-Biliary-Pancreatic Surgery,
Kobe University Graduate School of Medicine

Aggressive surgery should be considered when interventional radiology（IVR）is difficult in postpancreatectomic pseudoaneurysm. A 61-year-old man undergoing pancreatoduodenectomy for pancreatic-head cancer suffered massive hemorrhaging through an abdominal drainage tube due to postoperative pancreatic fistula and circulatory shock on postoperative day（POD）10. Emergency abdominal superior mesenteric artery（SMA）angiography showed a pseudoaneurysm 10mm in diameter at the SMA root. IVR hemostasis was technically difficult, so we conducted emergency laparotomy, ligating and suturing the SMA and conducting right common iliac artery-SMA bypass using a left great saphenous vein graft following remnant total pancreatectomy. The man recovered from shock and CT on POD 21 confirmed intestinal blood flow to be supplied by the iliac artery alone via the graft.

Key words：pseudoaneurysm, pancreatoduodenectomy, SMA bypass

〔Jpn J Gastroenterol Surg 43：548—553, 2010〕

Reprint requests：Hideyo Mukubou　Department of Surgery, Division of Hepato-Biliary-Pancreatic Surgery,
Kobe University Graduate School of Medicine
7–5–2 Kusunoki-cho, Chuo-ku, Kobe, 650–0017 JAPAN

Accepted：October 28, 2009

©2010 The Japanese Society of Gastroenterological Surgery　　Journal Web Site：http://www.jsgs.or.jp/journal/