日消外会誌　43（5）：554～558，2010年

症例報告

総腸間膜症を併存した遊走脾茎捻転の１例

総合病院取手協同病院外科

勝田絵里子　　玄　　東吉　　宇田川　勝
岡本　浩之　　渡辺雄一郎　　谷畑　英一

症例は47歳の女性で，知的障害があり言語理解不能である．食欲不振と微熱，鼻出血を主訴に当院受診．身体所見にて下腹部に10cm大の腫瘤を触知し，血液検査所見で播種性血管内凝固（disseminated intravascular coagulation；以下DIC）と診断した．原因検索の腹部CTで，骨盤内に茎捻転を来し一部梗塞に陥った脾臓を認め，また上行結腸が所定の位置に同定できず総腸間膜症が疑われた．脾梗塞によるDICと診断し同日脾摘術を施行した．開腹すると4回転茎捻転した状態で癒着した脾臓を骨盤内に認め腹壁・膵臓との固定は全く認めなかった．また，十二指腸・膵臓・上行結腸・下行結腸・直腸に固定はなく総腸間膜症と診断した．手術は脾摘のみとし腸管固定は施行しなかった．遊走脾の茎捻転はまれな疾患であり総腸間膜症との合併は極めてまれである．今回，総腸間膜症を合併した遊走脾茎捻転の症例を経験したので若干の文献的考察を加え報告する．

はじめに

遊走脾茎捻転は脾臓の位置異常を来す病態で茎捻転による急性腹症で発見されることが多い[1]．また，総腸間膜症は腸回転異常の一型で小腸と結腸が共通の腸間膜を有している状態である[2]．今回，総腸間膜症を合併した遊走脾茎捻転の１例を経験したので報告する．

症　　例

患者：47歳，女性

既往歴：生下時より知的障害あり言語理解不能．多指症のため幼少時手術（詳細不明）．

主訴：鼻出血

現病歴：2～3年前より検診にて血小板減少を指摘されていた．2008年3月より食欲不振，発熱あり．感冒薬内服にて経過観察．1週間後，鼻出血あり1時間以上出血持続した．その翌日，再び鼻出血あり当院救急外来受診となった．

入院時現症：体温37.5℃，血圧103/58mmHg，脈拍70/min，胸部：心音・呼吸音異常なし，腹部：全体的に膨隆し，下腹部に腫瘤を触知，知的障害のため診察に協力が得られず圧痛ははっきりせず．表在リンパ節：触知せず．

入院時検査所見：WBC 4,260/μl，Hb 7.8g/dl，Plt 1.9万/μl，CRP 28.14，Fib 530mg/dl，FDP 56.6μg/ml，D-D 19.78μg/ml，Plt低値，Fib，FDP，D-Dの上昇を認めDICと診断．鼻出血もDICが原因と考えた．また，CRPも著明に上昇していたため精査のため胸腹部単純X線検査施行した．

胸腹部単純X線検査：左横隔膜下に鏡面形成像を認めた（**Fig. 1**）．腹部の異常なガス像より腹部精査が必要と判断し腹部CTを施行した．

腹部CT：左横隔膜下に腸管があり脾臓を認めず，骨盤内に巨大な腫瘤を認めた．この骨盤内腫瘤に向かってWhirl signを認め，骨盤内腫瘤は茎捻転した脾臓と診断．また，上行結腸は描出されなかった（**Fig. 2**）．

以上より，遊走脾による茎捻転と診断し緊急手術を施行した．また，上行結腸の描出がなく総腸間膜症が示唆された．

手術所見：上中下腹部正中切開で開腹した．開腹すると脾臓は骨盤内に脱落し脾動静脈は4回転

＜2008年10月28日受理＞別刷請求先：勝田絵里子
〒302-0011　取手市本郷2―1―1　総合病院取手協同病院外科

Fig. 1 Abdominal X-ray showed a severe gas retention in the left subphrenic space.

した状態で癒着しており脾静脈のうっ血が著明であった．膵臓は後腹膜に位置しており脾臓との固定は認めなかった(**Fig. 3**)．十二指腸・上行結腸・下行結腸は全く固定がなく，総腸間膜症と診断した．脾摘術施行し，腸管固定は施行せず手術を終了した．

摘出標本肉眼所見：摘出脾は511gであり，脾動脈の高度な拡張を認めた（**Fig. 4a**）．

病理組織学的所見：出血部位が散在し，一部梗塞に陥っていた．梗塞部位の周囲には炎症細胞の浸潤を認めず，急性に陥った梗塞ではないことが示唆された（**Fig. 4b**）．

術後経過：術後1日目DICは改善，術後5日目食事開始，術後11日目経過良好にて退院となった．

考　察

遊走脾は脾臓を支持する靭帯および間膜の弛緩または欠損により脾臓が過剰な可動性を有する状態で，約64%に遊走脾茎捻転が発症するとの報告がある[3)4)]．先天的な脾臓の支持組織の形成不全・欠損，後天的な脾臓支持組織の弛緩・過長症などが原因とされている[1)]．腹痛や腹部腫瘤で発見されることがほとんどであり[5)6)]，捻転による脾壊死・脾機能亢進・食道静脈瘤からの出血などの重篤な合併症を起こすことがある．また，遊走脾茎捻転に伴い膵尾部も捻転しwandering spleen syndromeと呼ばれる膵虚血や壊死を起こすことが知られている[1)]．

Fig. 2 Abdominal computed tomography showed not spleen but intestine in the left subphrenic space (a), and a huge mass to which the string of twisted vessels (arrow) (b) in the pelvic space (c).

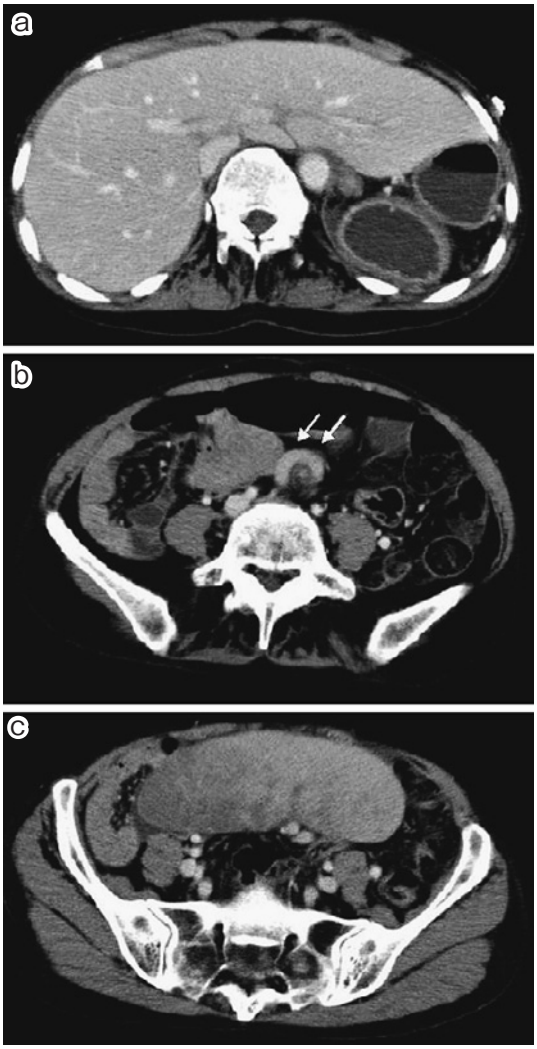

一方，総腸間膜症は小腸と結腸が共通の腸間膜を有し結腸が可動性を持つ状態をいう[2)7)]．特有な症状はなく，それ自体で手術適応になることはないが[7)8)~14)]，腸軸捻転，腸重積，十二指腸狭窄，結腸後腹膜ヘルニアなどの合併症が知られてい

Fig. 3　Operative finding showed dislocated spleen which has congestive splenic vein in the pelvic space. Duodenum, ascending colon, descending colon has no peritoneal attachments.

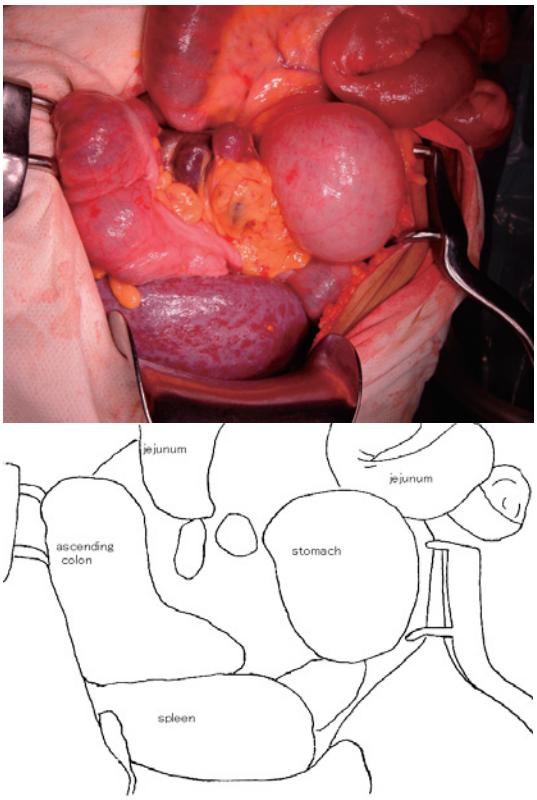

Fig. 4　A specimen showed 4 rotation twisted and adhesion splenic pedicle (a). Histological finding showed infarction of spleen, and absence of inflammatory cells (b).

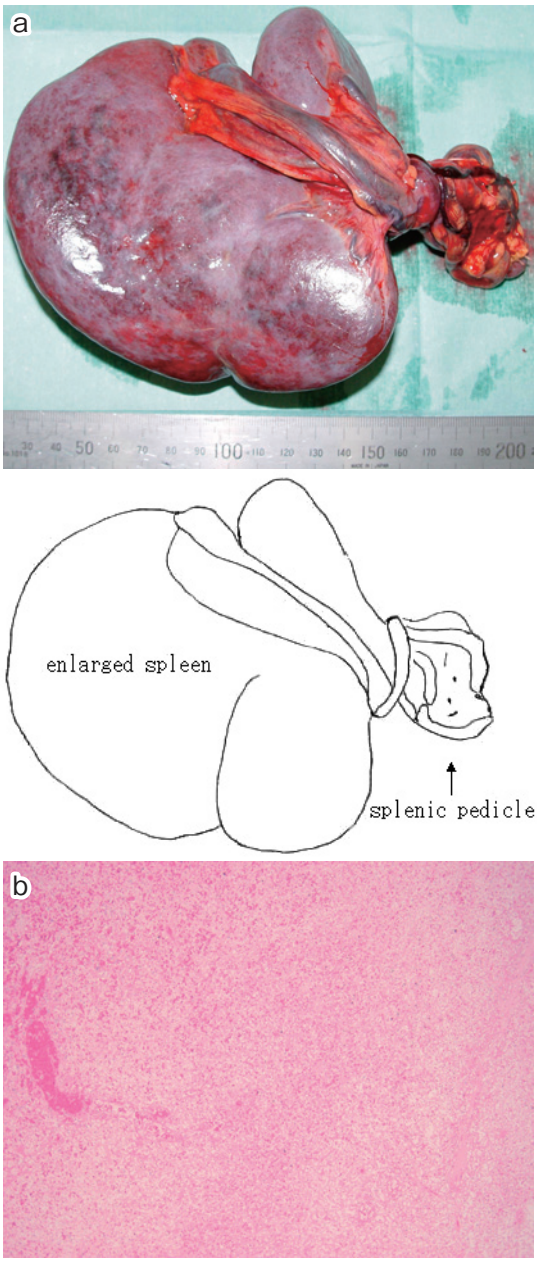

る[13)～16)].

医中誌 Web で 1983～2009 年まで会議録を含めて,「遊走脾」,「遊走脾茎捻転」,「脾捻転」と「総腸間膜症」または「腸回転異常」をキーワードとして検索したところ現在までに報告はなく，遊走脾茎捻転と総腸間膜症合併の症例の報告は本邦では本症例が初めてであった.

遊走脾は通常腹部腫瘤や腹痛で発見されることが多く，総腸間膜症は通常腸閉塞を機に発見されることが多いが，本症例は知的障害があり腹部腫瘤・腹痛を訴えることができなかったため，DIC を原因とした鼻出血を契機に発見された．2～3 年前より血小板減少を指摘されていたこと，脾動静脈が 4 回転し癒着していたこと，病理で梗塞部位に炎症細胞の浸潤を認めなかったことより，徐々に時間をかけて捻転したものと考えられた．また，膵臓は後腹膜の正常な位置にあり，胃・腎臓と固定も見られなかったため脾臓を支持する組織は完全に先天的に欠損していたものと考えた.

遊走脾，総腸間膜症はいずれも腹腔内臓器の支持・固定組織の形成不全という共通した病因論的背景を持つことより発生学的な腹腔内臓器の固定異常があったと考えられた．

総腸間膜症の治療としてLadd手術や腸管固定があげられるが，固定するべきかどうかは一定の見解が得られていない[9)16)]．本症例はDICで出血傾向にあったこと，全身状態不良であり長時間手術にリスクがあったことにより腸管固定を施行しなかったが術後8か月後現在，合併症なく経過している．

文　献

1）成田匡大，山本俊二，岡本正吾ほか：経過中に脾捻転を起こした脾嚢胞の1例．日臨外会誌　**69**：166―170, 2008

2）Liu HT, Lau KK：Wandering spleen：an unusual association with gastric volvuls. AJR Am J Roentgenol **188**：328―330, 2007

3）田浦康二朗，波多野悦朗，霜田雅之ほか：一期的根治術を施行しえた横隔膜弛緩症と遊走脾を伴う胃軸捻転症の1例．手術　**59**：2025―2028, 2005

4）生天目信之，岡田貴幸，青野高志ほか：遊走脾を伴った外傷性膵損傷の1例．手術　**59**：685―687, 2005

5）Soleimani M, Mehrabi A, Kashfi A et al：Surgical treatment of patients with wandering spleen：report of six case with a review of the literature. Surg Today **37**：261―269, 2007

6）大神　浩：腸回転異常症．小児外科 III．第30巻C．中山書店，1991，p205―219

7）阿久津哲造：総腸間膜症について．臨床外科 **8**：585―593, 1953

8）河野文彰，関屋　亮，篠原立大ほか：胃全摘後の逆流性食道炎にて再手術が必要であった腸回転異常の1例．日臨外会誌　**67**：620―624, 2006

9）田村昌也，木元文彦，清崎克美ほか：総腸間膜症に小腸癌を併存した再発性腸閉塞の1例．日消外会誌　**33**：90―93, 2000

10）宇高徹総，岸　淳彦，中村　猛ほか：総腸間膜症により腸軸捻転を繰り返した巨大S状結腸症の1例．日臨外医会誌　**58**：1306―1309, 1997

11）斉藤英一，渡部　英，国井康弘ほか：総腸間膜症をともなった盲腸癌による成人腸重積の1例．日本大腸肛門病会誌　**51**：189―194, 1998

12）土井仁志，天上俊之，河合　功ほか：S状結腸の軸捻転を呈した総腸間膜症の1例．日臨外会誌 **67**：2954―2957, 2006

13）伊藤康博，山本　裕，夏　錦言ほか：総腸間膜症に合併したS状結腸軸捻転症の1例．日臨外会誌 **62**：2994―2997, 2001

14）稲木紀幸，芝原一繁，船木芳則：回盲部が陥頓した鼠径ヘルニアと小腸捻転が合併した総腸間膜症の1例．臨外　**56**：849―851, 2001

15）長見晴彦，田村勝洋，中瀬　明ほか：総腸間膜症を合併した隆起型癌による成人S状結腸重積症の1例．日消外会誌　**24**：1086―1090, 1991

16）森　周介，岸本浩史，田内克典ほか：総腸間膜症および腸管重複嚢種に続発した成人中腸軸捻転症の1例．日消外会誌　**40**：107―112, 2007

A Case of Torsion of Wandering Spleen with Mesenterium Commune

Eriko Katsuta, Toukichi Gen, Masaru Udagawa,
Hiroyuki Okamoto, Yuichirou Watanabe and Eiichi Yabata
Department of Surgery, Toride Kyodo General Hospital

We report a case of torsion of a wandering spleen with mesenterium commune. A 47-year-old mentally retarted woman admitted for anorexia, slight fever and nose bleeds was found on palpation to have a lower abdominal mass. Laboratory data showed disseminated intravascular coagulation. Abdominal computed tomography showed a spleen with torsion in the pelvic space and mesenterium commune due to ascending colon absence in the right abdomen. In emergency surgery based on a preoperative diagnosis of disseminated intravascular coagulation due to splenic infarction we found the spleen enlarged with 4 twisted rotations and a splenic pedicle adhering to the pelvic space, and mesenterium commune in which the duodenum, pancreas, ascending colon, descending colon, and rectum were not fixed to the retroperitoneum. Splenectomy was conducted.

Key words：splenic torsion, mesenterium commune, DIC

〔Jpn J Gastroenterol Surg 43：554—558, 2010〕

Reprint requests：Eriko Katsuta　Department of Surgery, Toride Kyodo General Hospital
2-1-1 Hongou, Toride, 302-0011 JAPAN

Accepted：October 28, 2008

©2010 The Japanese Society of Gastroenterological Surgery　Journal Web Site：http://www.jsgs.or.jp/journal/