日消外会誌　43（5）：559～564，2010年

症例報告

腹腔鏡下腫瘍摘出術を施行した腸間膜神経鞘腫の１例

KKR 札幌医療センター斗南病院消化器病センター外科，同　病理*

新田　健雄　　海老原裕磨　　宮坂　大介
佐々木剛志　　川原田　陽　　北城　秀司
奥芝　俊一　　加藤　紘之　　佐藤　英俊*

患者は 53 歳の女性で，心窩部痛を主訴に近医受診し，CT にて十二指腸腫瘤を指摘され精査加療目的で当院紹介入院となった．精査にて十二指腸水平脚に大きさ約 30mm 大の粘膜下腫瘍様の腫瘤が認められ，十二指腸 gastrointestinal stromal tumor（以下，GIST と略記）と診断された．腫瘍の大きさより手術の相対的適応と判断され，腹腔鏡下腫瘍摘出術を施行した．トライツ靭帯近傍の空腸腸間膜に約 40mm 大の腫瘍を認め，腸管切除を行わずに摘出術にて切除可能であった．免疫組織化学染色にて，S-100 陽性，c-kit 陰性，CD34 陰性などの所見が得られ腸間膜神経鞘腫と最終診断した．術後経過良好にて，術後 8 日目に退院となった．術後 12 か月現在，再発を認めていない．腸間膜神経鞘腫はまれな疾患のため術前診断が困難で診断的治療としてのアプローチの選択に苦慮することが多いが，侵襲の少ない腹腔鏡下手術の良い適応と考えられた．

はじめに

神経鞘腫は末梢神経細胞から発生する良性腫瘍であり，頭頸部，躯幹，縦隔，四肢などに比較的高頻度に見られる腫瘍である[1)~10)]．腸間膜に発生することは非常にまれであり，今回，我々は腹腔鏡下に切除しえた腸間膜神経鞘腫の１例を経験したので報告する．

症　　例

患者：53 歳，女性

主訴：心窩部痛

家族歴：特記すべきことなし．

既往歴：24 歳時；右卵巣腫瘍，子宮外妊娠にて手術．

27 歳時；出産後腸閉塞を発症し保存的治療にて軽快．

現病歴：平成 19 年 11 月心窩部痛あり近医受診し腹部超音波および CT にて十二指腸に 30mm 大の腫瘤が認められ精査加療目的で当院に紹介入院となった．

現症：身長 164cm，体重 64.4kg，体温 36.8 度，血圧 150/87mmHg，脈拍 80/分，整．結膜に貧血黄疸無し．表在リンパ節腫張は認めず．胸腹部に特別な異常はなかった．

入院時検査所見：血液，生化学検査結果は正常で腫瘍マーカーも正常範囲内であった．

上部消化管造影検査所見：十二指腸水平脚に立ち上がりがなだらかで表面平滑な隆起性病変を認めた（**Fig. 1**）．

上部消化管内視鏡検査所見：十二指腸水平脚に粘膜下腫瘍様の腫瘤像を確認した．ボーリング生検を検討したが，腫瘍が管外性発育を示しているため管腔側からは部位が不明瞭であり施行できず，超音波内視鏡下穿刺吸引生検法も腫瘍の存在部位が十二指腸水平脚のトライツ靭帯寄りのため超音波内視鏡のスコープが到達できず，結果的に術前生検は施行できなかった．

腹部造影 CT 所見：十二指腸水平脚から漿膜側に突出する 40×35mm の腫瘤が認められた．腫瘤壁は不均一に厚くエンハンスされ内部に水と同等

＜2009 年 10 月 28 日受理＞別刷請求先：新田　健雄
〒060-0001　札幌市中央区北１条西６　KKR 札幌医療センター斗南病院消化器病センター外科

Fig. 1　A barium study showed a round-shaped compression of the duodenum.（arrow）

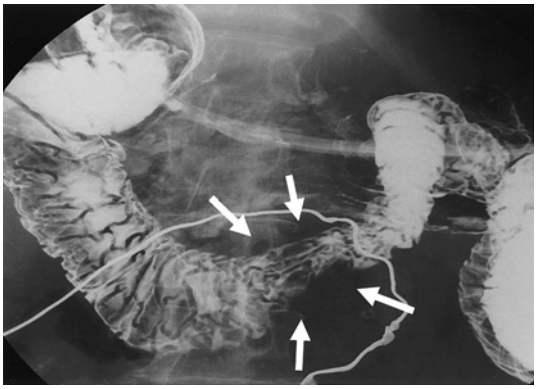

Fig. 2　Contrast-enhanced CT scan shows a well-defined round mass adjacent to the duodenum.（arrow）

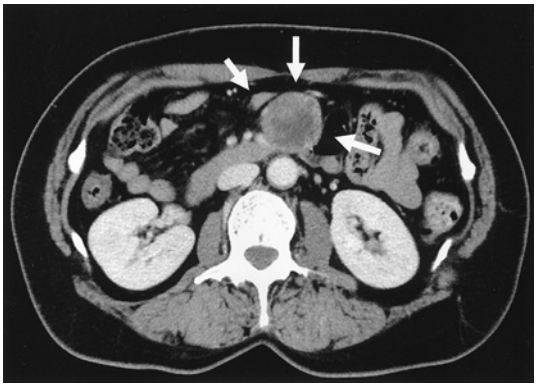

の低濃度領域が認められた（**Fig. 2**）.

腹部MRI所見：腫瘤内部はT2強調画像にて高信号，T1にて低信号を示す．内腔のT2強調画像の信号からは嚢胞性変化が疑われた.

生検を施行しておらず，確定診断には至らなかったが術前画像などから十二指腸gastrointestinal stromal tumor（以下，GISTと略記）と診断した.

腫瘤径が2cm以上5cm未満であることより相対的手術適応と判断し，平成20年1月，腹腔鏡下腫瘍切除術を施行した.

手術所見：上腹部，臍上部，右側腹部に10mmポート，左側腹部に5mmポートを挿入し計4ポートにて手術を開始した．トライツ靭帯近傍の空腸腸間膜に約40mm大の腫瘍を認めた．腫瘍の可動性は良く，腸管の温存が可能と考えられ腹腔鏡下に腫瘍を摘出した（**Fig. 3A～C**）.

Fig. 3　A：Laparoscopic findings showed that the tumor measured 40×40×30 mm and was located in the mesentery.（arrow）B：The tumor had a lot of vessels and the influx blood vessels（arrow head）from the superior mesenteric artery（arrow）were recognized. The influx blood vessels were resected by laparoscopic coagulating shears（LCS）. C：Trocar placement.

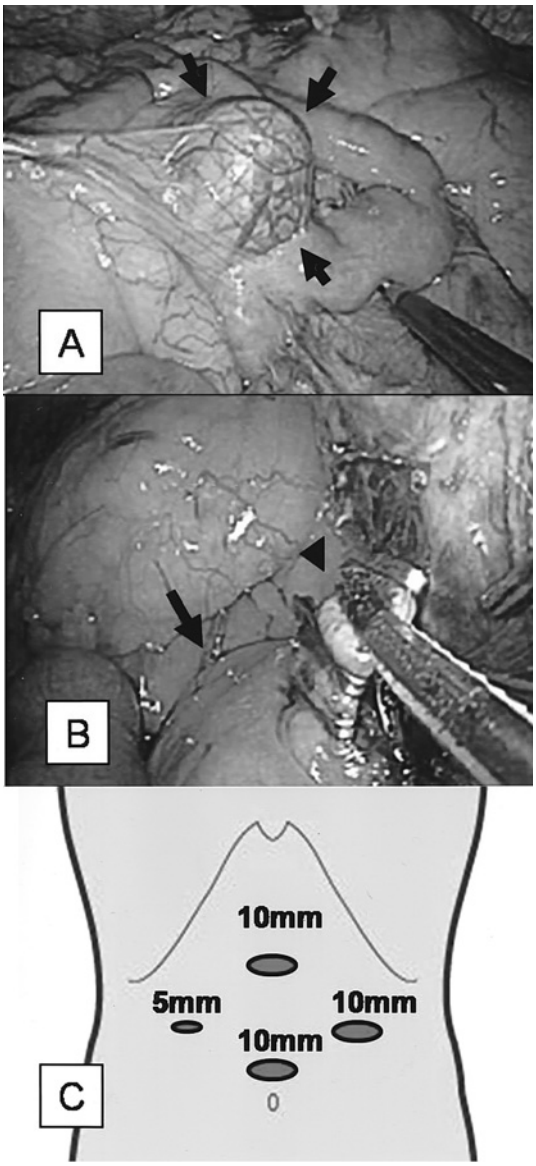

Fig. 4 Histopathology and immunohistochemistry, showing the typical appearance of a schwannoma. A：HE. ×10. The tumor shows an Antoni type A and B component with palisading nuclei. B：S-100 immunostaining. ×20. Immunostaining for S-100 protein is uniformly positive. C：CD34 immunostaining. ×20. Immunostaining for CD34 protein is negative. D：c-kit immunostaining. ×20. The tumor cells are negative for c-kit protein.

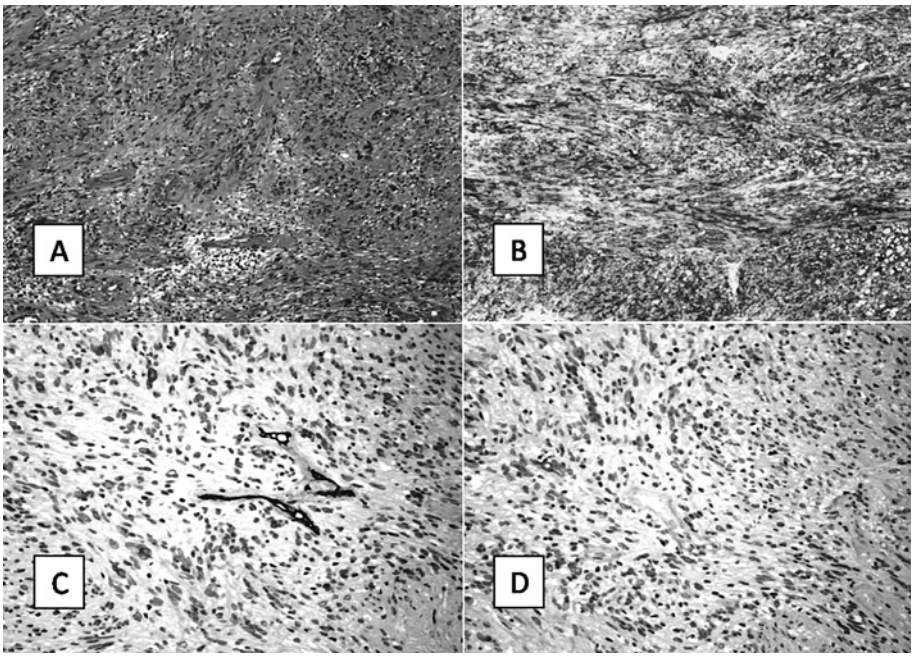

固定標本肉眼所見：径40×40mm大の境界明瞭円形腫瘍で，中心部は変性により嚢胞状であった．腫瘍は被膜で境界されており，黄色調，弾性硬で，変性・出血巣が散在していた．

病理組織学的所見：HE染色で紡錘形腫瘍細胞の束状増殖を認め，腫瘍細胞の細胞質は好酸性，細胞境界は不鮮明であった．また，核は柵状に配列し，組織学的にはAntoni A型とB型の混在型であった．免疫染色検査による検討では，c-kit陰性，CD34陰性，S-100陽性であることより病理学的に神経鞘腫と診断された（**Fig. 4A～D**）．

術後経過：経過は順調で術後8日目に退院となった．術後12か月経過した現在，再発の兆候を認めていない．

考　察

腸間膜は元来，後腹膜と共に中胚葉性の胎生期体腔上皮より発生したものであり，解剖学的にも両者には連続性があり腫瘤の局在によって腸間膜腫瘍か，後腹膜腫瘍かの区別が困難な症例が存在する．このためSzenes[11]は腸間膜腫瘍と後腹膜腫瘍の種々の移行型の区分として，①腫瘍が腸間膜の中央に位置して，細い柄によって後部腹壁に固定され可動性のある腸間膜腫瘍（純腸間膜型），②広い底面を有し大部分後部腹壁を占め非可動性である後腹膜腫瘍（後腹膜型），③純腸間膜型と後腹膜型の中間に位置する移行型（中間型）の三つに分類している．今回，我々が経験した症例は手術所見よりSzenesの基準によるところの，①腸間膜腫瘍（純腸間膜型）に相当すると思われる．

神経鞘腫は末梢神経のSchwann鞘から発生し，被膜を有する腫瘍であるが，脊髄・脳・四肢・頸部に好発し，消化管に発生する例は少ない[1)～10)]．消化管原発神経鞘腫の大部分は胃由来であるが，それでも全胃腫瘍の0.2%に過ぎない[1)]．腸間膜由来の報告例はきわめて少なく，本邦報告例では我々が医学中央雑誌（キーワード：「腸間膜」,「神

Table 1　Reported cases of the mesenteric schwannoma in Japan

Author (Year)	Age/Sex	Compliant	Preoperative diagnosis	Size（mm）	Treatment
Kitagawa[2] (1990)	22/F	Abdominal mass	Mesenteric solid tumor	110×70×60	Excision of tumor
Yasui[3] (1992)	67/F	Abdominal mass	Mesenteric tumor	90×70× 70	Right hemicolectomy
Akao[4] (1994)	59/F	Abdominal pain	Neurogenic tumor or Malignant lymphoma	40×70	Excision of tumor
Oukawa[5] (1996)	65/F	None	Mesenteric schwannoma or Duodenal duplication cyst	60	Excision of tumor
Gouda[6] (1998)	44/M	None	Mesenteric tumor	50	Excision of tumor
Murakami[7] (1998)	48/M	Abdominal mass	Benign solid tumor	45	Excision of tumor
Minami[8] (2005)	54/F	Abdominal mass	Benign solid tumor	80×70× 48	Excision of tumor
Murakawa[9] (2007)	84/F	Abdominal pain	Mesenteric tumor	40	Small bowel resection
Our case	53/F	Epigastralgia	Duodenal GIST	40×40× 30	Excision of tumor

M：Male, F：Female

経鞘腫」)とPubMed（キーワード：「mesenteric schwannoma」)にて1983年から2007年まで検索しえたかぎりでは，会議録を除くと自験例を含めて9例の報告に過ぎなかった（**Table 1**）.

その9例の検討によると，年齢は22～84歳(平均55.1歳）と幅広く，性別は男性2名，女性7名であった．消化管神経鞘腫が女性に多いとの報告と一致する[10]．臨床症状は，腹部腫瘤4例，腹痛(心窩部痛も含む）3例，無症状2例であった．大きさは最大径が10cm以上のものが1例，5～10cm以上のものが5例，5cm未満のものが3例であった.

本疾患は非常にまれであることもあり術前に確定診断をつけることは困難であり，本症例でも，上部消化管造影検査により十二指腸水平脚に圧排性の腫瘤像を認めたため精査を行い，術前診断としては十二指腸GISTを第一に疑った.

ボーリング生検を検討したが手技的に困難なため施行できず，超音波内視鏡下穿刺吸引生検法も同様に難しかったために術前に生検による確定診断には至らなかった.

術前診断の方法としては，まず上部消化管造影検査に腹部超音波・CT・MRIを組み合わせ，腸間膜疾患であるか否かを鑑別する．神経鞘腫の画像上の特徴として，CTでは円形の境界明瞭な腫瘤像を呈し，内部は不均一，また多房性の嚢胞を有することが多く，MRIではT1強調画像にて低―中信号強度, T2強調画像にて高信号強度を示すとされており[12], GISTを含む他の消化管粘膜下腫瘍との鑑別所見となる．次に，血管造影検査によりencasement, 腫瘍血管, 腫瘍濃染像の有無から良悪性の鑑別を行うとする報告[2)~9)]が多い. しかし，動静脈のencasementと周囲臓器浸潤が唯一の悪性所見との報告もあり一定の見解が得られていない[5)13)]．本症例では血管造影検査に代わり，腹部血管3D画像による精査を行ったが, 動静脈encasementの所見は認められなかった. 悪性のものは単発例から発生することはまれで，von Recklinghausen病に合併した多発例に多くまた，肝転移や腹膜播種などの進行した状態で診断されることが多いため，その予後は不良とされている[9)13)].

今後の術前診断の方向性として，近年，消化管粘膜下腫瘍の鑑別に造影超音波検査が有用との報告がある[14]．造影超音波は超音波用造影剤を静注し病変部の血行動態を経時的に観察する方法で，リアルタイムに腫瘍内血流を観察でき，造影剤に伴う副作用が極めて少ない点からもCTやMRIにはない特性があるとされる[14)15)]．神経鞘腫はGISTと同様に血流が豊富な腫瘤を呈するとされており[4], 腫瘍内血管構築の詳細な観察が術前診断

に有用となる可能性があるため，今後の知見が待たれる．

病理組織学的診断については，HE染色では紡錘形細胞の索状配列，核のpalisadingを示すとされるが，筋原性腫瘍およびGISTとの鑑別には免疫組織化学染色が有用である[1)5)8)10)]．自験例においては，c-kit陰性，CD34陰性であることよりGISTを否定しS-100蛋白陽性であることより病理組織学的に神経鞘腫と診断した．

治療に関しては，リンパ節転移の報告はないため，被膜を含めた腫瘍の摘出を行う局所の確実なコントロールが原則であるが．悪性が疑われる場合，または腫瘍の局在と大きさから隣接する腸管の合併切除を要することもある．本症例では画像上，周囲臓器浸潤は認められず悪性所見なしと判断したこと，また，術前にGISTが疑われ，腫瘤径が2cm以上5cm未満であることよりGISTに対する診断的治療法としての腹腔鏡下腫瘍摘出術を施行した．腫瘍の可動性は良好で腸管の温存は可能であった．

腸間膜神経鞘腫はまれな疾患であり，術前にGISTとの鑑別が困難なため，最終的には診断と治療を兼ねた外科的切除が行われることになる．本症例のように術前の確定診断が困難なため，診断的治療としてのアプローチの選択に苦慮することが多いが，腹腔鏡下手術は低侵襲性の点からも有効な手段であると考えられた．なお，自験例を含めた本邦報告9例中2例に腹腔鏡下手術が行われている．

文　献

1) Khan AA, Schizas AMP, Cresswell AB et al：Digestive tract schwannoma. Dig Surg **23**：265—269, 2006
2) 北川喜己，秋田昌利，長谷川洋ほか：腸間膜神経鞘腫の1例．日臨外医会誌　**51**：768—772, 1990
3) 安井元司，安藤修久，野崎英樹ほか：腸間膜神経鞘腫の1例．外科診療　**34**：122—126, 1992
4) 赤尾摂子，広橋伸治，池田あずさほか：腸間膜神経鞘腫の1例；MRIを中心に．臨画像　**11**：92—96, 1995
5) 大川卓也，関　誠，上野雅資ほか：小腸間膜原発神経鞘腫の1例．日臨外医会誌　**57**：1463—1468, 1996
6) 郷田憲一，多田修治，広田和彦ほか：嚢胞性変化を認めた腸間膜schwannomaの1例．日消誌　**95**：805—807, 1998
7) Murakami R, Tajima H, Kobayashi Y et al：Mesenteric schwannoma. Eur Radiol **8**：277—279, 1998
8) Minami S, Okada K, Matsuo M et al：Benign mesenteric schwannoma. J Gastrointest Surg **9**：1006—1008, 2005
9) 村川力彦，山本和幸，芦立嘉智ほか：小腸間膜原発神経鞘腫の1例．外科　**69**：1091—1093, 2007
10) Goh BK, Chow PK, Kesavan S et al：Intraabdominal schwannoma：A single institution experience. J Gastrointest Surg **12**：756—760, 2008
11) Szenes A：Über solide Mesenterialtumoren. Deutsch Z Chir **144**：228—249, 1918
12) 中尾健太郎，渋沢三喜，松井　渉ほか：後腹膜神経鞘腫2例にみられた画像診断の特徴—MRIを中心に．臨外　**48**：1337—1340, 1993
13) 大塚由一郎，金子弘真，石井貴士ほか：von Recklinghausen病に伴う腸間膜原発悪性末梢神経鞘腫の1例．日臨外会誌　**62**：1534—1537, 2001
14) 森　敬弘，福田　亘，三原美香ほか：空腸gastrointestinal stromal tumorの1例—造影超音波検査所見を中心に．胃と腸　**43**：219—225, 2008
15) 福永豊和，工藤正俊：最近の肝の画像診断—超音波検査．画像診断　**23**：1004—1015, 2003

A Case of a Mesenteric Schwannoma Successfully Treated by Laparoscopic Surgery

Takeo Nitta, Yuma Ebihara, Daisuke Miyasaka,
Takeshi Sasaki, Yo Kawarada, Shuji Kitashiro,
Shunichi Okushiba, Hiroyuki Kato and Hidetoshi Sato*
Department of Digesting Surgery and Department of Pathology*,
Sapporo Tonan Hospital, KKR Medical Center

We report a case of mesenteric schwannoma excised in laparoscopic surgery. A 53-year-old woman referred for epigastralgia was found in abdominal computed tomography（CT）and endoscopy to have a hard submucosal tumor on the horizontal duodenum. We preoperatively diagnosed gastrointestinal stromal tumor（GIST）originating from the duodenum and conducted laparoscopic excision. The tumor was located in the small intestine mesentery and could be excised of tumor without partially resecting the jejunum. Immunohistochemically, tumor cells were diffusely positive for S-100 protein but negative for c-kit and CD34. These findings were compatible with a benign mesenteric schwannoma. The patient's postoperative course was satisfactory and no recurrence has occurred in the 12 months since surgery. Mesenteric schwannoma is relatively rare, so preoperative diagnosis may be difficult. Laparoscopic surgery is considered useful minimally invasive treatment for these tumors.

Key words：mesenteric schwannoma, laparoscopic surgery

〔Jpn J Gastroenterol Surg 43：559—564, 2010〕

Reprint requests：Takeo Nitta　Department of Digesting Surgery, Sapporo Tonan Hospital, KKR Medical Center
Kita 1 Nishi 6, Chuo-ku, Sapporo, 060−0001 JAPAN

Accepted：October 28, 2009

©2010 The Japanese Society of Gastroenterological Surgery　Journal Web Site：http://www.jsgs.or.jp/journal/