日消外会誌　43（5）：565～571，2010年

症例報告

細菌性腸炎関連性腸重積症の１例

がん・感染症センター都立駒込病院外科，同　病理科*

前田　将宏　　三浦　昭順　　宮本　昌武　　加藤　　剛
出江　洋介　　中野　夏子*　　比島　恒和*

症例は23歳の男性で，インド旅行帰国後の下痢・腹痛・嘔吐を主訴に受診，CTにて回盲部腸重積症と診断し，同日緊急手術を施行した．術中所見では回盲部腸重積症を認め，用手的に整復が可能であった．しかし，盲腸は腫大し腫瘤様に触知され，周囲の腸間膜リンパ節の腫大も認められたため悪性病変も否定できず回盲部切除術を施行した．病理組織学的診断では，パイエル板の著明な肥厚と盲腸の鬱血・浮腫性変化を認め，非特異的腸炎の診断であった．後日，便培養からカンピロバクター（*Campylobacter jejuni*）および赤痢菌（*Shigella flexneri*）が検出され，細菌性腸炎関連性腸重積症と診断した．発生機序は回盲部の解剖学的要因に加え，急激な回盲部粘膜の炎症性変化に伴う先進部形成に腸管蠕動異常亢進が契機となったと考えられた．保存的治療の報告例もあり，細菌性腸炎が腸重積症の一因となることを認識し治療にあたることが肝要である．

はじめに

成人腸重積症は比較的まれな疾患であり[1]，その大部分は腸管の腫瘍性疾患が原因で，その中でも悪性疾患が占める割合が高い[1]．そのため，一般に手術療法が第１選択とされているが，非腫瘍性疾患でかつ腸炎を起因とするものは非常にまれである[2]．今回，我々は赤痢菌・カンピロバクターによる細菌性腸炎が関与したと考えられる腸重積症の１例を経験したので報告する．

症　　例

患者：23歳，男性

主訴：腹痛，嘔吐

既往歴：特記すべきことなし．

家族歴：特記すべきことなし．

生活歴：喫煙歴なし．

飲酒歴：機会飲酒．

現病歴：2006年11月にインドに１週間旅行し，帰国直後より泥状便を認めていた．翌日昼から腹痛・嘔吐が出現したため当院救急外来を受診した．

受診時現症：身長176cm，体重65kg，体温38度，血圧112/57mmHg，脈拍61回/分，眼瞼結膜に貧血，眼球結膜に黄疸は認めなかった．体表リンパ節は触知しなかった．胸部異常所見なし．腹部は軽度膨満し右下腹部に圧痛と軽度反跳痛を認めたが，明らかな腫瘤性病変は触知しなかった．腸蠕動音は減弱していた．

受診時検査所見：血液検査では白血球数が9,800/mm^3，CRPは0.4mg/dlと軽度炎症反応を認める以外は明らかな異常所見は認めなかった（**Table 1**）．

胸部単純X線検査写真：明らかな異常所見はなく，free air像も認めなかった．

腹部単純X線検査写真：小腸ガス像を認め，右下腹部は無ガス野を呈していた（**Fig. 1**）．

腹部造影CT所見：回盲部が上行結腸に嵌入し重積像を呈するhay-fork signを認めた（**Fig. 2a**）．先進部となる腫瘍性病変は指摘できなかったものの，嵌入腸間膜内に最大1.5cm大までの腫大したリンパ節を計５個認めた．右傍結腸溝からDouglas窩にかけて中等量の腹水を認めた（**Fig.**

＜2009年11月18日受理＞別刷請求先：前田　将宏
〒104-0045　中央区築地5―1―1　国立がんセンター中央病院外科

Table 1　Laboratory data on admission

WBC	9,800 /μl	TP	6.7 g/dl	BUN	9 mg/dl	Artrial Blood Gas	
RBC	461×104 /μl	Alb	4.3 g/dl	Cr	0.7 mg/dl	pH	7.48
Hb	14.4 g/dl	T-Bil	1.0 mg/dl	Na	142 mEq/*l*	PO2	127
Ht	41.7 %	AST	28 IU/*l*	K	3.8 mEq/*l*	PCO2	32
PLT	20.8×104 /μl	ALT	26 IU/*l*	Cl	106 mEq/*l*	HCO3	23
PT-%	91 %	LDH	209 IU/*l*	Ca	9.3 mg/dl	BE	0.6
PT-sec	12.8 sec	ALP	143 IU/*l*	Glu	91 mg/dl		
PT-INR	1.05	CPK	277 U/*l*	CRP	0.4 mg/dl		
APTT	33.2 sec	Amy	67 IU/*l*				

Fig. 1　Plain abdominal X-ray on admission showed small intestinal gas and that the right quadrant of the abdomen had no intestinal gas.

Fig. 2　a：Abdominal CT scan on admission revealed hay-fork sign and ascites around the paracolic gutters. b：Coronal image on the CT scan showed some enlarged mesenteric lymph nodes and ascites around the rectovesical pouch.

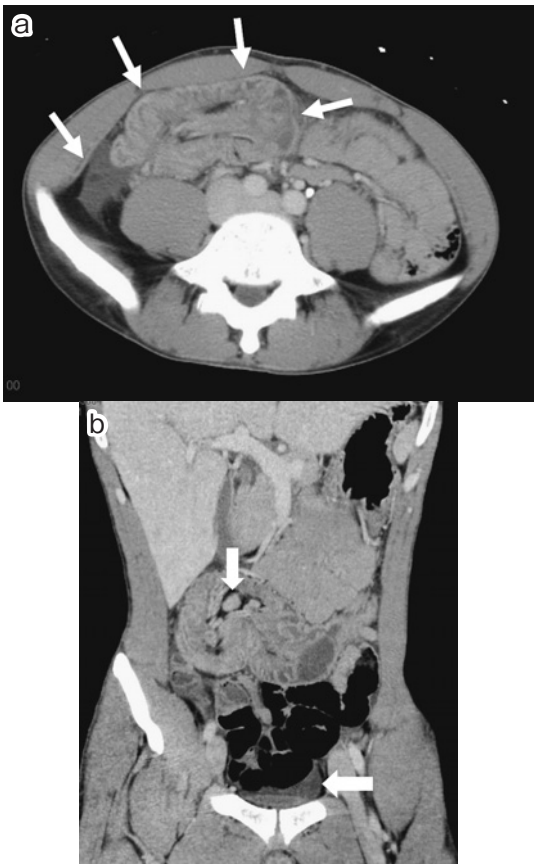

2b).

受診後経過：渡航歴および臨床経過から感染性腸炎を疑い便培養を提出した．腹部単純X線検査より腸閉塞が疑われたため，緊急CTを施行し，回盲部腸重積症と診断した．画像上先進部に明らかな腫瘍性病変は指摘できず，その原因は不明であった．CT施行直後より腹痛・嘔吐症状の急激な増悪と腹膜刺激徴候の顕在化を認めたため，腸管虚血の可能性も考慮し同日夕方に緊急手術を施行した．

開腹所見：開腹すると中等量の黄色透明腹水を認めた．CT所見と同様に，回盲部が上行結腸に嵌入した腸重積症を認め，Hutchinson手技にて用手的に整復しえた（**Fig. 3**）．回盲部の固定不良などの明らかな解剖学的異常は認めなかった．先進部は盲腸で，血流障害は認めなかったものの，著明な浮腫状腫大および鬱血所見を認めた．盲腸は腫

Fig. 3 The ileocecum was invaginated into the ascending colon. The intussusception could be fixed manually.

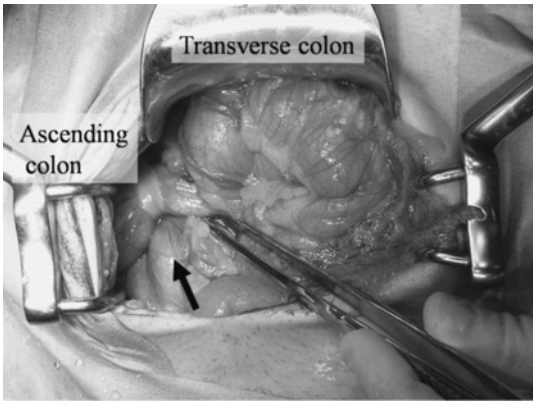

Fig. 4 Macroscopic findings of resected specimen. The mucosa of the cecum was congestive and edematous. There was no mass lesion.

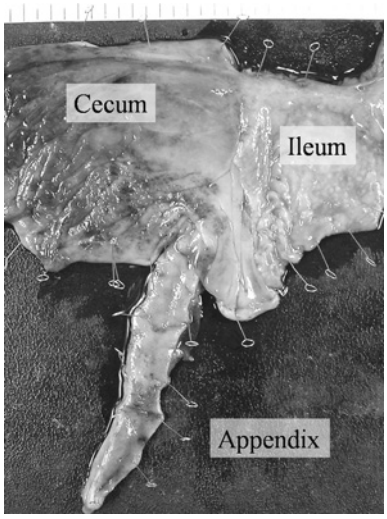

瘤様に触知され，回盲部の腸間膜には，術前指摘された弾性軟な腫大リンパ節を認めた．以上より盲腸の腫瘍性疾患の可能性を否定できず，腸重積の原因が明らかでなかったことも考慮し回盲部切除術を施行した．郭清は腫大リンパ節を含めて中間リンパ節まで行った．

新鮮摘出標本所見：回腸末端のパイエル板は著明に肥厚し，盲腸には明らかな腫瘍性病変を認めなかったものの，粘膜面はやや顆粒状で一部はびらん状となり，強い鬱血・浮腫像を呈していた．また，虫垂に軽度の発赤・腫脹を認めた(**Fig. 4**)．

Fig. 5 Microscopic findings (H.E. stain ×100). We can see inflammatory changes containing inflammatory cells infiltration in all layers of the cecum. No necrotic change was observed. We diagnosed atypical infectious enterocolitis.

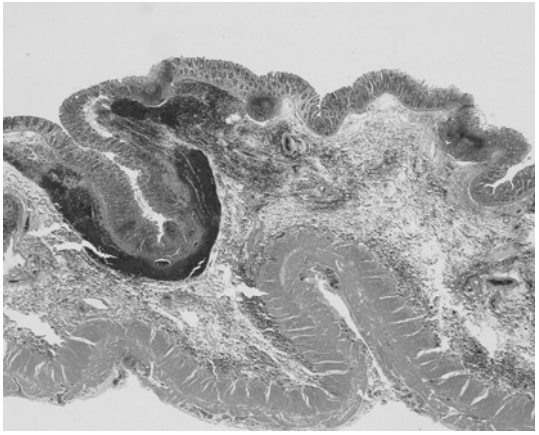

Fig. 6 Postoperative course

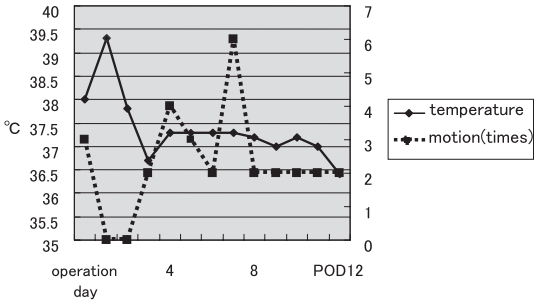

病理組織学的検査所見：全層性に好中球を含む炎症細胞が浸潤，粘膜下層に浮腫像・出血・微小膿瘍形成を認めた．明らかな壊死所見はなく，非特異的な感染性腸炎の所見であった（**Fig. 5**）．

術後経過：術後2日目，初診時採取した便培養から *Campylobacter jejuni* が検出されたため，抗菌薬内服治療（クラリスロマイシン：CAM）を開始した．また術後4日目，手術時に採取した便培養から *Shigella flexineri* が検出された．以上より，カンピロバクター・赤痢菌に伴う細菌性腸炎を原因とする腸重積症と診断した．抗菌薬をレボフロキ

Table 2　Reported cases of bacterial enterocolitis-induced intussusception in the adult in Japan

No	Author	Year	Age	Sex	Origins	Type of Intus-susception	Treatment
1	Dobashi[7]	1990	36	M	Yersinia	Ileocolonic	Resection
2	Matsushita[8]	1994	47	M	Sallmonella typhimurium	Colonic	Resection
3	Hasegawa[9]	1997	21	F	Klebsiella. Pneumoniae Pseudomonas aerginosa	Colonic	Resection
4	Sekioka[10]	1998	43	F	Yersinia enterocolitica（serum antibody）	Ileocolonic	Nonoperative reduction
5	Kushi[11]	2004	24	M	Sallmonella typhimurium	Ileocolonic	Nonoperative Reduction
6	Our case		23	M	Campylobacter jejuni Shigella flexineri	Ileocolonic	Resection

サシン（LVFX）に変更し治療を継続したが，術後6日目に赤痢菌に対する感受性試験結果からナリジスク酸（NA）耐性が判明したため抗菌薬をアジスロマイシン（AZM）に変更した．術後経過は良好で，発熱・下痢症状も徐々に軽快し術後12日目に退院した（**Fig. 6**）．

考　察

成人腸重積症は腸閉塞症の約1%[3]，全腸重積症の5〜10%を占める比較的まれな疾患とされる[1]．その原因も小児腸重積症では90%以上が特発性であるのに対し，成人腸重積症では，70〜90%に明らかな原因が存在し，①腫瘍関連性，②術後，③その他，の3つに分類される[4]．Begosら[5]による1,048症例のレヴューでは，①腫瘍関連性が80%を占め，小腸腸重積症では63%を良性腫瘍が占めるのに対し，大腸腸重積症では58%が悪性腫瘍に起因している．②術後の合併症は2番目に多い原因とされ，10〜15%程度を占める[4]．大部分は術後早期に発症し，部位は小腸に多い．原因としては腸管盲端部の縫合線による先進部形成，癒着によるねじれ，イレウス管のバルーンや抜去時の逆行性腸管嵌入などの報告がある[6]．③その他には異所性胃粘膜・異所性膵，外傷などに加え炎症性疾患とが含まれ，細菌性腸炎[7)〜11)]，好酸球性腸炎[12]，メッケル憩室[13]，アニサキス症[14]などが報告されている．

細菌性腸炎関連性の腸重積症については，これまで1954年にBraytonら[1]が欧米における成人腸重積症745例のレヴューを報告している．その中で細菌性腸炎などの炎症性疾患に伴う腸重積症の頻度は2.2%であった．一方，1976年にGuptaら[15]はインドの1施設において12年間に経験した成人腸重積症45例の報告を行っている．その冒頭で韓国・ナイジェリア・エチオピアからの報告例に触れ，アジア・アフリカのある国では全腸重積症における成人腸重積症の割合は40%におよび，その原因も大半は非腫瘍性であると述べている．また45例の原因の内訳では，術後の合併症症例は除外されているものの腫瘍性は47%のみと少なく，腸炎を含めた炎症性疾患は13%を占め，特発性も38%と非常に高い割合であった．この特発性の症例では慢性赤痢，非特異的潰瘍形成や赤痢アメーバの関与が示唆されており，このことからもインドでの炎症性疾患による腸重積症の頻度はさらに高かった可能性がある．また，明らかな季節性は示されていない．これらのデータの相違は欧米とアジア・アフリカにおける衛生状態と腸管感染症コントロールを反映していると考えられる．現在では衛生状態の改善と抗菌薬の発達に伴い腸管感染症は減少してきていると考えられるが，地域性には留意する必要がある．本邦における細菌性腸炎関連性の成人腸重積症の報告例においては，本症例を含め6例のみとその頻度は非常にまれであった（**Table 2**）[7)〜11)]．（医学中央雑誌（キーワード「成人腸重積症」，「腸炎」，検索期間：1983年1月より2008年12月まで），PubMed（key words：「adult intussusception」，「enterocolitis」検索期間2008年12月までにて検索）平均年齢は32歳，男女比は4：2，病変部はすべて回盲部であった．原因菌としてはエルシニアおよびサル

モネラがそれぞれ2例報告されており，本症例の赤痢菌・カンピロバクターを含め代表的な細菌性腸炎の原因菌であった．また海外渡航歴は本症例のみであった．治療は4例が腸管切除，2例が注腸整復と保存的治療での成功例も見られた．

特発性が大半を占める小児腸重積症においてもその原因として細菌性腸炎の関連性が示唆されている．横山ら[16]の小児腸重積症における検討では，便培養を行った116例の検討で20.7%に有意な病原菌が検出された．また特発性の中でもアデノウィルス[17]やロタウィルス[18]などウィルス性腸炎の関連性も指摘されており，炎症性変化に伴う発生機序が解明されてきている．

腸炎関連性腸重積症の発生機序は，主に1)先進部形成，2)管腔径差の発生と腸管蠕動の異常，3)解剖学的要因の三つに集約される．

1）先進部形成は存在部位により管腔内・外に分類することができる．管腔内先進部は炎症に伴うパイエル板の過形成や著明な限局性粘膜浮腫および潰瘍性病変などが主な原因となり[2]，管腔外先進部は腸間膜リンパ節の炎症性腫大が原因となる[19][20]．小児において腸管リンパ組織が最も発達する乳幼児期に好発するのはこのためで，先行感染を契機に先進部形成が起こる．

2）管腔径差の発生と腸管蠕動運動異常は腸重積症における嵌入の契機として重要である[21]．好発する乳幼児では回盲弁と回腸末端部の口径差が元来大きく，腸管嵌入が起きやすい．本症例は，腸炎に伴う局所的な腸管拡張および麻痺性変化により内筒（近位腸管）と外筒（遠位腸管）との間に相対的管腔径差が生じ，そこに炎症性刺激が加わったことで異常な非協調性腸管蠕動運動が起こり，腸管嵌入の契機となったと考えられた[2][21]．

3）解剖学的要因は本邦報告例において病変部位が全例回盲部であることからも重要である[21]．回腸末端・回盲部はパイエル板など豊富なリンパ組織を有し，サルモネラなどの感染性腸炎における粘膜侵入経路として，またチフス・エルシニア腸炎・腸結核などにおけるリンパ装置を介した感染経路として好発部位となっている．また，回盲部は盲腸・回盲弁との管腔径差に加え，回盲弁が腸管内容排出時に盲腸壁を通過して結腸管腔内に嵌入するため，炎症の波及に伴う異常腸管蠕動下では腸重積症の契機となりやすい[21]．本症例では認められなかったが，先天的な回盲部の固定不良による可動性の高さも大きな要因の一つとなる．

本症例において腸重積の原因菌と考えられた赤痢菌およびカンピロバクターはともに組織侵入性で，発熱・腹痛・血性下痢便などの症状や内視鏡検査所見でも類似点が多く，ともに便培養による菌体の証明が確定診断となる．カンピロバクター腸炎は主に *Campylobacter jejuni* の経口感染で発症する代表的腸炎の一つで，回盲弁上の潰瘍といった特徴的な内視鏡検査所見に加え，その他斑状発赤・点状出血・びらん・小潰瘍・粘膜の顆粒状変化などが散在性，時にびまん性に見られる．病変は下部大腸に多く認められ，盲腸・回盲部にも親和性が高く大腸全域に及ぶ[22][23]．病理組織学的検査所見では粘膜表層のびらん・浮腫・陰窩膿瘍や炎症細胞浸潤が認められる．治療は大半が無治療にて自然治癒するものの，重症例にはマクロライド系抗菌薬およびニューキノロン系抗菌薬が第1選択とされる．

細菌性赤痢は2類感染症に指定され，患者数は年間1,000人程度のアジアを中心とした輸入感染症である．菌体抗原と生化学的性状により4亜群に分類されており，本症例ではB群；*Shigella flexneri* が検出された．病変は直腸・S状結腸に多いが，回盲弁や回腸末端部に顕著な報告もあり[24]，内視鏡検査所見および病理組織学的検査所見においてもカンピロバクターと類似点が多く鑑別は困難である[24]．治療はニューキノロン系抗菌薬が第1選択とされる．最近では，アジアにおいて安価な抗菌薬の普及・使用に伴い，ニューキノロン系抗菌薬であるナリジスク酸（NA）耐性菌が増加しており注意が必要である．このように本症例では，いずれも腸重積の原因となりうる炎症を引き起こす原因菌であると考えられた．

本症例は生来健康な海外渡航後の若年男性に発症した腸重積症で，下痢・発熱などの急性胃腸炎症状の存在や画像検査所見からは明らかな腫瘍性病変は指摘されず，非腫瘍性病因も考慮された．

しかし，急激に増悪する臨床経過から緊急手術を施行するに至った．過去の細菌性腸炎に起因した腸重積症の報告では注腸整復のみの症例もあり，その後の再発は認められていない．成人腸重積症でも腸炎が原因と考えられた場合は，全身状態が許せば内視鏡的観察や注腸整復などの保存的治療も考慮する必要があると思われた．また，アジア・アフリカなどへの海外渡航の増加に伴い，赤痢菌などの輸入感染症の増加も予測される．腸管感染症による回盲部での炎症が，成人腸重積症の原因になりうることを念頭に置き，治療に当たることが必要であると考えられた．

文　献

1) Brayton D, Norris WJ：Intussusception in adults. Am J Surg **88**：32—43, 1954
2) Goodall P：Intussusception in adults complicating specific inflammatory disease of the intestine. Gut **4**：132—135, 1963
3) Azar T, Berger DL：Adult intussusception. Ann Surg **226**：134—138, 1997
4) Agha FP：Intussuscepyion in adults. Am J Roentgenol **146**：527—531, 1986
5) Begos DG, Sandor A, Modlin IM：The diagnosis and management of adult intussusception. Am J Surg **173**：88—94, 1997
6) Sarr MG, Nagorney DM, McIlratgh DC：Postoperative Intussusception in the adult：a previously unrecognized entity? Arch Surg **116**：144—148, 1981
7) 土橋寛之，三浦則正，堀田　稔ほか：エルシニア腸炎による成人腸重積の1例．太田病年報　**25**：67—70, 1990
8) Matsushita M, Suzaki T, Hajiro K：Intussusception Associated with Salmonella typhimurium Enterocolitis. Am J Gastroenterol **89**：1246—1248, 1994
9) 長谷川博一，飯田信也，前沢勝美：急性胃腸炎症状で発症した成人腸重積症の1例．茨城臨医誌 **33**：65—66, 1997
10) 関岡敏夫，仲井　理，金児　潔ほか：Yersinia enterocolitica 腸炎による成人腸重積症の1例．日本大腸肛門病会誌　**51**：342—347, 1998
11) 久志一朗，阿嘉裕之，比嘉宇郎ほか：腸重積を合併したサルモネラ腸炎の一例．沖縄医会誌　**43**：52, 2004
12) 中川雅史，松浦俊彦，豊川晃弘ほか：好酸球性腸炎による成人腸重積症の一例．外科診療　**99**：943—947, 1992
13) 本田五郎，大島茂樹，多田修治ほか：漿膜脂肪組織を巻き込んだ内翻 Meckel 憩室による成人腸重積症の一例．日消外会誌　**35**：83—87, 2002
14) 辻　和宏，池田宏国，三谷英信ほか：アニサキス症による成人小腸重積症の一例．日消外会誌 **36**：422—426, 2003
15) Gupta S, Udupa KN：Intussusception in adults. Int Surg **61**：231—233, 1976
16) 横山宏司，豊田直樹，松本亜沙子ほか：当院における腸重積症 333 例の検討．倉敷中病年報　**68**：23—27, 2005
17) Porter HJ, Padfield CJ：Adenovirus and intranuclear inclusions in appendices in intussusception. J Clin Pathol **46**：154—158, 1993
18) Muphy TV, Garqiullo PM：Intussusception among infants given an oral rotavirus vaccine. N Engl J Med 22 **344**：564—572, 2001
19) Perrin WS, Lindsay EC：Intussusception. Br J Surg **9**：46—71, 1921
20) Hakami M, Emamy H, Mahzad M et al：Intussusception Due to Lymphoid Hyperplasia of the Intestine. Am J Proctol **27**：27—29, 1976
21) Pang LC：Intussusception revisited：clinicopathologic analysis of 261 cases, with emphasis on pathogenesis. South Med J **82**：215—228, 1989
22) 大場健一，真方良彦，井口和幸ほか：Campylobacter jejuni 腸炎 203 例の検討．感染症誌　**57**：794—802, 1983
23) 林　繁和，篠邊　泉，神部隆吉ほか：感染性腸炎の内視鏡所見．胃と腸　**32**：927—940, 1997
24) 磯本　一，井上健一郎，西山高志ほか：大腸内視鏡検査を施行した細菌性赤痢の3症例．Gastroenterol Endosco **42**：175—179, 2000

A Case of Bacterial Enterocolitis-induced Intussusception

Masahiro Maeda, Akinori Miura, Masatake Miyamoto, Tsuyosi Katou,
Yousuke Izumi, Natsuko Nakano* and Tsunekazu Hishima*
Department of Surgery and Department of Pathology*,
Tokyo Metropolitan Cancer and Infectious disease Center Komagome Hospital

A previously healthy 23-year-old man admitted for abdominal pain, frequent diarrhea, and vomiting, was found in abdominal computed tomography（CT）to have an ileo-colonic intussusception without a mass lesion at the leading point. Aggravated abdominal pain necessitated emergency operation that day. After manually fixing the intussusception, we performed ileocecal resection because the cecum was very edematous, solid, and appeared malignant. Histopathological cecal features included edematous focal wall thickening and non-specific colitis. The postoperative diagnosis of *Shigella flexneri* and *Campylobacter jejuni* was made by preoperative and postoperative stool cultures. The cause of enterocolitis-induced intussusception mainly concerned leading point formation by acute inflammatory change, abnormal peristalsis, and anatomical factors. This case demonstrated intussusception as a complication of enterocolitis, underscoring that enterocolitis is in fact a potential cause of intussusceptions, and some reports reveal the feasibility of conservative therapy for enterocolitis-induced intussusception without surgical intervention.

Key words：adult intussusception, *shigella flexneri*, *campylobacter jejuni*

〔Jpn J Gastroenterol Surg 43：565—571, 2010〕

Reprint requests：Masahiro Maeda　Department of Surgery, National Cancer Center Hospital
5-1-1 Tsukiji, Chuo-ku, 104-0045 JAPAN

Accepted：November 18, 2009

©2010 The Japanese Society of Gastroenterological Surgery　Journal Web Site：http：//www.jsgs.or.jp/journal/