日消外会誌　43（5）：589～594，2010年

症例報告

直腸と肛門管における衝突癌の1手術例

松江生協病院外科，島根大学医学部器官病理学*

山口　恵実　　山本　佳生　　佐藤　　崇　　槙野　好成
内田　正昭　　石川　典由*　　丸山理留敬*

症例は48歳の男性で，肛門痛を主訴に受診した．内視鏡検査で下部直腸に3cm大のポリープ状腫瘤を認め，一部肛門上皮への浸潤を疑った．生検で高～中分化型腺癌と診断され，^{18}F-fluorodeoxy-glucose positron emission tomography/CTを含む各種画像検査で明らかな遠隔転移を認めなかった．よって，肛門浸潤を伴う直腸癌と診断し，腹会陰式直腸切断術およびリンパ節郭清術（D3）を施行した．切除標本で，歯状線上に1型腫瘤を認め，割面では腫瘤と連続して壁内に占居する腫瘤状病変を認めた．組織診断は，前者が直腸由来の高～中分化型腺癌，後者が低分化の部分が主体の肛門管由来の腺癌で，直腸癌と肛門管癌の衝突腫瘍であった．衝突腫瘍は肺や胃に発生した症例が散見されるが，検索しえた範囲内で大腸での本邦報告例は本症例を含め16例であり，直腸と肛門から発生した衝突例は極めてまれであった．

はじめに

近年，悪性腫瘍に対する診断技術，治療成績の向上，平均寿命の延長などにより，重複癌や多発腫瘍の報告は増加しており，大腸でも同様の傾向にある[1)~3)]．一方で，癌腫同士の衝突例は肺や胃において散見されるが[4)~7)]，大腸についての報告は少ない．さらに，直腸と肛門から発生した悪性腫瘍の衝突例は極めてまれである．今回，我々は直腸癌と肛門管癌の衝突腫瘍を経験したので若干の文献的考察を加え報告する．

症　　例

患者：48歳，男性

主訴：肛門痛

既往歴：15歳時に痔瘻に対し外科的治療を施行．

生活歴：喫煙歴は20歳～22年間1日約15本．飲酒歴は機会飲酒程度．

現病歴：肛門痛を主訴に内科外来を受診した．その後の大腸内視鏡検査で肛門上皮へ浸潤する下部直腸（Rb）の直腸癌と診断され，当科へ紹介となった．

入院時現症：身長165.6cm，体重65kg．結膜に貧血・黄疸なく，体表リンパ節は触知しなかった．直腸診で肛門縁から約3cm，6時方向の部位を主体に約1/3周性の表面が不整な硬い腫瘤を触知した．

血液検査所見：血液一般および生化学検査は正常範囲内であった．腫瘍マーカーはCEAが25.9 ng/mlと上昇していた．CA19-9およびSCCは正常範囲内であった．

バリウム注腸造影検査所見：Rb正中に2.5×2.5cm大の陰影欠損を認めた．

大腸内視鏡検査所見：Rbに3cm大のポリープ状の腫瘤を認めた（**Fig. 1a**）．引き抜き像で，腫瘤は肛門縁に接するように位置しており，腫瘤の肛門上皮への浸潤を疑った（**Fig. 1b**）．ポリープ状の部位の生検で高分化から中分化型腺癌と診断された．

骨盤部MRI所見：Rb右側後壁を主体に腫瘤を認め，壁内へ突出する直腸癌と診断した．

胸腹部造影CT所見：下部直腸で壁肥厚を認め，直腸周囲で腫大リンパ節が描出されたが，明らかな遠隔転移を認めなかった．

＜2009年11月18日受理＞別刷請求先：山口　恵実
〒690-8552　松江市西津田8―8―8　松江生協病院外科

Fig. 1　Colonoscopy showed a polypoid lesion in the lower part of the rectum (a). Tumor invasion was suspected to the anal canal epithelium (b). AV：anal verge.

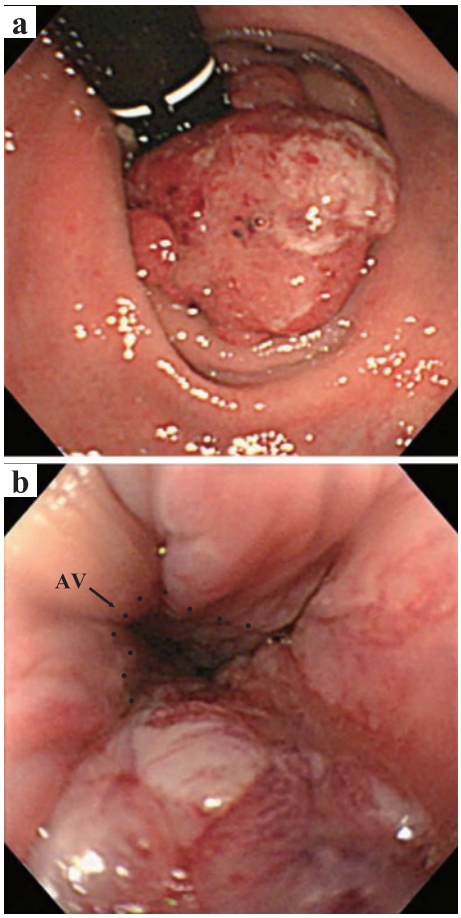

^{18}F-fluorodeoxy-glucose positron emission tomography(以下, FDG-PET と略記)/CT 所見：局所に FDG の集積を認めたが，その他の部位には鼠径部も含めて FDG の異常集積はなかった.

以上の所見より，肛門上皮への浸潤を伴う直腸癌と診断し，腹会陰式直腸切断術および D3 リンパ節郭清術を施行した.

切除標本所見：歯状線に接して 2.5×2.5cm の 1 型腫瘤を認めた(**Fig. 2a**)．肛門側粘膜下で硬く腫瘤様に触知し，肛門側への浸潤を疑った．しかし，断面では肛門管に位置する 4.0×3.5cm の壁内腫瘤と直腸の 1 型腫瘤が衝突していた（**Fig. 2b**).

Fig. 2　The fresh resected specimen showed a type 1 mass in the lower part of the rectum(a). Cut surfaces of semiserially sectioned formalin fixed specimen (b). There was a tumorous lesion in the wall of the anal canal (A), and a type 1 mass showed above the dentate line (C). Two different mass could be readily distinguished (B). AV：anal verge, DL：dentate line.

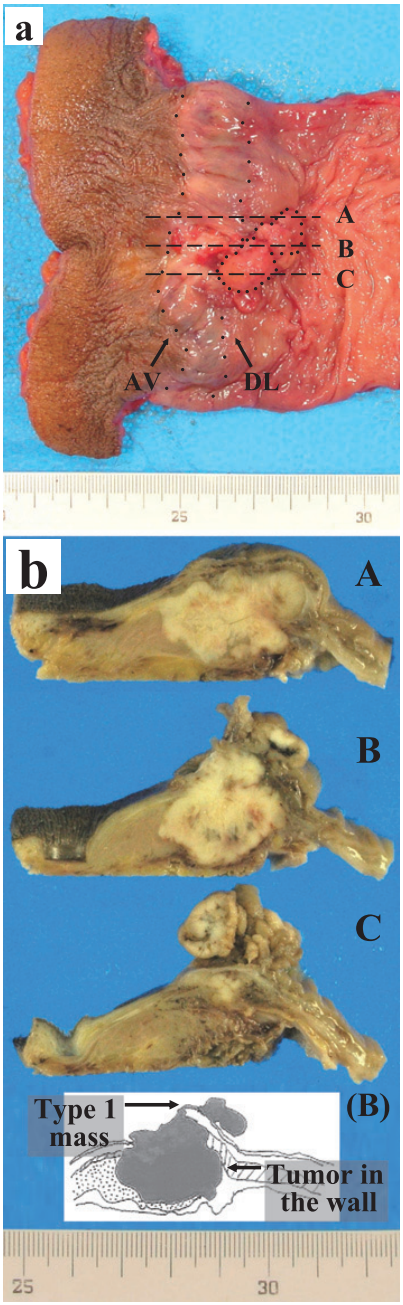

Fig. 3 Macroscopic finding showed collision tumor of two cancers (a). Histopatholigical examination showed well to moderately differentiated adenocarcinomas of the rectum (H.E., ×100) (b). Histopathological examination showed moderately differentiated adenocarcinomas and mucinous adenocarcinomas of the anal canal origin (H.E., ×40) (c) and poorly differentiated adenocarcinomas (H.E., ×100) (d). The signet-ring cell carcinoma showed in the anal canal (H.E., ×400) (e).

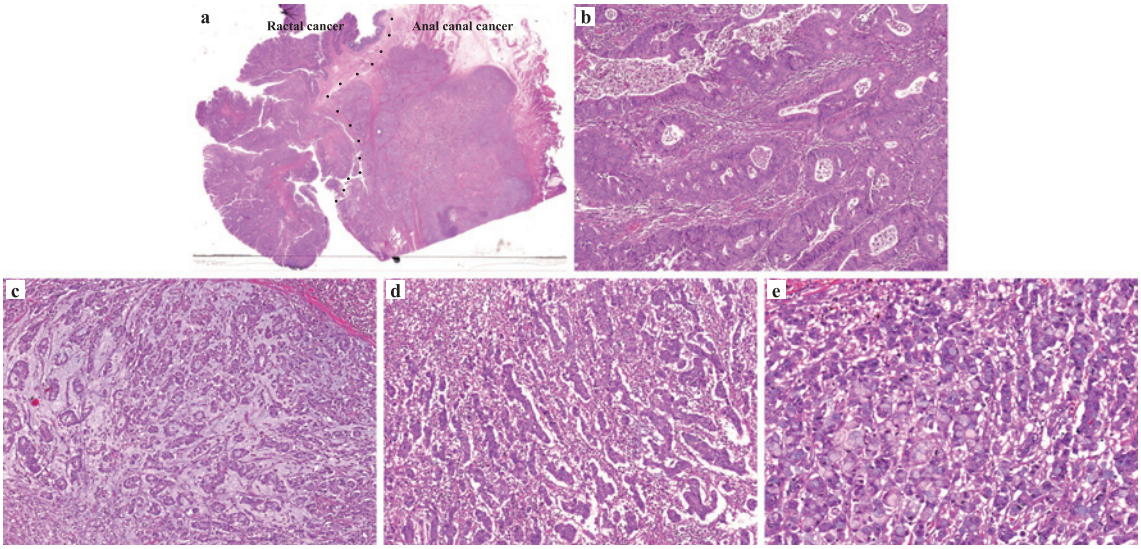

病理組織学的検査所見：表層部で1型腫瘤を，深部で壁内腫瘤を認め，両者は粘膜筋板近くで衝突していた(**Fig. 3a**)．表層部の直腸腫瘤部は腺管構造が明瞭な高分化型から中分化型腺癌の所見であった(**Fig. 3b**)．粘膜内での増生を主体とする分化型の所見で粘膜下組織へわずかに浸潤していた．肛門壁内腫瘤部の粘膜下組織レベルでは腺管構造を呈して増生しているが，表層部の直腸腫瘤とは異なり粘液貯留が多く，肛門管由来を示唆する組織像の所見であった(**Fig. 3c**)．深部では腺管構造が明瞭な部分は少なく，充実性胞巣状配列や索状配列を呈したり，印環細胞の形態をとるものを認めた（**Fig. 3d，e**）．表層部の1型腫瘤は高分化から中分化型腺癌の直腸癌，深部の壁内腫瘤は中分化から低分化型腺癌および粘液癌主体の肛門管癌であり，両者の衝突癌と診断された．深達度は直腸癌がMP，肛門管癌がAであり，ly3，v3と脈管侵襲を伴っていた．リンパ節はNo.251に3個（3/8）の転移を認め，節外浸潤を伴っていた．最終診断は大腸癌取扱い規約・改訂第7版[8]によると，N1，H0，M0，P0であり，いずれもStage IIIaであった．

術後経過：術後補助化学療法として5-FUおよびlevofolinateによるRPMI regimen療法を3クール施行した．しかし，終了時に骨盤内再発を認めたため，mFOLFOX6療法を4クール施行したところ，治療効果はPartial Responseであった．以後，患者の意向を踏まえて，Bevacizumabを併用したmFOLFOX6療法を11クール施行し，終了7か月後（術後1年11か月後）の現在，骨盤内再発巣はComplete Responseで他部位にも再発を認めず，休薬療法中である．

考　察

衝突腫瘍は，1902年にBernetらがrenal cancerの転移巣に浸潤したmandibular neoplasmの症例をcollision tumorと報告したのが最初とされている．その後，1919年にMeyerら[9]が癌肉腫の重複腫瘍の組織発生に着目し，①別々に発生した二つの腫瘍が一塊となる場合，②同一原基から二つ以上の腫瘍が発生する場合，③一つの腫瘍間質から別々の腫瘍が発生する場合の三つの可能性を提唱した．さらに，おのおのを，① Collision tumor

Table 1　Case reports in the Japanese literatures between 1983 and 2008 according to the collision tumor at the colorectal lesion

Author	Year	Age/Sex	Diagnosis	Location	Morphology		Collsion pattern#1
1. Oda[11]	1984	50/M	Micro.	S・B	Adenoca.	T.C.C.	②
2. Moriya[12]	1985	52/F	Micro.#2	C	Well	N.H.L.	③
3. Aitani[13]	1987	59/F	Micro.	T	N.H.L.	Adenoca.	③
4. Karaki[14]	1988	69/F	Macro.	R	Well	Carcinoid	③
5. Osaki[15]	1992	58/M	Micro.	P	C.I.A.	Mucinous	①
6. Ohkubo[16]	1993	76/F	Macro.	R	Well	Undiff.	①
7. Itakura[17]	1994	52/M	Micro.	R	Well	Carcinoid	①
8. Shintaku[18]	1995	75/M	Micro.	P	Basaloid	Paget's disease	①
9. Minato[19]	2004	80/M	Micro.	A	N.H.L.	Poorly	③
10. Kurosaka[20]	2004	67/F	Macro.	C	Moderately	GIST	①
11. Hara[21]	2004	65/F	Macro.	R・P	Well	Basaloid	②
12. Sugiura[22]	2004	65/F	Macro.	R	Well	Moderately	①
13. Hosaka[23]	2005	81/M	Macro.	T	Moderately（three tumor）		①
14. Amano[24]	2005	69/M	Micro.	A	Well	DLBCL	①
15. Akamaru[25]	2007	62/M	Macro.	V・C	Muc. Cystadenoca.	Well	②
16. Our case		48/M	Macro.	R・P	Well	Poorly	②

#1 Each pattern of collision tumor is divided into three groups according to the classification of Ohkubo et al[19].
#2 She was diagnosed on second operation due to local recurrence.
Micro.：Microscopic examination, Macro.：Macroscopic examination, V：Vermiform appendix, C：Cecum, A：Ascending colon, T：Transverse colon, S：Sigmoid colon, R：Rectum, P：Proctos, B：Bladder, Adenoca.：Adenocarcinoma, T.C.C.：Transitional cell carcinoma, well：well differentiated adenocarcinomas, N.H.L.：non-Hodgkin's lymphoma, C.I.A.：Carcinoma in adenoma, Undiff.：Undifferentiated adenocarcinomas, Poorly：Poorly differentiated adenocarcinomas, Moderately：Moderately differentiated adenocarcinomas, GIST：Gastrointestinal stromal tumor, DLBCL：Diffuse large B-cell lymphoma, Muc. cystadenoca.：Mucinous cystadenocarcinoma.

（衝突腫瘍），② Combination tumor（連合腫瘍），③ Composition tumor（組立腫瘍）とした．また，1980年にSpagnoloら[10]は衝突腫瘍の診断基準として，①二つの異なった組織型の分布が明瞭に区別できること，②隣接部位でも，それぞれの組織型が識別できること，③衝突部位では両成分が混在し，なかには両成分の移行様に見える部位が混在しても良い，としている．これらより，Meyerらによると，衝突腫瘍は厳密には「癌と肉腫の同時，同一臓器における多発腫瘍」であるが，現在は，衝突腫瘍のうち同時性重複癌が相接する場合を衝突癌と称している．

近年，高齢化や健診の普及，画像診断の進歩などにより，衝突腫瘍の報告は少なくない．本邦報告例では胃原発腫瘍同士が最多であり，続いて肺原発腫瘍同士の報告が多い．しかし，大腸腫瘍同士の衝突や大腸腫瘍と隣接臓器との衝突癌はまれである．

医学中央雑誌で「衝突癌」,「衝突腫瘍」,「大腸」をキーワードとして1983年～2008年12月までを検索したところ，大腸における衝突腫瘍は本症例を含め16例[11)～25)]のみであった（**Table 1**）．いずれも切除標本によって診断されており，肉眼的に疑われた症例が半数の8例で，残りは組織学的に診断されていた．森谷ら[12]の症例は術後2か月目に施行された腸閉塞に対する手術時の腹水細胞診と表面マーカーの検索で悪性リンパ腫と診断され，初回手術標本の再精査の結果，高分化型腺癌と悪性リンパ腫の衝突腫瘍と診断されている．発生部位は，直腸および肛門管での衝突例は8例あり，直腸癌と肛門管癌の衝突例は本症例を含めて2例のみであった．組織型は腺癌と悪性リンパ腫との衝突例が4例，腺癌とカルチノイドの衝突例が2例であり，多くは分化度の異なる腺癌同士の衝突であった．これは，大腸では腺癌以外の腫瘍がまれであることに起因すると推測される．肛門管癌

を含む4例の組織型は，類基底細胞癌2例，粘液癌1例，低分化型腺癌1例であり，扁平上皮癌は認めなかった．

1993年に大久保ら[16]が衝突腫瘍の衝突の型を，①同一臓器内で肉眼的にも組織学的にも区別できる腫瘍が衝突する型，②組織型の異なる隣接臓器の個々の腫瘤が衝突する型，③肉眼的には一塊の形態をとるが，その一部に組織型が区別できる腫瘍が移行像を認めず隔壁を伴って存在する型に分類している．これによると，大腸に発生した衝突腫瘍の衝突の型は半数の8例が①の型であった．本症例は直腸と肛門管に発生しており②の型と考えた．

また，肛門管癌を含む4症例中，本症例を含めた2例に痔瘻の手術歴があった．痔瘻はそこからの癌発生の危険があるとされており，本症例でも肛門病巣で痔瘻癌の可能性について検討した．痔瘻癌は，肛門管に発生する悪性上皮性腫瘍の中で痔瘻に合併した腺癌または粘液癌をいい[8]，病理組織学的証明が困難であることから，一般に臨床経過を重視した定義が用いられている．診断基準として，①10年以上の長期痔瘻が存在して慢性の炎症を反復する，②痔瘻の部分に疼痛や硬結を認める，③ムチン様の分泌物を認める，④原発性の癌が直腸肛門の他の部分に存在しない，⑤瘻管開口部が肛門管または肛門陰窩にある，の5項目が広く提唱されている[26]．本症例では長期痔瘻が慢性炎症を反復した既往はなく，病理学的にも瘻管開口部を確認することは困難であった．よって，痔瘻癌の診断基準を満たす明確な根拠を認めなかった．

今回，肛門管癌の組織型に扁平上皮癌は認めず，本症例も腺癌同士の衝突であった．しかし，扁平上皮癌であった場合は，その治療の第1選択として化学放射線療法が有用とされている[27]．

衝突腫瘍は，手術中あるいは手術後の切除標本で明らかとなる症例が多く，術前に診断することは困難であるとされている．しかし，早期胃癌と悪性リンパ腫の衝突例では，局所治療としての外科的切除ではなく，悪性リンパ腫に対する化学療法が優先されるべきであり[28]，肛門管の扁平上皮癌と腺癌では第1選択治療が化学放射線療法か外科的切除かに分かれる[27]．すなわち，治療方針を決定するうえで，組織学的診断が重要となる場合があり，手術前の生検時や画像診断時から，衝突癌を含む重複癌の存在を念頭におき，精査加療することが重要と考えられた．

本論文は第63回日本消化器外科学会総会（2008年7月，札幌）において発表したものと同一症例を対象とし，再考したものである．

文　献

1）竹腰知治，田中千凱，伊藤隆夫ほか：大腸多発癌症例の検討．日消外会誌　**18**：113—117, 1985
2）橋爪　正，森田隆幸，山中祐治ほか：大腸多発癌と重複癌症例の検討．日消外会誌　**22**：1102—1107, 1989
3）万井真理子，吉川宣輝，西庄　勇ほか：大腸重複癌の臨床病理学的検討．日本大腸肛門病会誌　**53**：540—546, 2000
4）沢田茂樹，森山重治，渡辺洋一ほか：扁平上皮癌と腺癌からなる肺衝突癌の3例．肺癌　**43**：739—744, 2003
5）舘　秀和，矢野智紀，佐々木秀文ほか：肺衝突癌の1例．日呼外会誌　**22**：904—909, 2008
6）黒河達雄，渡辺哲也，山本　修ほか：癌と悪性リンパ腫による原発性胃衝突腫瘍の1例．胃と腸　**31**：925—930, 1996
7）猪狩公宏，東海林裕，熊谷洋一ほか：腺癌間の胃衝突癌の1例．外科　**70**：1007—1010, 2008
8）大腸癌研究会編：大腸癌取扱い規約．改訂第7版．金原出版，東京，2006
9）Meyer R：Beitrag zur verstandigung uber die namengebung in der geschwurstiehre. Zentralbl Allg Pathol **30**：291—296, 1919
10）Spagnolo DV, Heenan PJ：Collision carcinoma at the esophagogastric juncition：report of two cases. Cancer **46**：2702—2708, 1980
11）Oda Y, Hamami G, Umezu K et al：Vesicocolic fistula formed by“collision”tumor between transitional cell carcinoma of urinary bladder and adenocarcinoma of the sigmoid colon. Hinyokika Kiyo **30**：55—58, 1984
12）森谷宜皓，小山靖夫，湊　啓輔ほか：進行盲腸癌病変中に微小悪性リンパ腫を認めた重複癌の1例．癌の臨　**31**：894—899, 1985
13）相谷雅一，柏木雄次郎，渡辺雅俊ほか：横行結腸原発悪性リンパ腫と腺癌のCOLLISION TUMORの一例．大阪警察病医誌　**11**：97—103, 1987
14）唐木芳昭，田沢賢次，麓　耕平ほか：同一病巣内に高分化型腺癌とカルチノイドが共存した直腸腫瘍の1例．癌の臨　**34**：219—225, 1988
15）大崎敏弘，安藤幸史，磯部　潔ほか：肛門管に発生した高分化腺癌と粘液癌の衝突腫瘍の1例．日

消外会誌　**25**：1354―1357, 1992
16）大久保賢治，国崎主税，田村寿康ほか：直腸に認められた衝突癌の1例．日本大腸肛門病会誌　**46**：772―777, 1993
17）板倉　滋，井上和彦，坂之上一史ほか：直腸衝突腫瘍（カルチノイドと腺癌）の1例. 島根医　**14**：93―95, 1994
18）Shintaku M, Okamoto S：肛周領域の衝突腫瘍. 日赤医　**47**：257―259, 1995
19）湊　栄治，藤野一平，杉平宣仁ほか：上行結腸原発悪性リンパ腫と低分化腺癌の衝突腫瘍の1例. 日消外会誌　**37**：213―216, 2004
20）黒阪慶幸，桐山正人，西島弘二ほか：進行結腸癌と盲腸 GIST（Cajal cell type）が衝突していた1手術例．日本大腸肛門病会誌　**57**：61―65, 2004
21）原　敬志，子野日政昭，沼田昭彦ほか：直腸癌との衝突癌であった肛門管類基底細胞癌の1例. 日本大腸肛門病会誌　**57**：465―469, 2004
22）杉浦史哲，所　忠雄，吉藤竹仁ほか：直腸に発生した衝突癌の1例．日本大腸肛門病会誌　**57**：786, 2004
23）穂坂則臣，高橋利通，増成秀樹ほか：大腸3多発衝突癌の1例．神奈川医会誌　**32**：20, 2005
24）天野正弘，中川須美子，檜垣直純：上行結腸原発悪性リンパ腫と高分化腺癌の衝突癌の一例. 日本大腸肛門病会誌　**58**：641, 2005
25）赤丸祐介，弓場健義，山崎芳郎ほか：潰瘍性大腸炎の長期経過中に発症した盲腸癌と虫垂粘液嚢胞腺癌との衝突癌の1例．日消外会誌　**40**：221―226, 2007
26）隅越幸男，岡田光生，岩垂純一ほか：痔瘻癌. 日本大腸肛門病会誌　**34**：467―472, 1981
27）佐藤美信，前田耕太郎，花井恒一ほか：肛門管癌の診断と治療．臨外　**63**：238―243, 2008
28）奥田慎也，名取一彦，和泉春香ほか：悪性リンパ腫・胃癌の衝突した同時性重複癌の1例. 癌の臨　**51**：387―391, 2005

A Surgical Case with Collision Cancer of the Rectum and Anal Canal

Emi Yamaguchi, Yoshio Yamamoto, Takashi Sato, Yoshinari Makino,
Masaaki Uchida, Noriyoshi Ishikawa* and Riruke Maruyama*
Department of Surgery, Matsue Seikyo Hospital
Central Clinical Laboratory, University Hospital, Shimane University*

We report a very rare case of rectum and anus collision cancer. A 48-year-old man seen for anal pain was found in colonoscopy to have a 3cm polypoid mass in the lower rectum, part of which was suspected to have invaded the anal epithelium. Biopsy yielded a diagnosis of moderately to highly differentiated adenocarcinoma. Imaging studies, including ^{18}F-fluorodeoxy-glucose positron emission tomography（FDG-PET）/CT, did not show any clear distant metastasis. Under a diagnosis of rectal cancer with anal canal invasion, we conducted abdominoperineal resection and lymph node dissection（D3）. Resected specimens showed a type 1 mass above the dentate line. Cross-sections contained a tumorous lesion in the wall continuous with the mass. The histological diagnosis of the type 1 mass was moderately to highly differentiated adenocarcinoma originating in the rectum. The histological diagnosis of the tumorous lesion was adenocarcinoma mainly with poor differentiation and originating in the anal canal. The patient, thus had collision cancer of the rectum and anal canal. Some collision cancer cases have been seen in the lungs and stomach, but, to the best of our knowledge, only 16 large intestine cases, including ours, have been reported in Japan.

Key words：collision tumor, rectal cancer, anal canal cancer

〔Jpn J Gastroenterol Surg 43：589―594, 2010〕

Reprint requests：Emi Yamaguchi　Department of Surgery, Matsue Seikyo Hospital
8-8-8 Nishitsuda, Matsue, 690-8552 JAPAN

Accepted：November 18, 2009

©2010 The Japanese Society of Gastroenterological Surgery　Journal Web Site：http://www.jsgs.or.jp/journal/