日消外会誌　43（5）：595～600，2010年

症例報告

重粒子線治療を併用して切除した直腸癌術後局所再発の１例

大阪大学大学院医学系研究科消化器外科学，放射線医学総合研究所重粒子医科学センター*

友國　晃　高橋　秀和　池田　正孝　水島　恒和
竹政伊知朗　山本　浩文　関本　貢嗣　山田　滋*
土岐祐一郎　森　正樹

直腸癌術後局所再発の最も有効な治療法は外科的切除だが，高位仙骨に及ぶ場合，手術侵襲や術後障害が高度になる．一方，重粒子線治療は手術に匹敵する成績が示されつつあるが，腸管毒性による適応制限がある．今回，低位前方切除術後の吻合部と高位仙骨の局所再発に対し，重粒子線と手術の特性を考慮し併用による根治的治療を行ったので報告する．症例は62歳の男性で，2003年11月，直腸癌にて他院で低位前方切除術，D2郭清を施行され，fStageII，根治度Aであった．2008年2月，仙骨部痛を主訴に当科を受診した．画像所見および生検にて吻合部と仙骨S2–4の局所再発と診断した．4月より両病変に対し重粒子線治療（73.6 GyE）を開始し，7月に腹会陰式直腸切断術，仙骨S5・尾骨合併切除，小腸部分切除を施行した．組織学的効果判定はGrade 3で，重篤な合併症なく第46病日に退院し，術後13か月現在，再発なく経過している．

はじめに

直腸癌術後の再発形式のなかで，最も頻度が高いのは局所再発である[1]．これまで，直腸癌術後局所再発（以下，局所再発と略記）に対する種々の治療法のうち，外科的切除のみが根治を期待できる手段であった．しかし，病変の進展範囲によっては，仙骨合併切除などの拡大手術が必要となるため，術後合併症や後遺障害を来すことも多く，必ずしも一般的な治療とは言えない．最近では，局所再発に対する根治的治療として，重粒子線治療（carbon ion radiotherapy；C-ion RT）が注目されつつある．

今回，我々は高位仙骨に及ぶ局所再発に対し，重粒子線治療を併用することにより，切除範囲を縮小し，治癒切除しえた1例を経験したので報告する．

症　例

症例：62歳，男性

＜2009年11月18日受理＞別刷請求先：関本　貢嗣
〒565–0871　吹田市山田丘2—2—E2　大阪大学大学院医学系研究科消化器外科

主訴：仙骨部痛

家族歴：祖父母，父親に高血圧．

既往歴：33歳時，高血圧，痛風．54歳時，痔核手術．55歳時，糖尿病．

現病歴：頻便精査のための注腸造影検査が契機で発見された直腸癌に対し，2003年11月，他院にて直腸低位前方切除，D2郭清を施行された．最終診断は，直腸癌，Ra，2型，Moderately differentiated adenocarcinoma，SS，ly0，v1，N0，H0，P0，M0，Stage II，根治度Aであった．2007年12月，仙骨部痛が出現し，前医を受診した．腫瘍マーカーはCEA 40ng/mlと高値を呈し，腹部骨盤CTにて仙骨前面と吻合部背側の2箇所に腫瘤性病変を認めた．2008年2月，当科に紹介された．

入院時現症：身長170cm，体重58.2kg．眼瞼結膜貧血なし，眼球結膜黄染なし．下腹部正中切開痕を認めた．直腸指診では吻合部背側に腫瘤を触知した．

血液検査：血算・生化学・凝固検査では異常所見を認めず．腫瘍マーカーはCEA 112ng/mlと上昇を認め，CA19–9は正常範囲内であった．

Fig. 1　Colonoscopy revealed a reddish tumor (arrows) in oral side of the anastomosis (arrow heads).

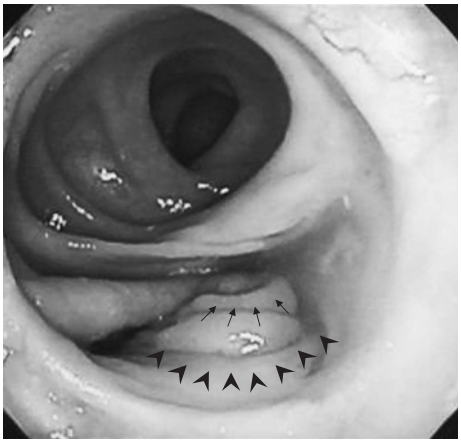

Fig. 2　FDG-PET-CT showed abnormal FDG uptake in the sacrum (arrows) and beneath the anastomosis (arrow head).

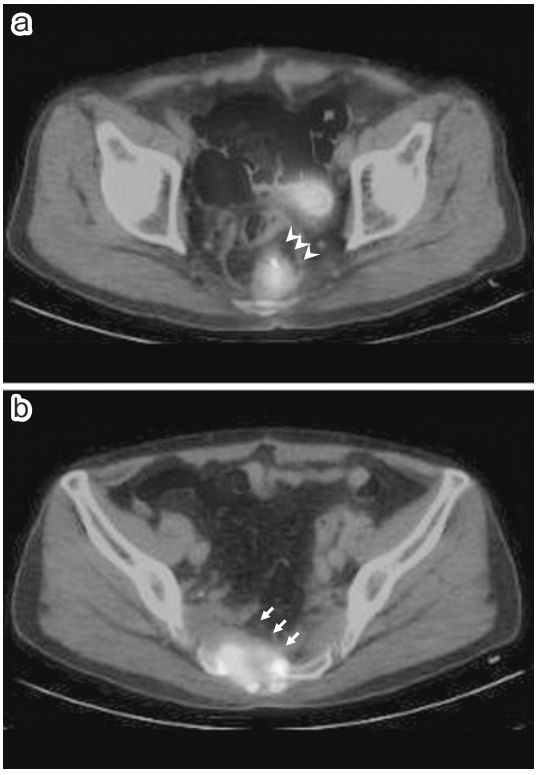

下部消化管内視鏡検査：肛門縁より4cmに吻合部があり，その口側背側に発赤を伴う隆起性病変を認めた．生検にてGroup 5, Moderately differentiated adenocarcinomaと診断された(**Fig. 1**)．

Fig. 3　MRI demonstrated the tumor, spread up to the second sacrum (arrows), and the recurrence at the anastomotic site (arrow head).

^{18}F-fluorodeoxyglucose-positron emission tomography/CT(以下，FDG-PET/CT)：仙骨右前面と吻合部背側の2箇所に，FDGの強い集積を伴う腫瘤を認めた．Standard uptake value (SUV) maxはそれぞれ7.5，4.5であった．他の部位に転移を思わせる集積像は見られなかった(**Fig. 2**)．

腹部骨盤MRI：FDG-PET/CTと同様に仙骨S2–4右前面および吻合部背側に腫瘤を認めた(**Fig. 3**)．

以上より，吻合部の局所再発およびその仙骨浸潤(S2–4)と診断した．　根治的治療を念頭におき，外科的切除，重粒子線治療の適応を検討した．しかし，①高位仙骨病変の切除には，仙骨神経の欠損症状として，高度の下肢・膀胱機能障害を伴うこと，②根治量の重粒子線を吻合部病変に対して照射すると，高率に腸管穿孔を来すことが懸念され，外科的切除，重粒子線治療はいずれも単独での治療の適応外であると考えられた．そこで，両者の併用により根治的治療を行う方法として，重粒子線治療後に，吻合部病変と照射野に含まれる腸管を切除する方針とした．2008年4月より，放射線医学総合研究所・重粒子医科学センター病院

Fig. 4　The target lesion of C-ion RT was planned to well fit to the location of tumors, i.e., in the sacrum and at the anastomotic site.

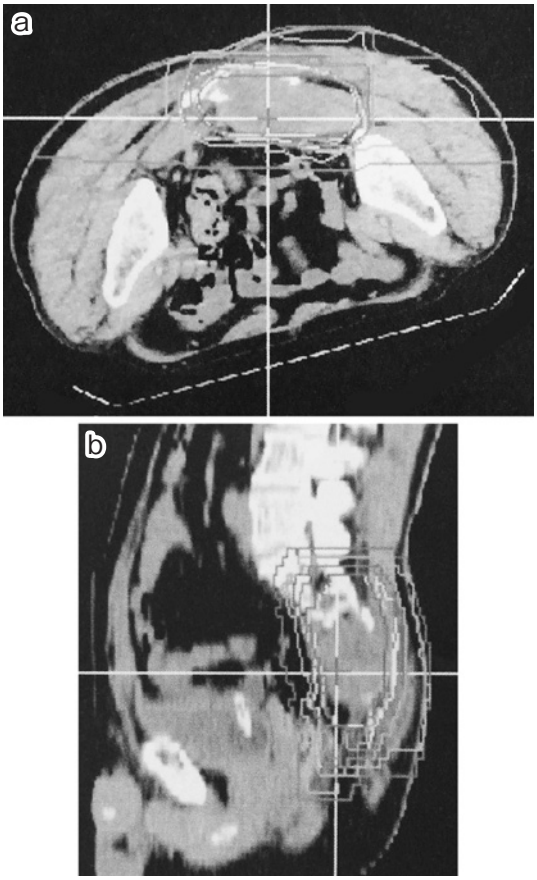

Fig. 5　Resected specimen showed irregularity of mucosal fold (arrow) in oral side of the anastomosis (arrow heads).

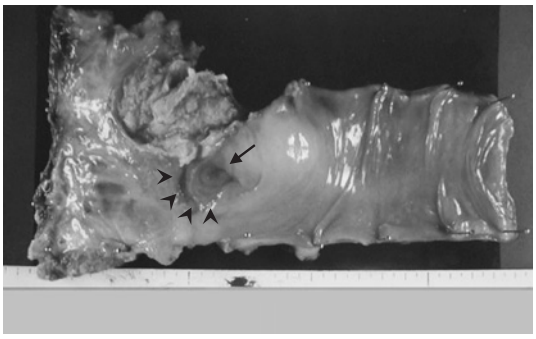

Fig. 6　Histological examination of the resected specimens revealed no residural cancer cells, grade 3 based on the Japanese classification of colorectal cancer.

にて，高位仙骨，吻合部腸管を標的とした重粒子線治療（73.6 GyE/16 fr/4 week）を開始した（**Fig. 4**）．重粒子線治療に伴う Grade3 以上の有害事象は認められなかった．CEA は重粒子線治療前（4 月）には 234ng/ml であったが，治療後（6 月）には 50ng/ml まで低下した．腹部骨盤 MRI 上，仙骨病巣の増大はなく，吻合部病変は縮小傾向を呈した．

手術所見：2008 年 7 月，腹会陰式直腸切断術，仙骨 S5・尾骨合併切除，小腸部分切除を施行した．術中所見上，局所再発以外の腫瘍性病変を認めなかった．重粒子線照射範囲内に癒着していた小腸を 1 係蹄部分切除した．切除標本では，吻合部口側に粘膜不整を認めた（**Fig. 5**）．

病理組織所見：吻合部口側の粘膜不整部を中心とした切片では，上皮の剥脱，固有筋層内の広範な炎症細胞の浸潤，線維性結合組織の増生を認めるも，腫瘍細胞の残存は認められなかった．組織学的効果判定は Grade 3 と診断した（**Fig. 6**）．

術後経過：会陰部の創感染を来し，保存的に加療した．また，軽度の下肢のしびれを認めるも，重度の疼痛や歩行障害はなく，術後第 46 病日に退院した．術後化学療法は行わずに経過観察中であるが，2009 年 8 月現在も，CEA は 1ng/ml であり，明らかな再発徴候は認められない（**Fig. 7**）．

Fig. 7　Time trends of serum CEA. C-ion radiotherapy dramatically reduced the level of serum CEA within normal range.

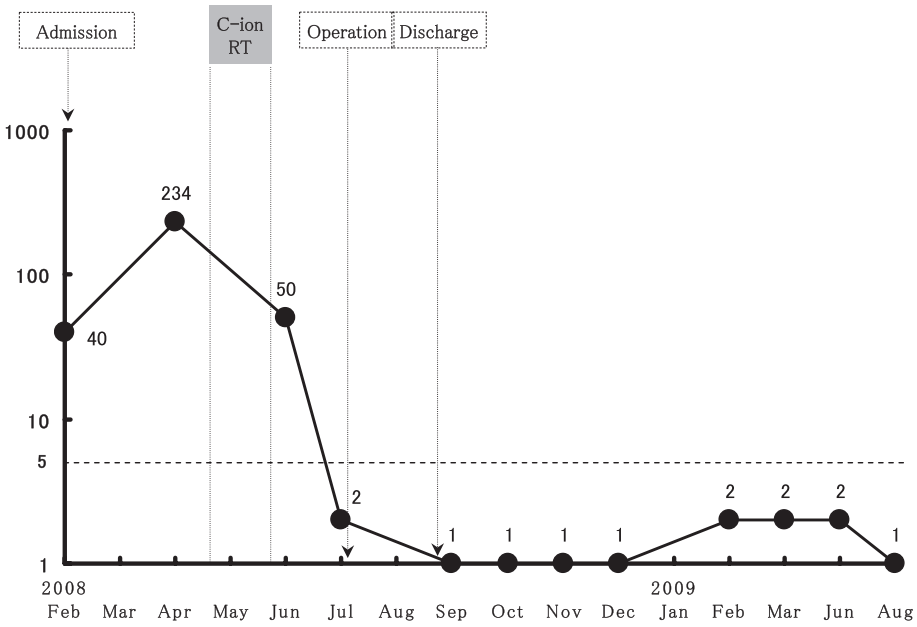

考　　察

2005年の大腸癌治療ガイドライン（大腸癌研究会編）によると，我が国における直腸癌の局所再発率は7.6%であり，肝再発（7.3%）や肺再発（6.7%）よりも高く，再発形式の第1位である[1]．局所再発は，その半数が他臓器転移を来すことなく局所再発病巣のため死亡することや，早期から強い疼痛を伴いquality of lifeの低下が著しい場合の多いことが特徴である[2)3)]．また，その治療において，従来の化学療法や放射線療法による成績は良好とはいえず，非切除例の5年生存率は10%に満たない[3)~6)]．現時点で最も治療効果を期待できるのは外科的切除であり，頻度は高くないものの長期生存例も報告されている．しかし，根治的切除には侵襲の大きな骨盤内臓全摘術や仙骨合併切除等の拡大手術を要することが多い．外科的切除の際には，瘢痕や癒着の存在下に骨盤壁や周囲臓器の合併切除を要するため，出血量が多く，長時間の手術となることが多い[7)~12)]．また，術後合併症の頻度も高く，骨盤死腔炎などの感染症や，仙骨切除に伴う仙骨神経の欠損症状に注意を要する[12)13)]．第1仙骨神経（S1）の切除により歩行障害が，両側S2の切除により膀胱直腸障害が生じる[14)]．我が国では，S2を越える切除は歩行障害を来すため，適応範囲外とする施設が多い[11)12)14)15)]．

これまで癌治療には，主にX線，ガンマ線，電子線などが使われてきた．重粒子とは一般的に電子より重い粒子のことを指す．これらはさらに非荷電粒子と荷電粒子に分けられる．荷電粒子線はさらに，陽子線，重イオン線，パイ中間子線に分けられる．重イオン線は原子番号が2より重い原子核（イオン）を加速したものを指す．重イオン線は狭い意味で重粒子線と呼ばれる．重粒子線には，①線量分布に優れ，腫瘍に限局して高線量を集中させられる，②高Linear energy transfer（LET）放射線であり，酸素濃度や細胞周期に依存しない強い殺細胞効果を持つなどの特徴がある．1994年，医療用重イオン加速器（HIMAC）を用いた癌治療の臨床試験が開始された．以後，頭頸部癌，脳腫瘍，肺癌，食道癌，肝細胞癌，前立腺癌，子宮癌，骨・軟部腫瘍，直腸癌局所再発など種々の領域に対する治療が行われ，良好な成績が報告

Fig. 8 For the prevention of risks for bowel toxicity induced by C-ion RT, such as bowel perforation, the rectum including anastomosis was resected after C-ion RT.

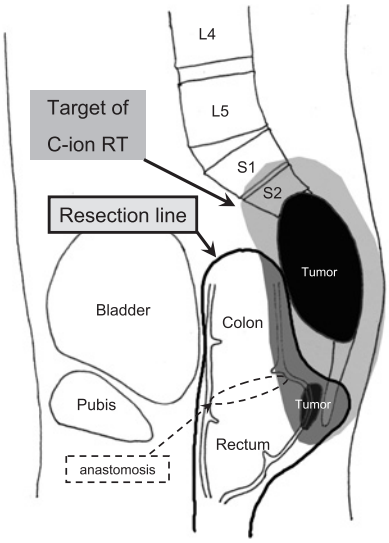

されている[16)~18)]. 直腸癌局所再発に関しては, 2001年4月から53例（57部位）を対象としたPhase I/II臨床試験が行われ, Grade3以上の急性期障害を認めず, 73.6GyE照射における局所制御率は, 1年100%, 2年97%, 累積生存率は1年91.7%, 2年75.1%, 3年54.9%と, 外科的切除に匹敵する成績であった[18)]. 現在は先進医療として承認され治療を行っているが, 保険医療として申請中である.

自験例では, S2まで病巣は進展しており, 切除単独では, S1合併切除により下肢・膀胱機能障害に陥る可能性が高く, 一方, 重粒子線治療単独では, 腸管吻合部が照射野に含まれてしまうため, 腸管穿孔のリスクが高いと考えられた. そこで手術, 重粒子線治療のそれぞれの特長を生かし欠点を補う併用法として, 吻合部から高位仙骨を含めた重粒子線照射を先行させ, その後吻合部病変を外科的に切除するという方針をとった（**Fig. 8**）. 再々発予防のため吻合部病変にも重粒子線を照射し, 切除予定領域に対する重粒子線の照射量は, 骨盤内の癒着や炎症, 創傷治癒遅延を懸念し, Full doseの3/4とした. なお, 骨破壊像, 照射野内の消化管の存在という2点において本例は先進医療としては不適格であったため, 重粒子線治療のさらなる適応拡大を目的とした臨床試験に登録する形で重粒子線治療を施行した. PubMedと医学中央雑誌で, それぞれ「locally recurrent rectal cancer」,「resection」,「carbon ion radiotherapy」と「直腸癌術後局所再発」,「手術」,「重粒子線治療」をキーワードとして1994年1月から2008年12月まで検索したが, 局所再発に対し, 重粒子線治療と外科的切除を併用した報告例はない. 自験例のような進展範囲の広い局所再発症例に対して, 有効な治療法である可能性があると考えられる.

文　献

1) 大腸癌研究会編：大腸癌治療ガイドライン（医師用）. 2005年度版. 金原出版, 東京, 2005, p43
2) Gunderson LL, Sosin H：Area of failure found at reoperation following 'curative surgery' for adenocarcinoma of the rectum. Cancer **34**：1278—1292, 1974
3) 関本貢嗣, 山本浩文, 池田正孝ほか：直腸癌局所再発に対する外科治療　直腸癌局所再発に対する拡大手術の適応と成績. 消外 **29**：45—55, 2006
4) Ciatt S, Pacini P：Radiation therapy of recurrences of carcinoma of the rectum and sigmoid after surgery. Acta Radiol Oncol **21**：105—109, 1982
5) Lybeert ML, Martijn H, de Neve W et al：Radiotherapy for locoregional relapses of rectal carcinoma after initial radical surgery. Int J Radiat Oncol Biol Phys **24**：241—246, 1992
6) Knol HP, Hanssens J, Rutten HJT et al：Effect of radiation therapy alone or in combination with surgery and/or chemotherapy on tumor and symptom control of recurrent rectal cancer. Strahlenther Onkol **173**：43—49, 1997
7) Wanebo HJ, Antoniuk P, Koness RJ et al：Pelvic resection of recurrent rectal cancer. Dis Colon Rectum **42**：1438—1448, 1999
8) Yamada K, Ishizawa T, Niwa K et al：Pelvic exenteration and sacral resection for locally advanced primary and recurrent rectal cancer. Dis Colon Rectum **45**：1078—1084, 2002
9) Ike H, Shimada H, Ohki S et al：Outcome of total pelvic exenteration for locally recurrent rectal cancer. Hepatogastroenterology **50**：700—703, 2003
10) Saito N, Koda K, Takiguchi N et al：Curative Surgery for Local Pelvic Recurrence of Rectal cancer. Dig Surg **20**：192—200, 2003
11) Moriya Y, Akasu T, Fujita S et al：Total pelvic excenteration with distal Sacrectomy for fixed re-

current rectal cancer in the pelvis. Dis Colon Rectum **47**：2047—2054, 2004
12）関本貢嗣，池田正孝，山本浩文ほか：直腸癌局所再発の外科治療．外科治療　**95**：52—60, 2006
13）関本貢嗣，山本浩文，池田正孝ほか：局所再発の診断と治療法の選択．消外　**30**：1377—1388, 2007
14）Todd LT Jr, Yaszemski MJ, Currier BL et al：Bowel and bladder function after major sacral resection. Clin Orthop Relat Res **397**：36—39, 2002
15）関本貢嗣，池田正孝，山本浩文ほか：直腸癌局所再発に対する外科治療—解剖と手術手技．外科 **70**：860—866, 2008
16）加藤博敏，山田　滋，安田茂雄ほか：消化器がんの重粒子線治療—低侵襲・根治療法として期待される最先端放射線治療．臨消内科　**21**：323—331, 2006
17）石川　仁，辻比呂志，辻井博彦：重粒子線治療—特に炭素イオン線治療の進歩—．癌と化療　**33**：444—449, 2006
18）山田　滋，安田茂雄，北林宏之ほか：直腸癌局所再発に対する重粒子線治療．消外　**29**：95—103, 2006

A Case of Locally Recurrent Rectal Cancer Resected in Combination with Preoperative Carbon Ion Radiotherapy

Akira Tomokuni, Hidekazu Takahashi, Masataka Ikeda, Tsunekazu Mizushima,
Ichiro Takemasa, Hirofumi Yamamoto, Mitsugu Sekimoto, Shigeru Yamada*,
Yuichiro Doki and Masaki Mori
Department of Gastroenterological Surgery, Osaka University Graduate School of Medicine
Research Center for Charged Particle Therapy, National Institute of Radiological Sciences*

Although surgical resection is viewed as the most effective therapy for locally recurrent rectal cancer (LRRC), surgical stress and sacral nerve damage accompanied by high sacral resection often yield a dismal result. Despite efficacy similar to that of surgery, indications for carbon ion radiotherapy (C-ion RT) are limited by gastrointestinal toxicity. We report a case of LRRC resected combined with preoperative C-ion RT. A 62-year-old man undergoing low anterior resection for rectal adenocarcinoma with D2 lymphadenectomy in November 2003 was diagnosed pathologically with moderately differentiated adenocarcinoma, SS, N0, Stage II, R0, operative curability A. Admitted for sacral pain in February 2008, he was diagnosed by endoscopic biopsy as having recurrent rectal cancer. Imaging analysis showed recurrent sites at the anastomosis and sacral bones 2 to 4. Because sacral bone metastasis could not be resected, C-ion RT (73.6 Gray equivalent) was started for both lesions in April 2008. After the completion of C-ion RT, the man underwent abdominoperineal resection combined with sacral (S5), coccygeal, and partial resection of the small intestine. Histologically, resected specimens showed no residual caner cells, i.e., grade 3 based on the Japanese radiation therapy criteria. He was discharged on postoperative day 46 without severe complications and remains alive with no sign of recurrence in the 13 months since surgery.

Key words：locally recurrent rectal cancer, carbon ion radiotherapy, curative resection

〔Jpn J Gastroenterol Surg 43：595—600, 2010〕

Reprint requests：Mitsugu Sekimoto　Department of Gastroenterological Surgery, Osaka University Graduate School of Medicine
2-2-E2 Yamadaoka, Suita, 565-0871 JAPAN

Accepted：November 18, 2009

©2010 The Japanese Society of Gastroenterological Surgery　Journal Web Site：http://www.jsgs.or.jp/journal/