日消外会誌　43（5）：601～607，2010年

臨床経験

腹腔鏡下直腸前方切除後の縫合不全に対する経肛門ドレナージ

天理よろづ相談所病院腹部一般外科，京都大学医学部附属病院外科*

政野　裕紀　　長谷川　傑　　内藤　雅人
古山　裕章　　吉村　玄浩　　野村　明成*
川村純一郎*　長山　　聡*　坂井　義治*

腹腔鏡下低位前方切除後に縫合不全による骨盤内膿瘍を発症し，それに対して経肛門的にドレナージを行った8症例を経験したので報告する．注腸造影検査にて縫合不全部を確認し，同部位を示指にて拡張することにより膿瘍腔の内瘻化を図った．8症例中7症例で縫合不全を比較的短期間で治癒しえたが，1症例では回腸ストマ造設が必要となった．本法は，全身状態が良好であり，膿瘍腔が骨盤内に限局し腹腔内への炎症の波及がない症例では，縫合不全の治療のオプションの一つとなりうるものと考える．

はじめに

近年の腹腔鏡骨盤内手術手技の向上，ならびにステープリングデバイスの進歩により，直腸癌手術においても，かなり低位での直腸の切離・吻合操作が可能になってきている．直腸低位前方切除後の縫合不全は約5～10％に発生すると言われており[1]，骨盤内膿瘍あるいは腹膜炎から敗血症を引き起こし，重篤となりうる合併症の一つである．その発生頻度は吻合部が低位であるほど高くなるといわれている[2]．一方で，低位前方切除後であれば縫合不全を起こしたとしても，膿瘍は腹腔内に広がらず，骨盤底部に限局していることもしばしば経験される．我々は腹腔鏡下低位前方切除後に縫合不全による骨盤内膿瘍に対して積極的に経肛門的ドレナージを行っているので報告する．

症　例

経肛門ドレナージを行った8症例の経過サマリーを **Table 1** に示す．すべての症例で腹腔鏡下直腸低位前方切除を施行した．吻合はdouble stapling technique（以下，DST）にて行い，後腹膜の修復は行っていない．本方法が有効であった3症例と再開腹術を要した1症例を提示する．

＜2009年11月18日受理＞別刷請求先：政野　裕紀
〒632-8552　天理市三島町200　天理よろづ相談所病院腹部一般外科

症例1：74歳の女性．直腸S状部癌．術後3日目より経口摂取開始した．術後8日目に大量水様下痢便を認め，便培養で *Clostridium difficile* を認め，偽膜性腸炎と診断した．術後9日目に腹痛，骨盤部痛が出現，造影CTにて吻合部背側に液体貯留を認め骨盤内膿瘍と診断した（**Fig. 1a**）．翌日注腸造影X線検査（以下，注腸）にて吻合部後壁に縫合不全を認めたため（**Fig. 1b**），縫合不全部を示指で拡張し内瘻化を行い，経肛門的に膿瘍腔に持続吸引ドレーンを留置した．偽膜性腸炎を伴っていたため抗菌薬の投与は行わなかった．その4日後に注腸にて膿瘍腔は限局していたため，ドレーンを抜去し7日目から経腸栄養剤，10日目から低残渣食を開始した．食事開始後も膿瘍腔は縮小し通常食に変更後も経過良好であった（**Fig. 2**）．ドレナージ後90日目に，下部消化管内視鏡検査を行い，吻合部狭窄が生じていないことを確認した．

症例2：65歳の男性．Ra直腸癌．術後3日目に悪寒，腹痛が出現し，造影CT，注腸を施行したが異常なく，経過観察のみで徐々に症状軽快した．術後9日目より経口摂取を開始した．術後16日目にたまたま直腸診にて吻合部後壁に半周性の縫合不全を認めた．注腸にて仙骨前に膿瘍腔を認め，経肛門的に膿瘍腔内に持続吸引ドレーンを留置した．ドレーンは4日目には抜去したが，経時的に

Table 1　Summary of patients

Case No.	Age/Sex	Tumor location	Symptom	Leakage (POD ＊)	Diagnosis	Dilation of fistula	Period of drain placement	Additional treatment †	Fasting period (days)
1	74/F	RS	pelvic pain, diarrhea	9	CT scan	+	4	PPN ‡	7
2	65/M	Ra	none	16	digital examination	−	4	antibiotics, TPN §	31
3	63/M	Ra	fever	4	CT scan	+	no drain	antibiotics, PPN	6
4	54/M	Rab	fever, abdominal pain	4	enema	+	23	antibiotics, PPN, ileostomy	10
5	68/M	Rab	fever	8	CT scan	+	19	antibiotics, PPN	5
6	66/F	Ra	fever	6	CT scan	+	15	antibiotics, PPN, percutaneous drainage	12
7	66/M	Rab	fever	5	CT scan, enema	−	21	antibiotics, PPN	6
8	59/M	RS	fever	4	CT scan, enema	+	13	antibiotics, PPN	10

＊ Post-operative day, † All patients were treated with trans-anal drainage, ‡ peripheral parenteral nutrition, § total parenteral nutrition,

Fig. 1　a：Abdominal CT demonstrated presacral abscess with air bubble just behind the anastomosis (arrow). b：Enema demonstrated anastomotic fistula (arrowhead) and presacral abscess. A：abscess. R：rectum.

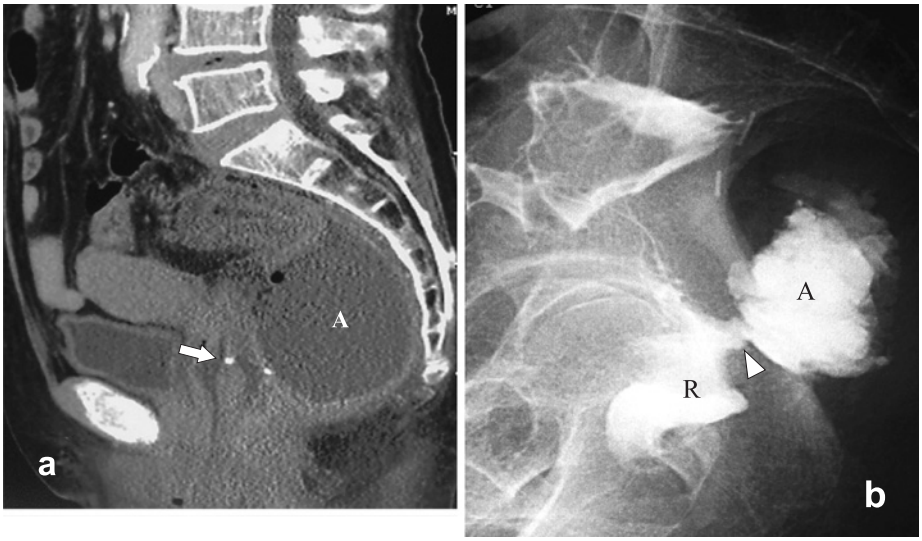

縫合不全腔は縮小し(**Fig. 3**)，術後47日目から経口摂取を再開した．肝膿瘍や腎盂腎炎を併発したため入院が長期になったが，縫合不全による膿瘍腔は順調に縮小し，術後77日目に退院した．

症例3：63歳の男性．Ra直腸癌．術後3日目に経口摂取を開始した．術後4日目に発熱を来し，注腸にて仙骨前面に造影剤の漏出を認め縫合不全と診断した(**Fig. 4**)．絶食，抗菌薬にて治療を行った．膿瘍腔は小さく，術後9日目に透視下に縫合不全孔を示指で径10mm大に拡張させ内瘻化を図り，ドレーンは留置せず，同日より経口摂取を再開した．術後12日目に再度瘻孔を拡張させ，注腸にて膿瘍の拡大を認めなかった．術後15日目に退院した．

Fig. 2　Follow-up enemas. a：4 days after drainage. b：18 days after drainage. c：32 days after drainage. Abscess cavity （A）improved.

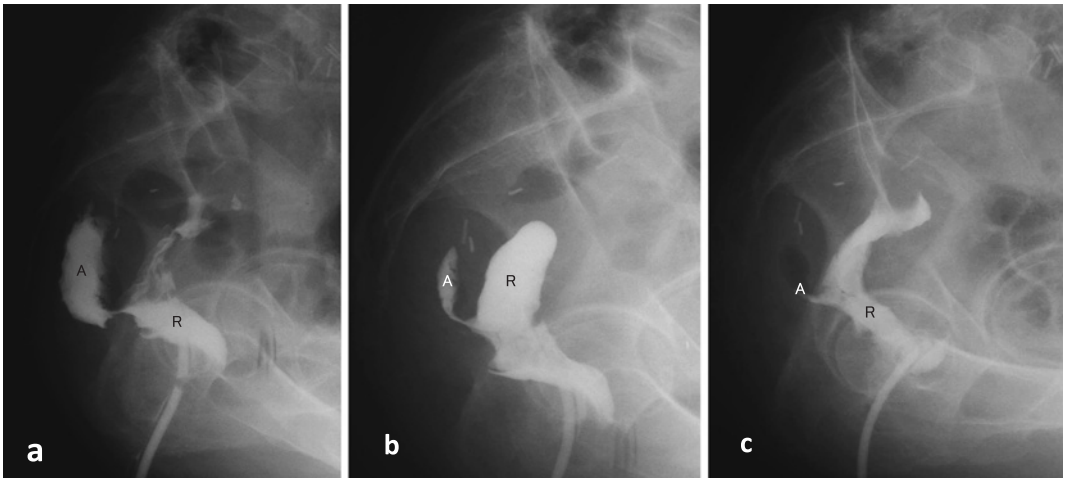

Fig. 3　Follow up enemas of case 2. a：the day of drainage. b：29 days after drainage. c：54 days after drainage. Abscess cavity improved and more contrast materials flow into sigmoid colon（C）from rectum（R）.

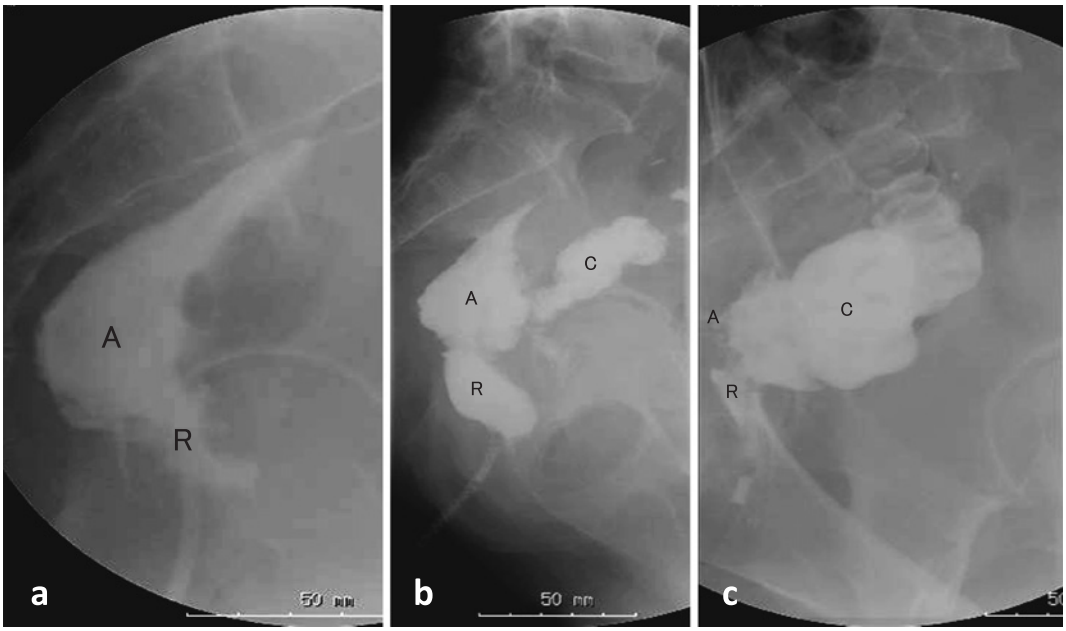

症例 4：54 歳の男性．Rab 直腸癌．術後 3 日目に経口摂取を開始した．術後 4 日目に右下腹部痛と 39 度台の発熱を認めたが，CT では明らかな膿瘍腔を認めなかったためドレナージは行わなかった．術後 5 日目に再度 39 度の発熱があり，直腸診にて 11 時方向に径 8mm の縫合不全を認めた．縫合不全部からドレーンを挿入し造影を行うと膿瘍腔が描出されたため経肛門ドレナージを行った．示指にて縫合不全部を拡張しドレーンを留置した（**Fig. 5a, b**）．術後 12 日目に経口摂取を開始した．膿瘍腔は縮小していたが，術後 19 日目に気尿の訴えがあり，CT で膀胱内に air を認めたため，直腸尿路瘻と診断し，回腸ストマを造設した（**Fig. 6**）．術後 29 日目に経肛門ドレーンを抜去し，術後 37

Fig. 4　Enema demonstrated extravasation of contrast media at the posterior side of anastomosis.

日目に退院した．

8症例とも外来にてフォロー中であるが，明らかな狭窄，縫合不全の再発などは認めていない．

考　　察

1983年から2008年までに「縫合不全」,「治療」,「直腸前方切除」あるいは「anastomotic failure or leakage」,「therapy」,「anterior resection」をキーワードに医学中央雑誌，PubMedを検索し，文献を得た．

縫合不全発生の原因については，術前のイレウス，ステロイド長期内服，糖尿病，吻合部の血流・緊張，直腸内圧の上昇，ステープルの完全性など多因子が関連していると考えられる[1)3)]．縫合不全の治療としては，程度が軽く，ドレナージが有効であれば，保存的に治療できる症例もあるが，広範な腹膜炎を伴ったりする場合には，緊急手術により，腹腔内の洗浄，ドレナージならびに一時的人工肛門造設が必要になる[1)3)]．

今回，我々が行った経肛門ドレナージについて記載された文献は少ない．Eckmannら[4)]が大腸内視鏡や肛門鏡での観察下に縫合不全部の内瘻化を行った11症例の報告では，ドレーン留置期間は7〜19日間，瘻孔閉鎖までの期間は35〜61日間であった．経肛門ドレナージの適応については，無症状に経過し，術後の注腸で初めて発見されるような症例で，膿瘍腔がすでに内瘻化されている場合や[1)]，有症状であってもCTや注腸でリークが少ない場合[4)]が挙げられている．Chopraら[5)]は直腸前方切除後の縫合不全に対する内視鏡的治療の有用性につき評価し，人工肛門造設率の低下，縫合不全の早期治癒が得られたとの報告をしている．彼らは陰圧ドレナージの有効性を主張しているが，その際には人工肛門造設が必要であると述べている．

我々の行っている経肛門ドレナージの手技のポイントは，注腸ならびに直腸指診にて縫合不全の部位を確認し，示指が通過する程度(約1cm以上)のドレナージ孔を確保し十分な内瘻化を行うことである．CTなどで大きな膿瘍腔を認め，膿瘍腔がまだ安定していないと考えられるときには，持続吸引ドレーンを留置することもある．その後は定期的に注腸を行い，ドレナージの状況，膿瘍腔の縮小を確認する．注腸は術後ルーチーンには行っていない．持続吸引ドレーンは，容易に自然脱落すること，ドレーンの閉塞や吸引圧低下が起こりやすいこと，など管理上の問題があり，患者のquality of lifeが低下する．我々は注腸などの検査で膿瘍腔の拡大がなく，ドレナージが良好で症状や検査データが安定していれば，できるだけ早期に経口摂取を開始し，ドレーンを抜去している．今回の我々の検討では，膿瘍腔が大きかった7症例に一時的に経肛門陰圧ドレーンを留置したが，経肛門ドレナージが有効であった6症例のドレーン留置期間は平均で12.7日(4〜19日)と比較的短期間で，その後はドレーンを留置せずとも，内瘻化がしっかりされていたため，経口摂取を始めても次第に膿瘍腔は縮小していく経過となった．

我々の経肛門ドレナージの適応は，①全身状態が良好であり，②膿瘍腔が限局しており，③腹腔内への炎症の波及がないこととしている．また，今回の8症例では，縫合不全部位が6例で吻合部後壁，2例で吻合部前壁であり，そのうち1例で再手術を必要とした．経験数が少ないため確定的なことは言えないが，吻合部後ろには臓器がないこ

Fig. 5 Enema demonstrated anastomotic fistula (arrowhead) and presacral abscess (A). Nelaton catheter was placed in the abcess cavity (arrow). C：colon

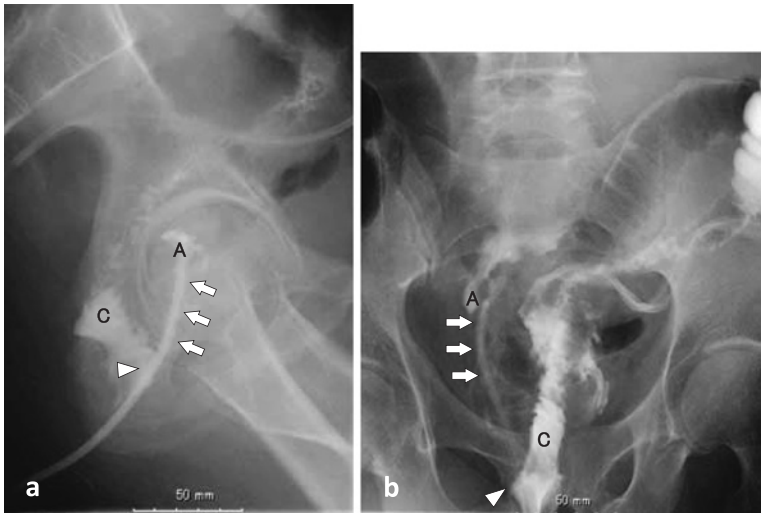

Fig. 6 Abdominal CT demonstrated air bubble in the bladder (arrowhead) and around the colon (arrow).

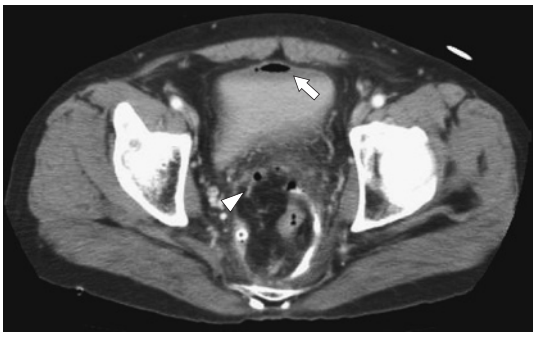

ともあり，本方法によるドレナージは縫合不全が吻合部後壁で生じている場合により安全で，効率よく行えるものと考えられる．本方法の利点としては，①手術が不要であること，②膿瘍腔が大きくない症例では，症例3のように経肛門ドレーンの必要がなく管理が容易であること，③比較的早期に食事が開始できること，と考えている．今回の我々の検討でも，縫合不全発覚から経口摂取開始までの期間は5日から31日と比較的良好な経過であった．理論的な欠点は，縫合不全の治癒遅延，吻合部の狭窄，が挙げられ，我々の経験でも，症例4で膿瘍腔の縮小は比較的順調であったが，38度前後の発熱が持続し，最終的に直腸尿路瘻を発症したために再手術により回腸ストマ造設に至った．このように病態の改善が認められない，あるいは悪化が認められる場合には躊躇せずに再手術を行うことも重要だと考える．

今回の8症例では初回手術時に経皮的ドレーンを留置したのは2症例であった．低位前方切除後に縫合不全の発生に備えて，手術の際に経腹的に骨盤内にドレーンが留置されることが多いが[3)6)]，ドレーンの功罪についてはいまだ議論の余地がある．逆行性感染の問題や，ドレーンが有効でない症例も時に経験することもあり[7)8)]，また骨盤から前腹壁まで誘導距離が長いため瘻孔の閉鎖に時間がかかることが多く，治療的ドレーンとしての意味合いは必ずしも高くないと考えられる．吻合部は骨盤底に位置し，縫合不全を起こしても通常膿瘍は仙骨前面に限局しやすいと考えられる．我々はドレーンに沿って汚染物が腹腔内に誘導されて炎症の範囲を広げているように思われる症例も経験している．以上の経験から，低位前方切除後に必ずドレーンを留置することはせず，吻合に不安

がある症例，あるいは骨盤腔が広く，術後に浸出液の貯留が起こりうる症例などにドレーンを留置することにしている．

平成17年4月から平成21年5月までに著者らの施設で行った腹腔鏡下低位前方切除術111例中，縫合不全を来したのは18例(16.2%；95%信頼区間9.4–23.1%)である．既報告よりも若干頻度が高い原因は明らかではないが，最近になり減少傾向を見ていることもあり，learning curveによるものもあるかと考えている．そのうち絶食，抗菌薬の投与で治癒したものが3例，再開腹術を必要としたのが7例(うち6例がストマ造設)，残り8例に経肛門ドレナージを施行した．経肛門ドレナージを施行した症例のうち1症例で再開腹術(回腸ストマ造設)を施行したが，他の7例は経肛門ドレナージのみで縫合不全は軽快した．また，治療期間も比較的短期間であり，再手術やストマ造設の不要な本法は有用であると思われる．

低位前方切除後の骨盤内膿瘍に対する経肛門ドレナージは，適応が限られているが，患者の状態が許すのであれば，縫合不全の治療の一つのオプションとなりうるものと考える．また，今回の検討には含まれないが，経肛門ドレナージは開腹手術後の縫合不全に対しても上記の条件を満たすようであれば適応になると考える．

文　献

1) 森田隆幸，梅原　実，西川晋右ほか：結腸直腸吻合部縫合不全．消外　**27**：1163—1172, 2004
2) Jestin P, Påhlman L, Gunnarsson U：Risk factors for anstomotic leakage after rectal cancer surgery：a case-control study. Colorectal Dis **10**：715—721, 2008
3) 飯合恒夫，丸山　聡，谷　達夫ほか：直腸癌に対する低位前方切除術後の縫合不全の治療．臨外 **61**：1595—1599, 2006
4) Eckmann C, Kujath P, Schiedeck TH et al：Anastomotic leakage following low anterior resection：results of a standardized diagnostic and therapeutic approach. Int J Colorectal Dis **19**：128—133, 2004
5) Chopra SS, Mrak K, Hünerbein M：The effect of endoscopic treatment on healing of anastomotic leaks after anterior resection of rectal cancer. Surgery **145**：182—188, 2009
6) 河原秀次郎，牛込豚郎，良元和久ほか：直腸前方切除術後縫合不全に対するドレーンの工夫. 臨外 **58**：530—531, 2003
7) 松久忠史，安念和哉，林　俊治ほか：消化管吻合術におけるドレーンの必要性の検討. 砂川病医誌 **23**：34—36, 2006
8) Yeh CY, Changchien CR, Wang JY et al：Pelvic Drainage and Other Risk Factors for Leakage After Elective Anterior Resection in Rectal Cancer Patients. Ann Surg **241**：9—13, 2005

Transanal Drainage for Anastomotic Leakage after Laparoscopic Low Anterior Resection of Rectum

Yuuki Masano, Suguru Hasegawa, Masato Naito,
Hiroaki Furuyama, Tsunehiro Yoshimura, Akinari Nomura*,
Junichiro Kawamura*, Satoshi Nagayama* and Yoshiharu Sakai*
Department of Surgery, Tenri Hospital
Department of Surgery, Kyoto University*

In seven cases of anastomotic leakage causing pelvic abscess after laparoscopic low anterior resction treated by transanal drainage, anastomotic leakage was diagnosed by enema, the fistula was dilated by forefinger, and abscess cavities were drained into the rectum, avoiding surgical intervention including percutaneous drainage and/or laparotomy and/or diverting ileostomy. In one case, transanal drainage was ineffective and diverting ileostomy was performed. The patient's general condition must be good, however, and the abscess limited to within the presacral space not expanded into the abdominal cavity. Cases of peritonitis and septicemia due to leakage should be excluded. Transanal drainage can be one of the therapeutic options for the anastomotic leakage following laparoscopic low anterior resection.

Key words：anastomotic failure or leakage, therapy, laparoscopic anterior resection

〔Jpn J Gastroenterol Surg 43：601—607, 2010〕

Reprint requests：Yuki Masano Department of Surgery, Tenri Hospital
200 Mishimacho, Tenri, 632-8552 JAPAN

Accepted：November 18, 2009

©2010 The Japanese Society of Gastroenterological Surgery Journal Web Site：http://www.jsgs.or.jp/journal/