日消外会誌　43（6）：617～621，2010年

症例報告

食道管腔内に発育した有茎性平滑筋肉腫の１例

済生会唐津病院外科
古賀　　聡　　力丸　竜也　　山口　博志
濱津　隆之　　山懸　基維　　園田　孝志

食道に発生する平滑筋肉腫は比較的まれである．そのなかでも粘膜筋板から発生した有茎性の平滑筋肉腫は極めてまれである．今回，食道内腔を占居する巨大な有茎性平滑筋肉腫を経験したので報告する．74歳の男性で，徐々に増悪する嚥下困難感を主訴に受診した．上部内視鏡検査にて胸部下部食道を閉塞するような10cm大の巨大腫瘍を認め，生検の結果，食道発生の平滑筋肉腫と診断された．食道亜全摘および胃管による胸腔内再建を施行した．組織診断の結果，深達度粘膜下層までの平滑筋肉腫であった．食道管腔内に突出した有茎性腫瘍は粘膜筋板から発生した場合に起こりうる．報告例は本症例を含め５例と非常にまれである．この巨大な有茎性平滑筋肉腫はリンパ節転移や脳転移を伴う症例があり，術後十分な経過観察が望まれる．

はじめに

食道に発生する悪性腫瘍のうち，平滑筋肉腫の発生頻度は0.5～2.0％とまれである[1)2)]．平滑筋腫や平滑筋肉腫は，一般に固有筋層から発生し粘膜下腫瘍の形態をとるが，粘膜筋板から発生した場合に食道腔内へのポリープ状の腫瘍となる[3)～8)]．さらに，巨大化した有茎性平滑筋肉腫の報告は，わずか５例（本症例を含めて）と極めてまれな疾患である．そこで，文献的考察を加え報告する．

症　　例

症例：74歳，男性

主訴：嚥下困難感

既往歴：口腔底癌（手術，扁平上皮癌），高脂血症，糖尿病，高血圧症．

生活歴：喫煙20本/日×54年間，飲酒１合/日×45年間（禁酒中）．

家族歴：特記すべきことなし．

現病歴：半年前より特に固形物の嚥下困難感が出現，徐々に増悪してきたため，かかりつけ医を受診した．上部消化管内視鏡検査にて胸部下部食道に長径10cmほどの内腔を充満する巨大な隆起性病変を認め紹介となった．

＜2009年10月28日受理＞別刷請求先：古賀　　聡
〒847-0852　唐津市元旗町817　済生会唐津病院外科

現症：身長168cm，体重69kg，腹部は平坦，軟で腫瘤は触知せず．表在リンパ節も触知せず．左顎下に手術痕．

血液生化学検査：軽度の貧血（Hb 10.1g/dl）を認めたが，肝・腎機能は正常，CEAは正常範囲であった．

上部消化管造影X線検査：胸部中下部食道に境界明瞭な多結節状腫瘤性陰影欠損を認めた（**Fig. 1**）．胃十二指腸に特記すべき異常所見なし．

上部消化管内視鏡検査：切歯列より28～36cmに多結節状で一部びらんを有した管腔内を充満する非上皮性巨大隆起性病変を認め，切歯列より33～35cm左背側に食道からの茎部を認めた（**Fig. 2**）．ルゴール散布による腫瘍表面の変化は十分な染色はできておらず評価困難であった．他部位には明らかな不染帯はみられなかった．腫瘍部生検では，上皮下に異型核を有する紡錘形細胞が束状増殖を示し，免疫染色検査にてα-smoth muscle actin陽性，desminとS-100蛋白陰性で，平滑筋肉腫と診断された．

胸腹部単純CT：胸部下部食道内に充満した10×4×3cm程度の腫瘍を認めた（**Fig. 3**）．明らかな遠隔転移の所見は認めず．造影CTは造影剤アレルギーの既往があり，本人の同意が得られず施

Fig. 1　Esophagogram using barium sulfate showed a giant mass with lobulated surface in the distal esophagus.

Fig. 2　Endoscopic findings showed a giant intraluminal tumor with the thin pedunculate structured by membrane mucosa of esophagus.

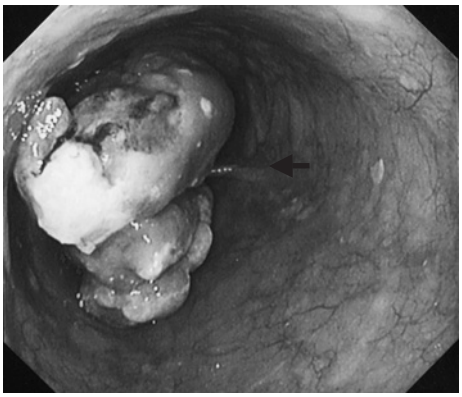

行できなかった．

以上より，胸部下部食道の有茎性平滑筋肉腫と診断，食道切除術の適応と判断した．既往した口腔底癌との関連は組織型が異なることより否定された．

手術所見：右開胸開腹による食道亜全摘術および胆嚢摘出術，2領域リンパ節郭清（D1）を行った．腫瘍は胸部中部から下部食道に食道管腔内で

Fig. 3　Computed tomography showed a giant intraluminal mass in esophagus.

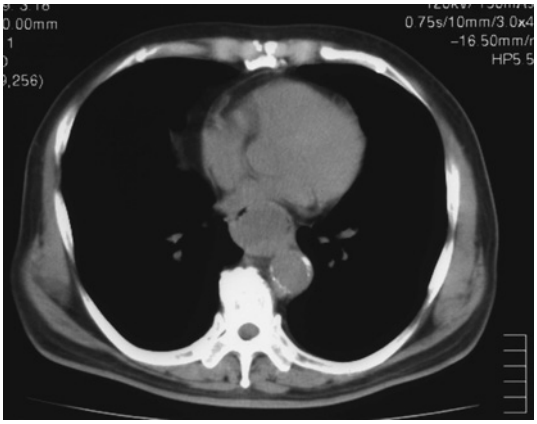

Fig. 4　The resection specimen showed the giant pedunculated mass with lobular on the esophagus.

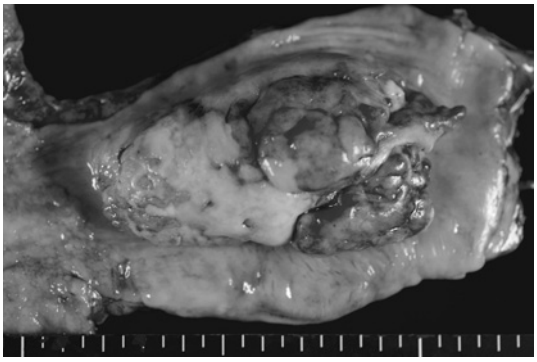

容易に移動する平滑な腫瘍として存在，周囲臓器への浸潤は認めなかった．胸腹腔内に播種や転移の所見は認めなかった．再建は，細型胃管を用いた胸腔内器械吻合とした．

摘出標本：胸部下部食道より有茎性に発生した96×50×30mm，弾性硬で多結節性の隆起性病変であった（**Fig. 4**）．

病理組織学的検査：多形核を有する間葉系腫瘍細胞の束状，シート状の増殖を認め，多数の巨細胞が混在していた(**Fig. 5a**)．核分裂像は10個/10強視野以上に認め，high grade に分類された．腫瘍は粘膜から粘膜下層浅層に存在し，腫瘍茎部の最深部は固有筋層に達しておらず，粘膜筋板から発生しているものと判断した(**Fig. 5b, c**)．免疫組

Fig. 5　a：At the microscopical findings, the tumor cells showed intersecting fascicles with marked nuclear pleomorphism, and mitotic figures were found（Hematoxylin and eosin stain, ×200）, b：This area was the most depth of the tumor（↑）（Hematoxylin and eosin stain, loupe image）. c：the tumor is superficial lesion from the muscularis mucosae（↑）and submucosal layer（Hematoxylin and eosin stain, ×40）.

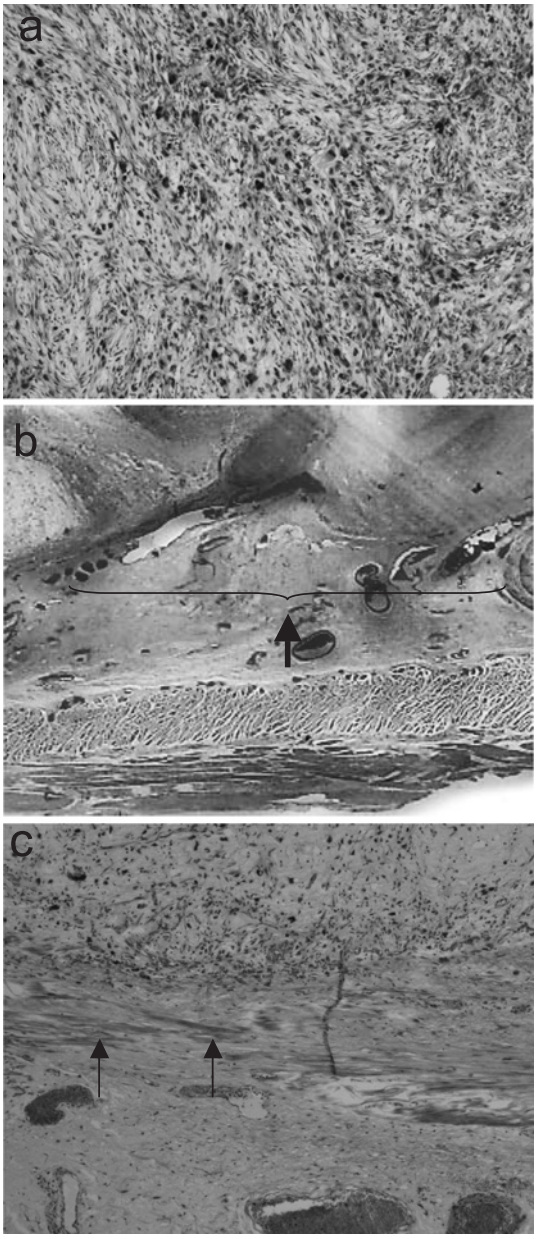

織学的染色検査法では α-smooth muscle actin は陽性, AE1/3・vimentin・desmin・*c*-kit・CD34・S-100 蛋白にて陰性であった．以上より，粘膜筋板より発生した high grade leiomyosarcoma と診断した．扁平上皮癌の成分は確認できる範囲では認めなかった．また，周囲リンパ節への転移も認めなかった．

術後経過：術後 3 日目に人工呼吸器より離脱，術後 4 日目より水分開始，術後 5 日目より食事を開始した．術後 7 日目に胸腔ドレーン抜去，術後 12 日目に抜糸，食物の通過障害など自覚症状は全く認めず，術後 13 日目に退院となった．術後 13 か月目現在での明らかな再発は認めていない．

考　　察

食道に発生する悪性腫瘍のうち平滑筋肉腫の発生頻度は 0.5～2.0% といわれている[1)2)]．一方，食道間葉系腫瘍のうち最も頻度が高いのは平滑筋腫瘍で，そのほとんどが平滑筋腫であるが，術前検査における平滑筋肉腫との鑑別は容易ではない．しかし，本症例では術前の内視鏡下生検にて確定診断に至った．巨大な隆起性病変であったため，粘膜下腫瘍と比較すると生検時の危険性も低く腫瘍組織がとれやすいと考えられる．食道癌取扱い規約（第 10 版補訂版）での組織型分類では，非上皮性腫瘍の分類のなかに平滑筋性腫瘍と gastrointestinal stromal tumor（以下，GIST）と神経性腫瘍に分けられている．そのうち GIST と平滑筋性腫瘍とは，組織像の所見がほぼ同様であり鑑別は非常に困難で，免疫染色検査により KIT 陽性例が GIST と診断される．本症例の術前腫瘍生検では leiomyosarcoma と診断されたものの *c*-kit に対する免疫染色検査がなされておらず，GIST との鑑別は十分ではなかった．切除標本では，*c*-kit 陰性が示され GIST との鑑別ができた．また，平滑筋性腫瘍の良悪の判断は，細胞密度・核異型・核分裂の有無でなされ，悪性度の判断は腫瘍径と MIB-1（Ki67）index と腫瘍壊死の有無により決定される．

平滑筋腫や平滑筋肉腫は，固有筋層から発生しほとんどが粘膜下腫瘍の形態をとるものの粘膜筋板から発生した場合は食道腔内へのポリープ状の

Table 1　Reported cases of pedunculated esophageal leiomyosarcoma

No.	Author	Year	Age/Sex	Symptoms	Duration	Location/ Diagnosis of biopsy	Tumor size (cm)	Procedure	Lymph node metastasis	Recurrence/ Survival
1	Camishion[4]	1961	54/M	Dysphagia Body weight loss	3−4 months	Middle third/ leiomyosarcoma	6×3.5×2.5	Esophago-gastrectomy	Positive (3)	Brain/ Died 8 months
2	Gaede[6]	1978	56/M	Dysphagia Body weight loss	2 weeks	Middle third/ leiomyosarcoma	8.5×6×3	Esophago-gastrectomy	n.s.	−/ 1 month
3	Franklin[5]	1982	45/M	Dysphagia Body weight loss	2 months	Middle third/ leiomyosarcoma	10×4.5×3	Partial esophagectomy	positive (1)	−/ 12 months
4	Aiko[7]	1998	68/M	Dysphagia	3 months	Middle third/ leiomyosarcoma	9.5×5.5×3.0	Subtotal esophagectomy	negative	−/ 8 months
5	Our case		74/M	Dysphagia	6 months	Middle third/ leiomyosarcoma	9.6×5.0×3.0	Subtotal esophagectomy	negative	−/ 13 months

( )：number of metastatic lymph node

腫瘍となることが報告されている[3)~8)]．本症例のような巨大な有茎性平滑筋肉腫の報告は，PubMed および医学中央雑誌による「食道（esophagus）」，「有茎性（pedunculated）」，「平滑筋肉腫（liomyosarcoma）」の key wards による 1983 年から 2008 年までの検索において，わずか 5 例（本症例を含めて）にすぎない[3)~6)]．一方，食道の隆起性病変としては癌肉腫が有名で，その 8 割以上が隆起性病変として報告されている[9)10)]．術前の内視鏡検査や消化管造影検査における癌肉腫との鑑別は困難であり，腫瘍からの生検でも腫瘍の大きさから考えると確実な術前診断も困難である[7)]．本症例でも癌肉腫は鑑別にあがるべき疾患であり，疑いがあればリンパ節隔清について考慮すべきであったことが反省される．結果的には切除標本での組織学的検査から明らかな癌腫成分は認められなかった．

以下，食道の巨大な有茎性平滑筋肉腫 5 例について検討した（**Table 1**）．年齢は 45～74 歳ですべて男性であった．症状としては嚥下困難と体重減少を認めており，病悩期間は 2～6 か月であった．発生部位はすべて胸部下部食道で，術前診断はすべて生検により平滑筋肉腫と診断されていた．治療は食道亜全摘が施行された．腫瘍表面の潰瘍形成が 2 例，びらんが 1 例，扁平上皮癌合併例が 2 例，固有筋層への浸潤例は 1 例も認めなかった．腫瘍径は長径 60～100mm 大（平均 93mm）であった．リンパ節転移は 5 例中 2 例（40%）と高率であった．腫瘍の核分裂像は 4 個/10 強視野−4 個/1 強視野であった．予後は，リンパ節転移を認めた 1 例が術後 8 か月目に脳転移にて死亡となったが，ほか 4 例は 1～13 か月で生存中である．

食道の平滑筋腫に対しては，有症状例，悪性腫瘍疑診例，増大傾向を示す腫瘍，5cm 以上の症例には，外科的核出術や食道切除が行われ[1)]，小さなものに対しては内視鏡的な切除も行われている[8)]．しかし，平滑筋肉腫に対しては，十分な断端を確保するために食道切除が望まれるものの核出術でよいとする意見もある[1)]．有茎性の平滑筋肉腫であれば，リンパ節転移が少ないことや断端が十分に確保できることから，腫瘍径が 25mm，30mm と比較的小さな腫瘍では経口内視鏡による摘出（EMR）や外科的核出術も報告されている[3)11)]．今回のような巨大な有茎性平滑筋肉腫では，技術的に経口内視鏡での摘出は少々困難であるが，リンパ節転移も高率に伴うこと[4)5)]，扁平上皮癌の合併があることより[4)6)]，食道切除および周囲リンパ節郭清が必要である．また，術後脳転移を伴った症例があり[4)]，手術時すでに進行した状態で予後不良であることが予測されるため，厳重な経過観察が必要である．

文　献

1）西巻　正，下地英明，國仲弘一ほか：食道平滑筋腫・肉腫．外科治療　**96**：412―416, 2007
2）猶本良夫，山辻知樹，白川靖博ほか：食道の消化

管間葉系腫瘍．外科治療 **90**：870―877, 2004
3) Suwa T, Hori M, Yoshida M et al：Esophageal leiomyosarcoma：a case treated by endoscopic resection. Esophagus **5**：105―109, 2008
4) Camishion RC, Gibbson IH, Templeton JY III：Leiomyosarcoma of the esophagus. Ann Surg **153**：951―956, 1961
5) Franklin GO, Antler AS, Thelmo WL et al：Esophageal leiomyosarcoma. N Y State J Med **82**：1100―1103, 1982
6) Gaede JT, Postlethwait RW, Shelburne JD et al：Leiomyosarcoma of the esophagus. Report of two cases, one with associated squamous cell carcinoma. J Thorac Cardiovasc Surg **75**：740―746, 1978
7) Aiko S, Yoshizumi Y, Sugiura Y et al：Pedunculated esophageal leiomyosarcoma：a case report. Dis Esophagus **11**：263―267, 1998
8) 堀江 徹，青木 洋，民上英俊ほか：内視鏡的に核出しえた食道平滑筋腫の1例．日外科系連会誌 **28**：753―756, 2003
9) 西川和宏，藤井 眞，森本芳和ほか：食道真性癌肉腫の1例．日臨外会誌 **67**：2829―2832, 2006
10) 佐々木省三，黒坂慶幸，舩木康二郎ほか：食道扁平上皮癌の放射線化学療法後，同部位に発生した“いわゆる癌肉腫”の1例．日消外会誌 **40**：253―258, 2007
11) Yingyong H, Yunshan T, Yannan Z et al：Leiomyosarcoma of the esophagus. Arch Histopathol Differential Diag **10**：20―22, 2003

Intraluminal Pedunculated Liomyosarcoma of Esophagus―A Case Report

Tadashi Koga, Tatsuya Rikimaru, Hiroshi Yamaguchi,
Takayuki Hamatsu, Motoyuki Yamagata and Takashi Sonoda
Department of Surgery, Saiseikai Karatsu Hospital

We report a rare case of intraluminal pedunculated liomyosarcoma of the esophagus. A 74-year-old man admitted for dysphagia due to blocked food was found in esophagoscopy to have an giant intraluminal esophageal mass. Upper gastrointestinal study, computed tomography, and biopsy under esophagoscopy showed an intraluminal pedunculated liomyosarcoma 10cm long necessitating subtotal esophagectomy followed by an intrathoracic esophagogastric anastomosis. Histopathologically, liomyosarcoma arose from 96×50×30mm muscularis mucosae. A pedunculated giant liomyosarcoma of the esophagus necessitates esophagectomy and close follow-up because of reports of lymph node metastases and brain metastasis from the lesion.

Key words：pedunculated leiomyosarcoma, esophagus, mascularis mucosae

〔Jpn J Gastroenterol Surg 43：617―621, 2010〕

Reprint requests：Tadashi Koga Department of Surgery, Saiseikai Karatsu Hospital
817 Motohata, Karatsu, 847-0852 JAPAN

Accepted：October 28, 2009

©2010 The Japanese Society of Gastroenterological Surgery Journal Web Site：http://www.jsgs.or.jp/journal/