日消外会誌　43（6）：622～627，2010年

症例報告

腺癌成分のリンパ節転移を認めた食道腺扁平上皮癌の１例

国立病院機構千葉医療センター外科

森嶋　友一　　豊田　康義　　里見　大介
高見　洋司　　福冨　　聡　　山本　海介
守　　正浩　　赤沼　直毅　　小林　　純

症例は62歳の男性で，胸痛を主訴に来院し，胸部中部の食道扁平上皮癌の診断のもとD2リンパ節郭清を伴う右開胸開腹食道亜全摘術を行った．術後の病理検査で低分化型扁平上皮癌成分が4/5，腺癌成分が1/5の腺扁平上皮癌（混在型），pT1bN2M0，pStage IIと診断された．腺癌成分が少ないものの，脈管侵襲（ly1，v2）はいずれも腺癌成分によるもので，＃109Lに1個のみリンパ節転移を認めた．文献的には食道腺扁平上皮癌のリンパ節転移の多くは扁平上皮癌成分であり，腺癌成分のみが転移したものは本邦2例目であった．

はじめに

食道癌切除例に占める腺扁平上皮癌の割合は0.5～0.6％といわれている[1]．腺癌成分と扁平上皮癌成分との衝突型ないし混在型を呈するが，各成分が20％以上と規定されている[2]．今回，腺癌成分が20％と少ないながら，腺癌成分のみリンパ節転移したまれな食道腺扁平上皮癌を経験したので，文献的考察とともに報告する．

症　　例

患者：62歳，男性

主訴：胸痛

既往歴：高血圧

家族歴：特記すべきことなし．

現病歴：平成20年5月上旬胸痛にて当院の循環器科入院となった．精査するも循環器系には異常なく，上部消化管内視鏡検査にて切歯列から30cm付近に不整型の扁平隆起性病変を認めた．生検で扁平上皮癌と診断され，外科入院となった．

現症：身長160cm，体重58kg．栄養状態良好，貧血なし．

入院時血液検査：異常値なし．　SCC 1.1ng/ml，CEA 2.9ng/ml，CA19-9 10.2U/mlであった．

胸部・腹部X線検査所見：異常なし．

食道造影検査：胸部中部に3cm長，半周性の隆起性病変を認めた．

食道内視鏡検査所見：切歯列より30cmの中部食道に1/3周性の不整形扁平隆起性病変を認めた（**Fig. 1**）．生検結果は扁平上皮癌であった．

頸・胸・腹部CT：肺，肝転移なし．＃1のリンパ節腫脹を認めた．

以上より，cT2N2M0，cStageIIの食道扁平上皮癌の診断のもと手術を行った．

手術所見：右開胸開腹食道亜全摘，胃管による右胸腔内吻合，D2リンパ節郭清を行った．手術時間5時間16分，出血量138ml．＃1，109Lの転移を疑い，sT2N2M0，sStageIIと診断した（**Fig. 2**）．

病理組織学的診断：低倍ではドーム状の隆起を示し，腫瘍は固有筋層に接するまで達しており，深達度はsm3と判断した（**Fig. 3a**）．腫瘍の隆起した部分は角化の乏しい比較的低分化な扁平上皮癌が大部分を占め，一部角化を伴う高分化な扁平上皮癌成分も認めた．また，腫瘍の肛門側の丈の低い部分には粘表皮様の腺癌成分を認めた（**Fig. 3b**）．脈管侵襲はともに腺癌成分によるもので，ly1，v2であった（**Fig. 4a, b**）．＃109Lに腺癌成分の転移を1つ認めた（**Fig. 4c**）．大きさが数mm以上のリンパ節については複数切片で転移の有無を検討

＜2009年10月28日受理＞別刷請求先：森嶋　友一
〒260-8606　千葉市中央区椿森4―1―2　独立行政法人国立病院機構千葉医療センター外科

Fig. 1　Esophagoscopy showing a irregularly protruding lesion located 30 ～ 33cm distal to the incisors.

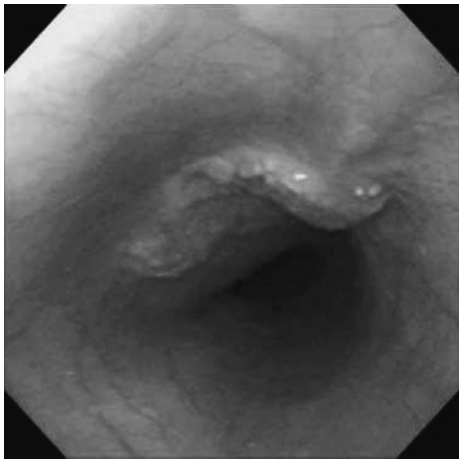

Fig. 2　The resected specimen reveals a type 0-Is tumor（arrow）at the middle thoracic esophagus.

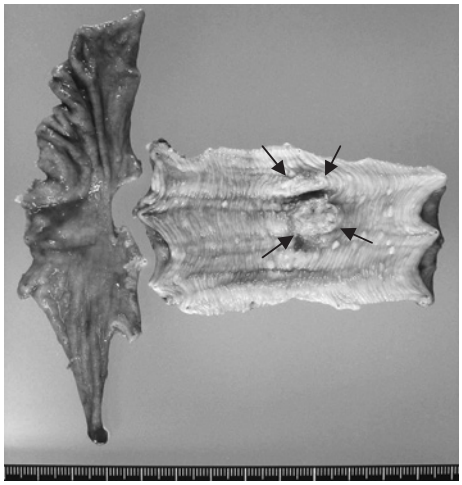

Fig. 3　a：Cross section of the esophagus（HE stain）showing that the protruding tumor invades massively to the submucosal layer.　b：The same section of Alcian blue stain demonstrates that adenocarcinoma component spreads mainly over the flat side of the tumor（inside of open circle）.



したが，他に転移を認めなかった．原発巣の腺癌成分は全体の約 20% を占めることから食道腺扁平上皮癌（混在型）と診断し，病理組織学的病期進行度は pT1bN2M0，pStageII であった．

術後経過良好で第 28 病日軽快退院した．術後 13 か月現在，再発の兆候なく外来通院中である．

考　察

食道腺扁平上皮癌はまれであり，食道癌全体の約 0.6% といわれている[1]．Takubo によれば，食道の腺扁平上皮癌は胃や大腸のそれと同様に扁平上皮癌と管状または乳頭状腺癌成分からなり，同一の癌病巣の中で比較的独立してそれぞれが存在し，衝突癌の一種を呈するという．それぞれの成

Fig. 4　a：Adenocarcinoma component with tubular formation is recognized into small vessels (Elastica van Gieson stain). b：Lymphatic invasion is also observed (anti D2−40 immunostain). c：A metastatic lymph node of adenocarcinoma component is found at left pulmonary hilus (HE stain).

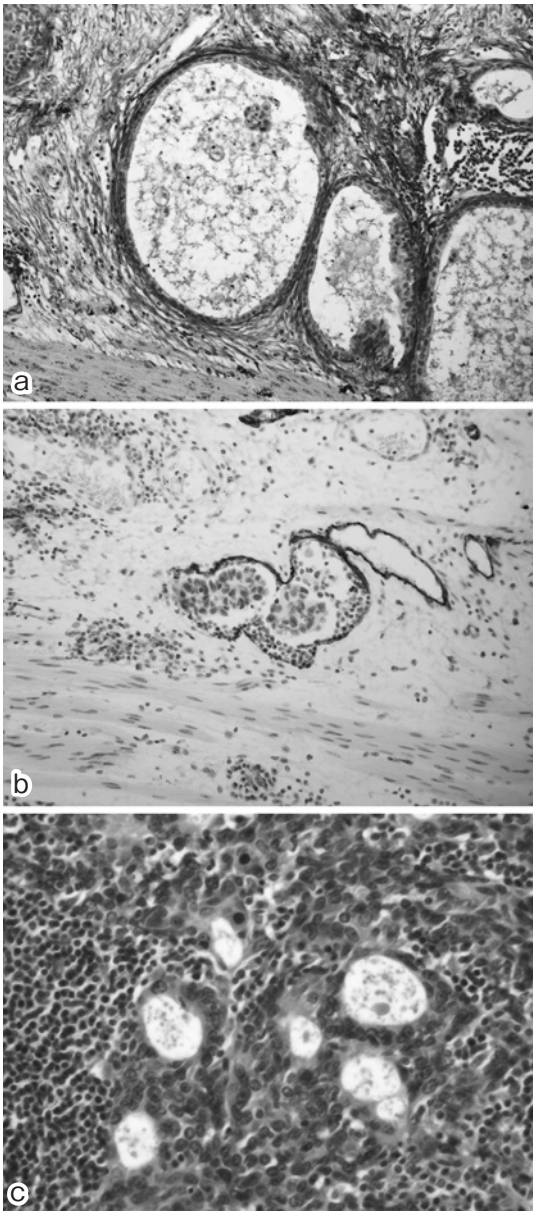

分が相接して衝突している場合を衝突型，両者が混在して存在する場合を混在型ということもある．また，粘表皮癌との混在を示す症例も多く，その鑑別に苦慮するといわれている[3]．食道癌取扱い規約（第9版）では，両者の混在を食道腺扁平上皮癌とし，それぞれが組織学的な典型像を認める場合のみ「腺癌と扁平上皮癌の併存」,「粘表皮癌」を規定している[2]．本症例では粘表皮癌様の変化を伴っており，規約どおり腺扁平上皮癌の診断となる．

また，規約では両成分とも総腫瘍量の少なくとも20%以上と規定されている．この背景には，食道扁平上皮癌症例の20〜30%は極少量の粘液細胞または腺構造を持つことが指摘されている[3]．根津らは，両成分とも総腫瘍の少なくとも10%以上にすべきとし，その定義のもと食道腺扁平上皮癌の頻度は1.0%であると述べている．発生母地としては，混在型は固有食道腺ないしその導管由来といわれている．その導管上皮細胞は多方向への分化能を有し，癌化することにより腺癌と扁平上皮癌との混在する組織像となりうる．他方，衝突型は扁平上皮と固有食道腺からの同時発生が推測されている[4]．

食道腺扁平上皮癌の臨床病理組織学的特徴はこれまでもさまざまに述べられている．隈元ら[5]によれば，①60歳代男性に多く，②胸部中下部に好発し，③肉眼的には隆起型（表在癌）または潰瘍型（進行癌）を呈し，④組織像としては混在型が非常に多い，などである．

しかし，食道癌の予後を測るうえで重要であるリンパ節転移についてはこれまであまり検討されていない．リンパ節転移は少ないという報告もあるが[4]，後の同一施設からの報告では，18例中10例にリンパ節転移を認めており[6]，進行度やリンパ節の郭清範囲が影響するものと思われる．我々が検索したかぎりでは，明瞭に記載されたリンパ節転移例を，本例を含め28例認めた（**Table 1**）．これらはPubMedにて1987年以降2008年まで「esophageal adenosquamous carcinoma」を，医学中央雑誌にて1983年以降2008年まで「食道腺扁平上皮癌」をキーワードとして検索し，さらにそれぞれの論文の参考文献から丹念に集めたものである．これら28例は，①扁平上皮癌成分の転移[4)6)〜11)]，②腺癌成分の転移[5]，③腺扁平上皮癌の転

Table 1 Reported cases of adenosquamous carcinoma of the esophagus with lymph node metastasis

No. Author (date)	Age/Sex	Type	pT	Distribution	pN	Histology
1. Ide (1984)[15]	67/M	1	pT3	collision Ad < Sq	pN2	Sq+Ad
2. Ishijima (1988)[16]	28/M	3	pT3	mixed Ad > Sq?	pN2?	?
3. Nedu (1991)[4]	65/M	2	pT2	mixed Ad < Sq	pN3	Sq
4. Nedu (1991)	85/M	3	pT3	mixed Ad < Sq	pN2	Sq
5. Nedu (1991)	56/M	2	pT4	collision Ad < Sq	pN2	Sq
6. Kobayashi (1992)[17]	72/F	1	?	Ad > Sq?	pN+	?
7. Ide (1992)[18]	61/M	5	pT3	mixed Ad < Sq?	pN3?	?
8. Nikaido (1994)[19]	62/M	1	pT2	mixed	pN2	?
9. Sato (1995)[20]	60/M	3	pT3	mixed Ad < Sq	pN2	?
10. Kobayashi (1995)[14]	55/M	3	pT3	mixed Ad = Sq	pN3	AdSq
11. Tomimatsu (1996)[7]	46/F	0-I pl	pT1b	collision Ad < Sq	pN1	Sq
12. Shimizu (1998)[8]	56/M	3	pT3	mixed Ad < Sq	pN4	Sq
13. Teraishi (1999)[9]	83/M	3	pT3	mixed Ad = Sq	pN1	Sq
14. Shintani (2001)[13]	60/M	0-I pl	pT1b	mixed	pN2	AdSq
15. Noguchi (2002)[10]	72/M	0-II c	pT1b	collision Ad = Sq	pN1	Sq
16. Yachida (2003)[6]	59/M	2	pT3	Ad < Sq	pN+	Sq
17. Yachida (2003)	60/M	0-II	pT1b	Ad < Sq	pN+	Sq
18. Yachida (2003)	56/M	2	pT2	Ad < Sq	pN+	AdSq
19. Yachida (2003)	57/F	3	pT2	Ad < Sq	pN+	AdSq
20. Yachida (2003)	51/M	0-II	pT1b	Ad < Sq	pN+	Sq
21. Yachida (2003)	54/F	0-II	pT1b	Ad < Sq	pN+	Sq
22. Yachida (2003)	74/M	3	pT3	Ad < Sq	pN+	AdSq
23. Yachida (2003)	52/M	3	pT3	Ad < Sq	pN+	Sq
24. Yachida (2003)	74/M	4	pT3	Ad < Sq	pN+	Sq
25. Kumamoto (2004)[5]	81/M	1p	pT3	mixed Ad > Sq	pN4	Ad
26. Ohchi (2006)[11]	65/M	2	pT3	mixed	pN4	Sq
27. Miyamoto (2008)[12]	60−69/M	2	pT2	Ad > Sq	pT+	AdSq
28. Our case	62/M	0-I s	pT1b	mixed Ad < Sq	pN2	Ad

Distribution：distribution of two components of the primary tumor, collision：collision type, mixed：mixed type, Ad：adenocarcinoma component, Sq：squamous cell carcinoma component, AdSq：adenosquamous carcinoma

移[6)12)~14)]，④両成分が別々のリンパ節に転移した例[15)]，の四つのパターンに分類された．組織像の不明瞭な5例[16)~20)]を除くと，おのおの①14例（60.9%），②2例（8.7%），③6例（26.1%），④1例（4.3%）であった．リンパ節転移を起こす要素としては各成分の大きさと局在，脈管侵襲などが関係すると思われる．原発巣において腺癌成分が優位であった症例は4例のみで[5)12)16)17)]，他は同等ないし扁平上皮癌成分が優位であった．局在に関しては，混在型の場合，表層に扁平上皮癌，深層に腺癌が認められるパターンが多いという[5)]．深層に腺癌成分が多ければ，リンパ節転移も腺癌成分が多くなりそうだが，本症例を含めわずかに2例しか認められなかった．1992年の小林ら[17)]の報告は従来腺癌成分のリンパ節転移に分類されていたこともあるが[7)]，原文に正確な記載はない．同様に石島ら[16)]の報告も腺癌成分のリンパ節転移を示唆するものの，記載はない．隈元らの症例とは異なり，本症例では腺癌成分量は少ないものの，腺癌成分は深層にあり（sm3），リンパ管が腺癌成分の浸潤を受けていることで，リンパ節転移が起きたものと思われる．腺扁平上皮癌の転移もまれであるが，新谷らは転移リンパ節のみならず，胃壁内転移巣も同様の転移である興味深い症例を報告している[13)]．仮に混在型と衝突型で成因が異なるならば，リンパ節転移の形式も異なるかもしれない．

別々のリンパ節に別々の成分が転移する症例は井手らの1例のみだが[15]，衝突型の症例数が増えれば，このタイプの報告例も増加するものと思われる．また，予後に関して，Yachidaらはリンパ節転移陽性10例を含む18症例の検討で，通常の扁平上皮癌と比べてリンパ節転移頻度は若干少ないものの，5年，10年生存率はそれぞれ63.6，47.7％と良好であると述べている[6]．ただし，これらのリンパ節転移例は扁平上皮癌成分ないし腺扁平上皮癌の転移であり，腺癌成分の転移例の予後は不明と言わざるをえない．さらなる症例の蓄積が必要と考える．

稿を終えるに当たり御指導，御校閲いただいた当院研究検査科永井雄一郎博士に深謝いたします．

文　献

1) The Japanese Society for Esophageal Diseases：Comprehensive Registry of Esophageal Cancer in Japan（1998, 1999）. Third edition. 2002
2) 食道疾患研究会編：臨床・病理食道癌取扱い規約．第9版．金原出版，東京，1999
3) Takubo K：Adenosquamous carcinoma. Pathology of the esophagus. Springer, 2007, p212—214
4) 根津邦基，加藤抱一，日月裕司ほか：食道原発腺扁平上皮癌11例の臨床病理学的検討．日消外会誌　**24**：1—8, 1991
5) 隈元謙介，菅野浩樹，八巻俊彦ほか：食道腺扁平上皮癌の1切除例．消外　**27**：502—508, 2004
6) Yachida S, Nakanishi Y, Shimoda T et al：Adenosquamous carcinoma of the esophagus. Oncology **66**：218—225, 2004
7) 冨松久信，柳津昭夫，久保紀与子ほか：食道腺扁平上皮癌の腺癌成分に高分化型管状腺癌と印環細胞癌，粘液癌を共存した1例．日消誌　**93**：644—649, 1996
8) 清水克彦，多幾山渉，万代光一：食道腺扁平上皮癌の1例．消外　**21**：1661—1664, 1998
9) 寺石文則，堀見忠司，市川純一ほか：腹部食道に原発した食道腺扁平上皮癌の1例. 高知医師会医誌　**4**：74—77, 1999
10) Noguchi T, Uchida Y, Fumoto S et al：Adenosquamous carcinoma arising in Barrett's esophagus. Jpn J Thorac Cardiovasc Surg **50**：537—540, 2002
11) 大地哲史，菊池暢之，土居浩一ほか：集学的治療により術後6年経過した肝転移を伴った食道腺扁平上皮癌の1例．癌と化療　**33**：231—234, 2006
12) 宮本慶一，川崎仁司，柴田　滋ほか：気管前リンパ節再発巣を外科的切除した食道胃接合部発生食道腺扁平上皮癌の1例．日臨外会誌　**69**：790—794, 2008
13) 新谷　康，坂本知三郎，水野　均ほか：巨大な胃壁内転移を伴った食道腺扁平上皮癌の1例. 日消外会誌　**34**：95—99, 2001
14) 小林道也，荒木京二郎，河合秀二ほか：食道原発腺扁平上皮癌の1例．外科診療　**37**：615—619, 1995
15) 井手博子，遠藤光夫：原発性食道腺癌. 井手博子，遠藤光夫編．食道腫瘍の臨床病理．医学書院，東京，1984，p38—45，p 298—301
16) 石島秀紀，神津照雄，小野田昌一ほか：下部食道・噴門切除後の円柱上皮化食道に発生した腺扁平上皮癌の1治験例. 胃と腸　**23**：1279—1283, 1988
17) 小林祐子，小山捷平，小林　晴ほか：ポリープ状の形態を呈した食道腺扁平上皮癌と考えられた1症例．癌の臨　**38**：1111—1116, 1992
18) 井手博子，江口礼紀，中村　努ほか：稀な食道癌（腺癌，腺表皮癌，腺様嚢胞癌など）．外科治療　**67**：408—417, 1992
19) 二階堂泰資，山中英治，本廣高之ほか：肝転移を伴った食道腺扁平上皮癌の1切除例. 日消外会誌　**27**：2238—2242, 1994
20) 佐藤幸作，本原敏司，奥芝俊一ほか：食道腺扁平上皮癌の1切除例．日臨外医会誌　**56**：1610—1613, 1995

A Case of Adenosquamous Carcinoma of the Esophagus with a Lymph Node Metastasis of Adenocarcinoma Component

Yuichi Morishima, Yasuyoshi Toyoda, Daisuke Satomi,
Youji Takami, Satoru Fukutomi, Kaisuke Yamamoto,
Masahiro Mori, Naoki Akanuma and Jun Kobayashi
Department of Surgery, National Hospital Organization Chiba Medical Center

We report an extremely rare case of adenosquamous carcinoma with lymph node metastasis involving an adenocarcinoma component. A 62-year-old man admitted for chest pain was found in esophagoscopy to have an elevated lesion in the middle thoracic esophagus diagnosed as squamous cell carcinoma, necessitating transthoracoabdominal subtotal esophagectomy with 2-field lymph node dissection. Gastric pullup was made intrathoracically. The postoperative course was uneventful and he remains alive without carcinoma recurrence in the 13 months since surgery. Histologically, the tumor consisted of squamous cell carcinoma components in 80% of the mass and adenocarcinoma components in 20% with lymph node metastasis from the latter. Pathological diagnosis and staging was adenosquamous carcinoma of pT1bN2M0 and pStage II. Esophageal adenosquamous carcinoma involved lymph nodes in several cases, but many consisted of squamous cell carcinoma tumor components.

Key words：esophageal adenosquamous carcinoma, esophageal adenocarcinoma, esophageal carcinoma
〔Jpn J Gastroenterol Surg 43：622—627, 2010〕

Reprint requests：Yuichi Morishima Department of Surgery, National Hospital Organization Chiba Medical Center
4–1–2 Tsubakimori, Chuo-ku, Chiba, 260–8606 JAPAN

Accepted：October 28, 2009

©2010 The Japanese Society of Gastroenterological Surgery Journal Web Site：http://www.jsgs.or.jp/journal/