日消外会誌　43（6）：640～646，2010年

症例報告

Vasoactive intestinal polypeptide 産生膵腫瘍による大量下痢からの循環・腎機能不全に対し持続的血液濾過透析など生命補助下に腫瘍切除しえた１例

高松赤十字病院消化器外科，同　腎臓内科[1]，同　病理科部[2]

廣瀬　哲朗　　西村　充孝　　東　　大介[1]　　高橋　則尋[1]
山岡　竜也　　安田勝太郎　　石川　順英　　嶋田　俊秀[2]
荻野　哲朗[2]　　西平　友彦

症例は60歳の女性で，１年前より腸炎症状にて輸液治療をされており，低カリウム，脚力低下にても入院歴あり．本年になり糖尿病指摘．交通事故を契機の精査で膵臓に10cm大の腫瘍を指摘された．治療目的で近隣病院に入院中１日あたり5～8回におよぶ下痢による腎不全となり当院へ転送，循環不全，高度アシドーシス，低カリウムに対し輸液管理，塩酸ロペラミド・酢酸オクトレオチド投与，透析・持続的血液濾過透析で生命維持を図りつつ，臨床症状よりvasoactive intestinal polypeptide産生腫瘍による下痢を疑い，その血清中の高値確認後速やかに膵体尾部切除術を施行した．術後下痢は２日で収束し透析・持続的血液濾過透析より離脱でき救命できた．循環不全，高度アシドーシスで周術期に透析・持続的血液濾過透析を要する危機的状態でも積極的に切除を行うことこそが救命につながり，不良な術前状態に躊躇することなく手術に持ち込むべきと考えられた．

はじめに

1958年のVernerら[1]による膵内分泌腫瘍による水様性下痢の報告および1967年のMarkら[2]によるthe watery diarrhea, hypokalemia, achlorhydria syndrome（以下，WDHA症候群）の名称提唱以来，WDHA症候群は多量下痢，低カリウム，胃無酸症を呈する症候群として捉えられており，その臨床症状の原因としてはvasoactive intestinal polypeptide（以下，VIP）が主たるものとして知られているものの[3]，我々が調べえた範囲においては本邦におけるVIP産生腫瘍の症例報告そのものがいまだ少なく，また一般の消化器病関連の書籍においてもその記述は多くはないため[4)5)]，実際に症例に遭遇した際にはその症状の重篤度により治療戦略にとまどうこともあると考えられる．今回，我々は１日あたり3.2～7.4*l*にも及ぶ下痢の結果，輸液管理など保存的治療にも関わらず極度の脱水から循環不全，高度アシドーシス，腎不全となり，透析・持続的血液濾過透析（以下，CHDF）の導入により生命維持を図りつつ膵腫瘍切除の結果，救命に至った症例を経験した．周術期に透析・CHDF導入までを要す循環・腎機能危機状態での手術救命例は我々の調べえた英・邦文報告では見当たらず，若干の文献的考察を加え報告する．

症　　例

患者：60歳，女性

主訴：下痢

既往歴：右耳管機能不全，左慢性中耳炎

現病歴：2007年より下痢多く，腸炎として輸液治療を受けていた．同年に低カリウム，脚力低下にても入院歴あり．2008年に入り糖尿病指摘．2008年７月に交通事故にあい，その際に撮影された腹部CTにて約10cm大の膵腫瘍を指摘され，近隣の病院に入院，治療を開始されていた．嘔吐，下痢ひどく１日の下痢が5～8回と多く高度脱水，

＜2009年10月28日受理＞別刷請求先：廣瀬　哲朗
〒760-0017　高松市番町４丁目1―3　高松赤十字病院消化器外科

Fig. 1 Clinical course of the patient. Black and white columns show the volume of diarrhea and urine, respectively. ↑ indicates the date of hemodialyses, and → shows period of CHDF.

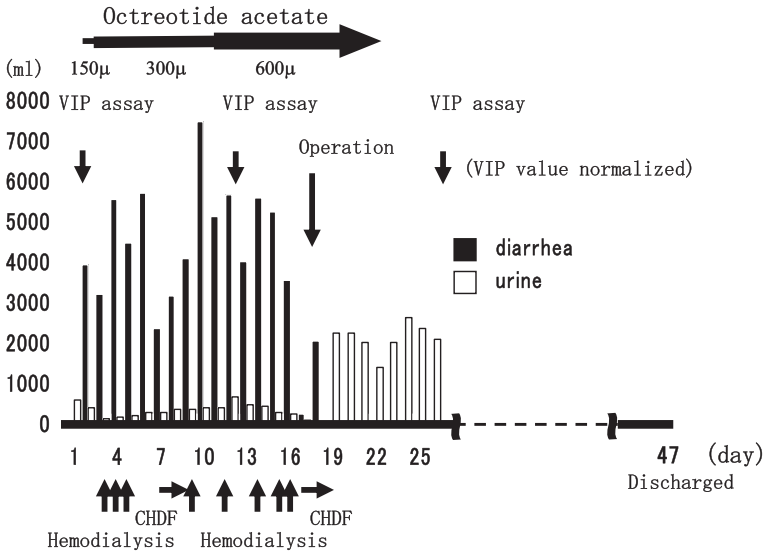

Table 1 Laboratory findings on admission

WBC	15,900 /μl	↑
ALP	374 IU/*l*	↑
ALB	3.1 g/dl	↓
CRP	3.39 mg/dl	↑
BUN	92 mg/dl	↑
CRE	4.7 mg/dl	↑
Na	131 mEq/*l*	↓
K	1.8 mEq/*l*	↓
Cl	99 mEq/*l*	↓
Ca	10.7 mg/dl	↑
HbA1c	5.9 %	↑
pH	7.199	↓
BE	−15.9	↓
CA19−9	335.6 U/ml	↑
CEA	7.3 ng/ml	↑
VIP	2,530 pg/ml (normal range：under100pg/ml)	↑
Neuron-specific enolase	6.5 ng/ml (within normal range)	
Gastrin	52 pg/ml (within normal range)	
PTH	10 pg/ml (within normal range)	
Calcitonin	68 pg/ml (within normal range)	
ACTH	4.9 pg/ml	↓

腎不全に陥ったため，透析施設を備える当院へと紹介・搬送された．

転院時現症および経過：1日の下痢が3.2〜7.4 *l*. 入院日尿量74ml. 塩酸ロペラミド(2mg)やVIP産生腫瘍を疑っての酢酸オクトレオチド（150μg/日）投与にても下痢の軽快なし（入院11日目に酢酸オクトレオチド600μg/日まで増量にてVIP値低下は来すも下痢には効果なし）．下痢によるHCO_3^-の過剰排泄を主因とする高度アシドーシス（pH7.199）は炭酸水素ナトリウム投与にても改善せず，また低カリウム主体とした電解質異常も認め入院3日目より透析導入．7日目には透析による調節にも関わらず電解質・pH異常（7日目朝時点でナトリウム116mEq/*l*，カリウム2.9mEq/*l*，クロール93mEq/*l*，pH7.094）がさらに悪化するため，その後2日間にわたりCHDFを施行した．入院後の経過を図に示し（**Fig. 1**），初回の検査結果を表に示す（**Table 1**）．

血液検査：CA19−9の高値（335.6U/ml）CEAの高値(7.3ng/ml)を認めた．VIP測定値は入院時2,530pg/ml, 酢酸オクトレオチド投与13日目でも1,330pg/mlと高値(正常値100pg/ml以下)でこの時点で膵VIP産生腫瘍によるWDHA症候群と考えた．

腹部単純CT：膵体部から尾部にかけ10cm大

Fig. 2　Abdominal computed tomography of the pancreatic tumor（white arrow）.

の腫瘍を認めた(**Fig. 2**)．腎不全に配慮し造影 CT は施行せず．

肝・膵 MRI：膵病巣質的診断と多発肝嚢胞と肝転移の鑑別目的にて施行した．単純 CT にて肝臓に多数認められた low density area は MRI にて肝嚢胞であることが確認された(**Fig. 3a**)．膵腫瘍は T1 強調画像にて腹側が不均一な低信号，背側が軽度高信号, T2 強調画像にて腹側が不均一な高信号，背側が低信号を呈しており，出血性・嚢胞性変化を伴った solid tumor あるいは非常に粘稠な成分を含む微細な隔壁で境界された多房性嚢胞性病変と考えられた（**Fig. 3b，c**）．

骨シンチ：肋骨や腰椎に強い RI 集積を認め転移も否定できず．交通外傷歴もあるため慎重な解釈が必要であったが特に第 7 肋骨は細長く膨隆しており転移も否定できず．その一方で，副甲状腺ホルモン類似作用が知られている[6]VIP による破骨細胞活性化・骨吸収促進の可能性も示唆された(**Fig. 4a**)．

ほかにも，multiple endocrine neoplasia を疑い副腎，副甲状腺，下垂体を検索も腫瘍を認めず，副甲状腺ホルモン値自体も正常範囲内であった．

以上より，膵外転移を完全には否定できないものの，高度下痢のための脱水，循環不全，高度アシドーシス，低カリウム血症，腎不全を来し生命危機が逼迫している病状に鑑み，手術危険の十分な説明・同意のもと膵体尾部切除術(含脾摘出)＋リンパ節郭清を行うこととした．

Fig. 3　MRI images. MRI demonstrated multiple of liver cysts (a). T1 (b) and T2 (c) weighted images of the pancreatic tumor.

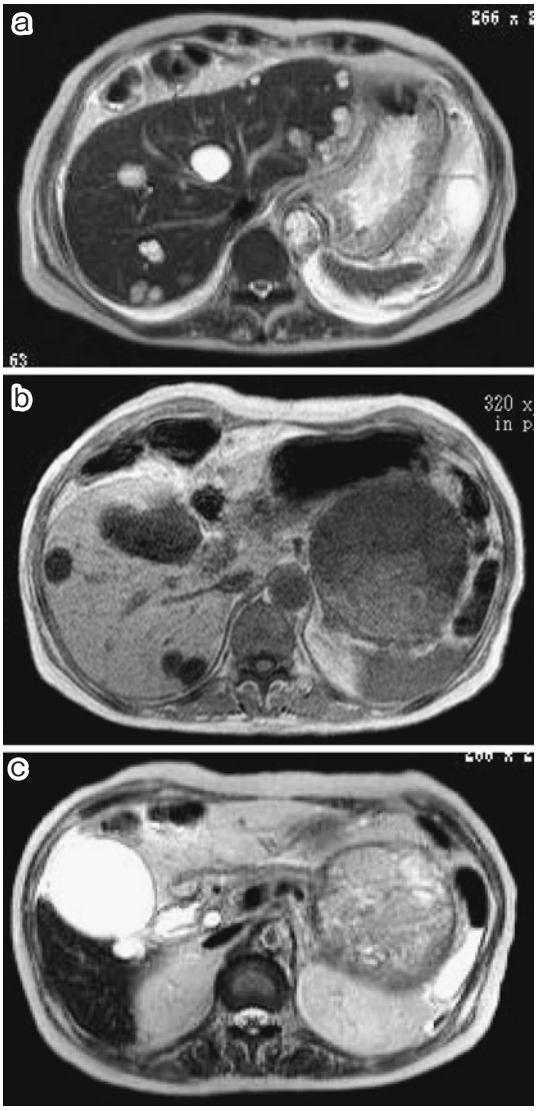

手術所見：腫瘍は 10cm 大．腹水を細胞診断に提出．クラス II の診断を得た．その発育につれ胃後面，左結腸曲，横隔膜，左腎前の腎筋膜，副腎に腫瘍が密着，胃，大腸，横隔膜とは癒着を生じていた．腫瘍が巨大で膵尾部から脾門にかけての脾動静脈の位置が不明瞭であるため血管損傷による出血を防ぐ目的と，脾臓の位置が大きな腫瘍の奥となり授動操作の際の脾損傷による出血危険回

Fig. 4 Bone scintigraphy of the patient. Arrows indicate preoperatively metastasis suspected lesions (a). Bone scintigraphy 3 months after the operation demonstrates remission of osteoclastic lesions (b).

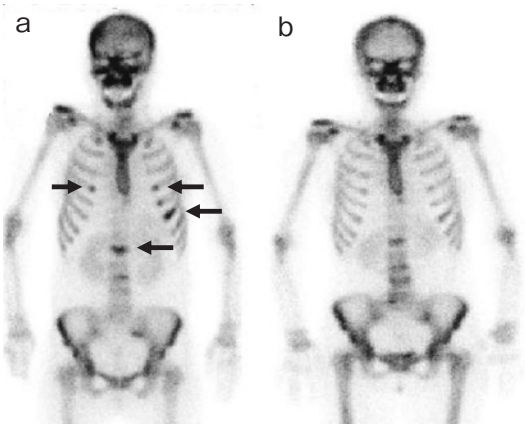

避のため，胃，大腸からの癒着剥離および後腹膜からの授動につぎ膵実質を先行切離，脾動静脈を処理したうえで，体尾部から脾臓を授動，横隔膜から癒着剥離した．膵断端は術中迅速病理組織学的検査に提出し腫瘍病変のなきことを確認した（**Fig. 5a**）．手術時間は4時間35分，出血量は1,205 mlであった．

病理組織学的検査所見：体尾部に被膜のない境界明瞭な腫瘍結節あり，小型～中型類円形から円柱状細胞が充実性シート状あるいはリボン状に増殖しており内分泌腫瘍に特徴的な所見であった．細血管が豊富に介在，腫瘍細胞間に淡好酸性物質の沈着あり．細胞核の大小不同は軽微で，核分裂像もほとんど認められないながら，血管侵襲像や神経周囲浸潤がみられ悪性と考えられた（**Fig. 5b**）．リンパ節転移も認めた．

免疫染色検査において腫瘍細胞はVIP産生腫瘍の特徴であるsynaptophysin[7]と強陽性に反応．腫瘍組織内の10～15%の細胞はglucagonと反応し，またinsulin陽性細胞が辺縁に少数みられるもののこれらは残存する非腫瘍細胞に相当すると考えられた．一方で，腫瘍内細胞はVIPにより染色された（**Fig. 5c**）．腫瘍内には他にpancreatic polypeptideにても染色される細胞を認めている．

術後経過：術前より肛門からチューブを挿入することで時間ごとの下痢便量を計測していたが，既存の報告にある腫瘍除去後の速やかなVIP値低下[8]に一致して，術中血行処理後より著明な下痢便量の低下を認めた．その後下痢は術後2日目に1.9*l*/日程度を認めたのみと急速に収束し術後酢酸オクトレオチドの投与は行わず．術後1日間は人工呼吸管理．CHDFは術後も2日間施行．術前透析・CHDF，高カロリー輸液，輸血などで可及的補正を行っての手術ではあったが，一時は7.0台まで低下したpHや2.3g/dlまで低下したアルブミンなどが創傷治癒に及ぼす影響に鑑み，通常の膵体尾部切除術より長期（14日間）の絶飲食期間を設け創傷治癒の遅延に備えた．手術後9日目のVIPは基準値以下の64pg/mlまで低下した．幸い，膵液漏など問題は生じず術後経過はいたって順調で，摂食後にも問題なく，術後30日目に自力歩行で退院，外来通院となった．術後6か月の現在も生存中である．

考　察

VIP産生腫瘍，すなわちVIPomaがもたらすWDHA症候群は大量下痢，低カリウム，胃無酸症を呈する症候群でありmultiple endocrine neoplasiaとの関係が知られている．自験例では副腎，副甲状腺，下垂体に腫瘍を認めず，カテコラミンの高値随伴例も知られているが[9]，カテコラミンも正常範囲内で，parathyroid hormoneなども正常値を示し，画像上もmultiple endocrine neoplasiaは否定的であった．VIP産生腫瘍はVIP単一でなくpancreatic polypeptideやカルシトニンなど同時に複数の因子を分泌していることも知られているが[3]，自験例でも免疫染色検査で腫瘍細胞にVIPのみならずpancreatic polypeptideが陽性に染色された．WDHA症候群の症状の主体は腫瘍細胞よりのVIP産生であると捉えられているが，VIPのみならずプロスタグランジンなども症状への関与が示唆されており，このpancreatic polypeptideについても症状への関与が疑われた時期があった[3]．

VIP産生腫瘍による大量下痢下での患者の生命維持は水分・循環動態とカリウムバランスによる

Fig. 5　Macroscopic finding of the resected tissue (a). Histology showing tumor cells (b). Immunohistochemical staining demonstrated the expression of VIP protein (c).



ことが知られている[10]．下痢症状は激烈なことが多く，Yamaguchi ら[11]の本邦での 28 例のまとめでも救命例はうち 16 例にとどまっており，救命例ではそのすべてにおいて腫瘍摘出術を伴っている．腫瘍摘出手術に持ち込める症例は Yamaguchi ら[11]の集計では 30%，近間ら[12]の集計でも 31% とほぼ同程度であった．自験例においても腫瘍診断，摘出へと進んだが，当初定法通り輸液・塩酸ロペラミドなど保存療法が開始された．1980 年には VIP 産生腫瘍による下痢に対してのストレプトゾトシン有用性の報告があり[13]，その後 1988 年には酢酸オクトレオチドが有効である報告が続いた[10)14]．実際，Niitsu ら[10]による集計中の 14 例では全例の下痢に対して有効であったが，残念ながら自験例では酢酸オクトレオチドは血清 VIP 値を低下（2,530→1,330pg/ml）させたものの下痢に対しては全く無効であった．腫瘍が大きく，酢酸オクトレオチド投与後に低下した血清 VIP 値でさえも既存の報告例と比較するとなお高値であることが無効であった原因と考える．文献検索は PubMed（2009 年までで過去は年代制限を設けず）および医中誌（1983～2009 年）にてそれぞれキーワード「VIP」および「WDHA syndrome」,「VIP」および「WDHA 症候群」にて行った．これまでにも本邦で 1 例，急性腎不全を 6 回の透析にて改善し，酢酸オクトレオチドにより下痢も軽快できたため，約 1 か月の待機期間をおいた後の手術に成功した症例はあるが[14]，自験例のように酢酸オクトレオチドに無反応のため循環・腎不全にて生命維持が困難な中で何とか透析・CHDF で生命維持を行いつつ手術へと持ち込めた症例の英・邦文での報告は我々が調べえた範囲では見当たらなかった．VIP 産生腫瘍による大量下痢下で最終的に生命に関わるのは水分・循環動態とカリウムバランスであり[10]，この症例の術前の生命危機にあたり，透析・CHDF が水分管理・電解質補正・アシドーシス補正を可能ならしめたことこそが腫瘍切除とその後の生存につながっており，必要・不可欠であったと考える．

VIP 産生腫瘍の局在診断に percutaneous transhepatic portal venous sampling の有効性を説いた報告が見られる[15]．しかし，自験例のように生命維持に透析・CHDF を行ったものの血圧低下を認めるような全身状態では血管撮影を用いる手技施行が困難である．Percutaneous transhepatic portal venous sampling が施行できず画像診断で指摘している膵腫瘍のみが VIP 高値の責任病変であるのか確信できないために治療戦略立案の

際，手術選択を躊躇しかねないが，肝転移があっても原発巣切除が有効であることがあるとされ[16]，また肝移植をも導入しての長期生存報告もある[17]．転移がありえる悪性疾患である可能性がYamaguchiら[11]の集計では43%，Morrison[18]の集計では52%にのぼるが，主病変以外の他病変や転移巣がある可能性があっても酢酸オクトレオチドが無効など他に治療選択肢がない以上，原発巣切除を目指すべきと考える．

VIP値測定が自院内でできない場合その数値判定に日数がかかるが，高値スケール逸脱例では希釈再測定にさらなる日数が追加されることとなる．自験例では循環不全，高度アシドーシスで生命維持にCHDFを要する危機的状態ゆえ測定スケールの逸脱をもって高値判定とし手術に踏み切った．本稿で紹介している実測値は後日判明したものである．このような，不良な術前状態に躊躇することなく透析・CHDFの導入による病態改善を図りつつ可及的早期に積極的に切除を行うことこそが本例のような救命につながると考えられた．

手術に際しては，リンパ節郭清も施行してはいるが残念ながら郭清リンパ節にすでに転移を認めた．しかし，術前認められた骨転移疑い病巣はVIP値正常化後約3か月時には消退傾向にあり，VIPによる破骨反応亢進によるものであったと考えられた（**Fig. 4b**）．

中・長期的予後に関しては今後も注意深いフォローアップが必要であるものの，急性期症状の寛解には大きな役割を果たし，術後6か月の現在明らかな再発巣を認めずに生存中であり，少なくとも短期的には大きな利益をもたらせえたと考える．

稿を終えるにあたりVIP産生腫瘍の組織診断・免疫染色に御協力頂きました香川大学医学部附属病院病理部，羽場礼次先生に深謝致します．

文　献

1) Verner JV, Morrison AB：Islet cell tumor and syndrome of refractory watery diarrhea and hypokalemia. Am J Med **25**：374—380, 1958
2) Mark IN, Banks S, Low JH：Islet cell tumor of the pancreas with reversible watery diarrhea and achlorhydria. Gastroenterology **52**：695—708, 1967
3) 小沢安則，紫芝良昌：下痢の機転とWDHA症候群．日臨　**40**：1151—1157, 1982
4) 土井隆一郎：VIPoma. 白鳥康史，下瀬川徹，木下芳一ほか編．専門医のための消化器病学．医学書院，東京，2005，p594
5) 木村　理：膵内分泌腫瘍の診断. 木村　理編．膵脾外科の要点と盲点．文光堂，東京，2002，p218—221
6) 土井隆一郎，　塚田俊彦：VIP産生腫瘍. 中川勝文編. 別冊日臨　新領域別症候群シリーズ. No.3. 日本臨床社，大阪，2006，p358—362
7) Solcia E, Capella C, Riva C et al：The morphology and neuroendocrine profile of pancreatic epithelial VIPomas and extrahepatic VIP-producing neurogenic tumors. Ann N Y Acad Sci **527**：508—517, 1988
8) Funato M, Fujimura M, Shimada S et al：Rapid changes of serum vasoactive intestinal peptide after removal of ganglioneuroblastoma with watery-diarrhea-hypokalemia-achlorhydria syndrome in a child. J Pediatr Gastroenterol Nutr **1**：131—135, 1982
9) Ikuta S, Yasui C, Kawanaka M et al：Watery diarrhea, hypokalemia and achlorhydria syndrome due to an adrenal pheochromocytoma. World J Gastroenterol **13**：4649—4652, 2007
10) Niitsu Y, Goto Y, Maeda M et al：Successful treatment of VIPoma by continuous subcutaneous infusion of somatostatin analogue（SMS 201-995）. Aliment Pharmacol Ther **2**：269—279, 1988
11) Yamaguchi K, Abe K, Otsubo K et al：The WDHA syndrome：clinical and laboratory data on 28 Japanese cases. Peptides **5**：415—421, 1984
12) 近間敏治，堀田彰一，塚本洋元ほか：WDHA症候群の1例及び，本邦14例についての検討. 日消誌 **82**：128—133, 1985
13) Biliotti G, Masi C, Macchini M et al：Effects of streptozotocin in the WDHA syndrome not amenable to radical surgery. J Endocrinol Invest **3**：297—300, 1980
14) Yoshioka M, Sakazume M, Fukagawa M et al：A case of the watery diarrhea-hypokalemia-achlorhydria syndrome：successful preoperative treatment of watery diarrhea with a somatostatin analogue. Jpn J Clin Oncol **19**：294—298, 1989
15) Kingham JGC, Dick R, Bloom SR et al：Vipoma：localization by percutaneous transhepatic portal venous sampling. Br J Med **2**：1682—1683, 1978
16) 兼子俊男，奥屋　茂：WDHA症候群. 日臨　**44**：149—153, 1986
17) Johnston PC, Ardill JE, Johnston BT et al：Vasoactive intestinal polypeptide secreting pancreatic tumour with hepatic metastases：long term

survival after orthtopic liver transplantation. Ir J Med Sci 2008 Epub
18) Morrison AB：Islet cell tumors and the diarrheogenic syndrome. Edited by Fitzgerald PJ, Morrison AB. The Pancreas. Williams and Wilkins, Baltimore, 1978, p185—207

A Case of Vasoactive Intestinal Polypeptide Secreting Pancreatic Tumor Recovered from Severe Circulation and Renal Disorders by Use of Artificial Support Including Continuous Hemodialysis and Filtration Followed by Distal Pancreatectomy

Tetsuro Hirose, Mitutaka Nishimura, Daisuke Azuma[1], Norihiro Takahashi[1],
Ryoya Yamaoka, Katsutaro Yasuda, Yasuhide Ishikawa, Toshihide Shimada[2],
Tetsuro Ogino[2] and Tomohiko Nishihira
Department of Gastroenterological Surgery, Department of Renal Medicine[1] and Department of Pathology[2],
Takamatsu Red Cross Hospital

A 60-year-old woman administered intravenous fluid and electrolyte replacement one year for refractory diarrhea, was hospitalized several times for hypokalemia and general muscle weakness. Computed tomography showed a 10cm pancreatic body tumor. She was referred for hemodialysis after her diarrhea caused renal failure. Suspecting vasoactive intestinal polypeptide-secreting tumor, we attempted unsuccessfully to ease the diarrhea with loperamide hydrochloride and octreotide acetate. Hemodialysis, then continuous hemodialysis with filtration, was introduced against circulatory failure, severe acidosis, and renal failure. Distal pancreatectomy was done as soon as high serum vasoactive intestinal polypeptide was identified. Diarrhea subsided within 2 days of surgery, and she was removed from life-support equipment. Even under life-threatening conditions requiring artificial organ support, including continuous hemodialysis and filtration, tumor resection is the only way to enable patients to resume regular lives.

Key words：VIP（vasoactive intestinal peptide），WDHA syndrome（the watery diarrhea, hypokalemia, achlorhydria syndrome），CHDF（continuous hemodialysis and filtration）

〔Jpn J Gastroenterol Surg 43：640—646, 2010〕

Reprint requests：Tetsuro Hirose　Depatartment of Gastroenterological Surgery, Takamatsu Red Cross Hospital
4-1-3 Bancyo, Takamatsu, 760-0017 JAPAN

Accepted：October 28, 2009

©2010 The Japanese Society of Gastroenterological Surgery　Journal Web Site：http://www.jsgs.or.jp/journal/