日消外会誌　43（6）：647～653，2010年

症例報告

術前診断しえたものの嚢胞成分の悪性を否定できず縮小手術を行った膵内副脾の１例

帝京大学ちば総合医療センター外科

樋口　亮太　　安田　秀喜　　幸田　圭史　　鈴木　正人
山崎　将人　　手塚　　徹　　小杉　千弘　　平野　敦史
植村修一郎　　土屋　博紀

近年，画像診断の進歩により膵腫瘍が偶然に発見される機会が増加している．今回，我々は術前診断しえたものの嚢胞成分の悪性を否定できず縮小手術を行った膵内副脾の１例を経験したので報告する．症例は55歳の女性で，急性虫垂炎のため行った腹部CTで膵尾部に径約3cm大のcysticな領域を伴う充実性腫瘤を認めた．EUSで腫瘤の充実性領域は脾臓と同程度のエコー像を呈し膵内副脾を疑った．腫瘤はSPIO MRIで脾と同様の信号低下を，99mTc-スズコロイドシンチグラフィーで集積増加を示した．膵内副脾と診断したが，cysticな成分もあり悪性が完全に否定できないことを説明したところ，外科治療を希望され手術となった．膵尾部背側に3cm大の軟らかい赤褐色腫瘍を認め，脾温存膵尾部切除術を行い術中ゲフリールにて膵内副脾を確認した．経過は良好で術後16日目に退院した．術前診断しえた膵内副脾の報告は少なく貴重な症例と思われ若干の文献学的考察を加え報告する．

はじめに

近年，画像診断の進歩により膵腫瘍が偶然に発見される機会が増加している[1)～5)]．今回，我々は術前診断しえたものの嚢胞成分の悪性を否定できず縮小手術を行った膵内副脾の１例を経験したので若干の文献学的考察を加えて報告する．

症　　例

患者：55歳，女性

主訴：右下腹部痛

家族歴・既往歴：特記すべきことなし．

現病歴：2008年9月上旬からの右下腹部痛を主訴に来院した．急性虫垂炎疑いにてCTを施行したところ，膵尾部に径3cm大のcysticな領域を伴う充実性腫瘤を認め精査加療目的にて入院となった．

入院時現症：身長156cm，体重49kg，BMI 20.1 kg/m^2，血圧130/65mmHg，脈拍92回/分，体温37.0℃，眼瞼結膜の貧血や眼球結膜の黄疸なし．右下腹部に軽い圧痛を認めたが，腹膜刺激徴候は観察されなかった．浮腫，腹水も認めなかった．

入院時検査成績：WBC 10,600，CRP1.6と軽度炎症反応の上昇を認めた．ALP（426U/*l*）は軽度上昇していたが，その他の肝胆道系酵素は正常であった．腫瘍マーカーはCA19-9が42.2U/mlと軽度上昇していたが，CEAは正常であった．

腹部超音波検査：虫垂は8mm程度に腫大しており，膵尾部には径約3cm強の低エコー腫瘤を認めた（**Fig. 1**）．

腹部CT：膵尾部に一部低濃度帯を伴いenhanceされる径3cm大の充実性腫瘍を認めた（**Fig. 2**）．

急性虫垂炎は軽症であったことから保存的に治療を行い，膵腫瘍の精査・治療を優先した．

EUS：膵尾部に脾門部と接して，不均一なdebris様エコー像などは描出されない，辺縁の一部にcysticな領域を伴う径3cm大の腫瘤を認めた．腫瘤は均一で低エコーを呈していたが，その内部

＜2009年9月16日受理＞別刷請求先：樋口　亮太
〒299-0111　市原市姉崎3426―3　帝京大学ちば総合医療センター外科

Fig. 1　US showed an isoechoic tumor at the pancreatic tail (arrow).

Fig. 2　CT showed the tumor approximately 3 cm in diameter with cystic component at the pancreatic tail. The solid component was enhanced by contrast medium.

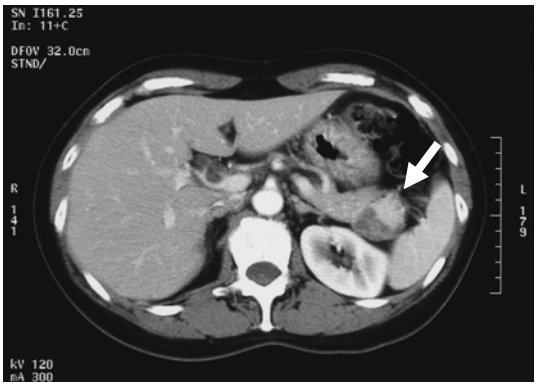

Fig. 3　EUS showed the isoechoic tumor at the pancreatic tail (arrow). The echoic pattern of this tumor was similar to that of the spleen.

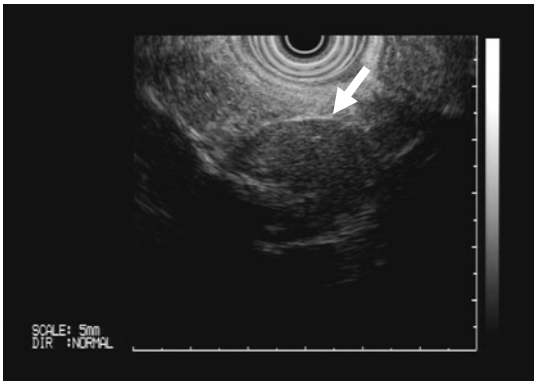

Fig. 4　SPIO MRI showed decreased signals both in the tumor (arrow) and spleen (arrow head).

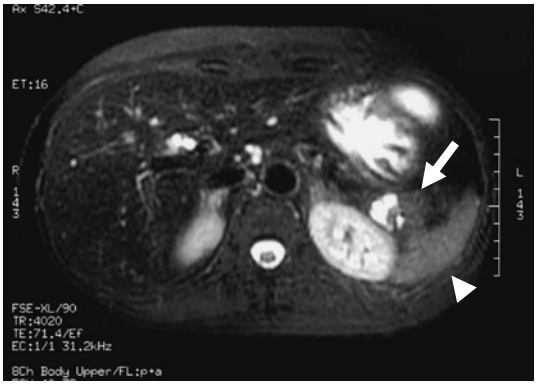

Fig. 5　99mTc-Sn colloid scintigraphy showed uptake in both the tumor and spleen.

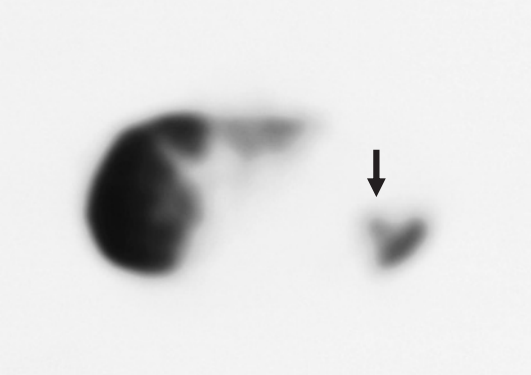

エコーは脾臓と同程度であった（**Fig. 3**）.

内部エコーが脾と類似していたため膵内副脾を疑い，Superparamagnetic iron oxide（以下，SPIO）MRI，99mTc-Sn colloid scintigraphy（以下，スズコロイド肝・脾シンチグラフィー）を行うこととした.

SPIO MRI：膵尾部の腫瘤は脾実質と同様の信号強度を示し，SPIO 投与後にも脾実質と同様の信号低下が観察された（**Fig. 4**）.

99mTc スズコロイド肝・脾シンチグラフィー：脾臓下方内側部の膵尾部腫瘤部に一致して集積増加像を認め，膵内副脾が疑われた（**Fig. 5**）.

MRCP：主膵管の拡張は認められなかった.

以上より，充実性腫瘤は膵内副脾，cystic な成分

Fig. 6　Intraoperative findings showed the soft tumor（arrow）at the pancreatic tail（spleen：arrow head）.

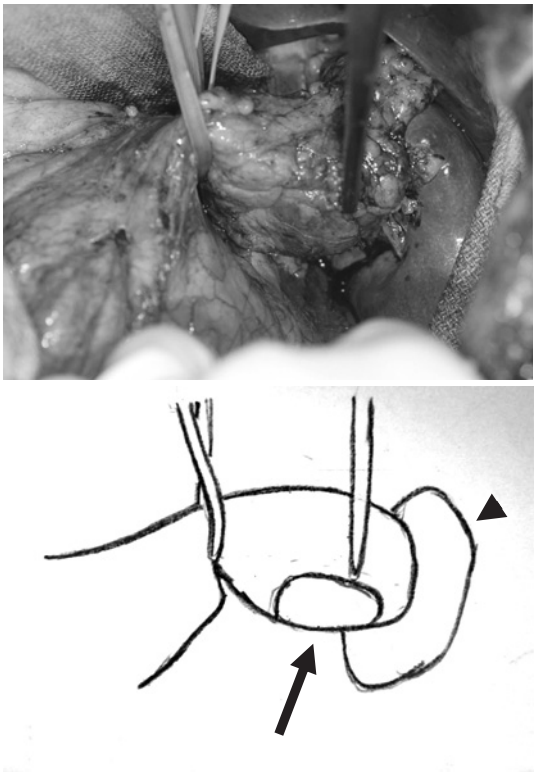

は epidermoid cyst 疑いと診断し経過観察予定とした．しかし，悪性を完全には否定できないことを患者に説明したところ，外科治療を希望されたため手術を行った．

手術所見：上腹部 L 字型切開にて開腹した．脾臓に接するように膵尾部背側に 3cm 大の軟らかい腫瘍を認め，予定どおり脾温存膵尾部切除術を行った(**Fig. 6**)．術中に嚢胞部分の確認も可能で，術中ゲフリールにて充実性部分は膵内副脾と，嚢胞部分も悪性でないことを確認した．術後の経過は良好で術後 16 日目に退院した．切除後 CA19-9 も正常化した．

切除標本：膵尾部に 3×2cm 大の境界明瞭な軟らかい赤褐色腫瘤を認めた（**Fig. 7**）．

病理組織学的検査所見：腫瘤は正常脾の構築を示し，副脾に相当する組織像であった．副脾の一部には多発する嚢胞状構造を認め，2～3 層に重層した立方・扁平上皮によって覆われており，異型

Fig. 7　The resected specimen showed the brownish, soft tumor（arrow head）approximately 3×2 cm in diameter at the pancreatic tail(cystic lesion of the tumor：arrow).

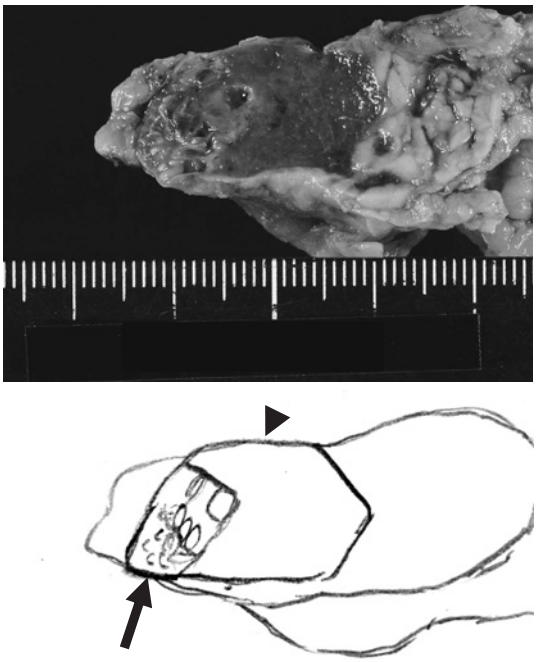

Fig. 8　Pathological examination yielded a diagnosis of accessory spleen.

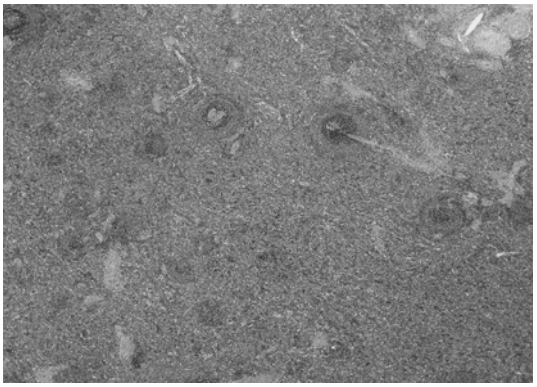

細胞はなかったことから epithelial cyst と診断した（**Fig. 8**）．

考　　察

副脾は脾原基の癒合不全の結果生じる脾臓の組織塊で，脾門部や膵尾部にしばしば観察され，組織学的には正常の脾と同じである[1]．Halpert ら

Table 1　Ten cases preoperatively diagnosed as intrapancreatic accessory spleen

No.	Author (Year)	Age	Sex	Size mm	Basis for tumor detection	Type	SPIO MRI	Scintigraphy	Therapy
1	Yamamoto (2000)[11]	59	M	10	Same pattern for tumor and spleen in the contrast medium of CT	Solid	Decreased intensity in both tumor and spleen	Undetected	NR
2	Takeshita (2002)[12]	70	M	10	Same pattern for tumor and spleen in the contrast medium of CT, MRI	Solid	Not performed	Not performed	Follow-up for 2 years
3	Takeshita (2002)[12]	54	F	15	Same pattern for tumor and spleen in the contrast medium of CT, MRI	Solid	Decreased intensity in both tumor and spleen	Not performed	Follow-up
4	Sugimoto (2002)[17]	54	F	15	Same pattern for tumor and spleen in the contrast medium of CT	Solid	Decreased intensity in both tumor and spleen	Not performed	Follow-up
5	Akabane (2006)[26]	70s'	F	8	Same pattern for tumor and spleen in the contrast medium of CT	Solid	Decreased intensity in both tumor and spleen	Not performed	NR
6	Kimura (2006)[29]	50	M	NR	Same pattern for tumor and spleen in the contrast medium of CT	Cystic	Decreased intensity in both tumor edge and spleen	Not performed	Follow-up
7	Yoshizawa (2007)[31]	56	F	20	Same pattern for tumor and spleen in the contrast medium of CT	Solid	Decreased intensity in both tumor and spleen	Increase up take in the tumor	NR
8	Itano (2008)[35]	40	M	40	Same pattern for tumor and spleen in the contrast medium of CT	Solid and cystic	Not performed	Not performed	DP
9	Gomi (2009)[40]	50s'	M	15	Same pattern for tumor and spleen in the contrast medium of CT	Solid	Decreased intensity in both tumor and spleen	Not performed	Follow-up
10	Our case	55	F	30	Same pattern for tumor and spleen in the EUS	Solid and cystic	Decreased intensity in both tumor and spleen	Increased up take in the tumor	SPDP (tail)

DP：Distal pancreatectomy with splenectomy，SPDP（tail）：spleen preserving pancreatic tail resection，NR：Not recorded.

は，剖検例 2,700 例中 291 例（10.8％）に副脾が観察され，そのうち単発の副脾が 247 例で 62 例が膵尾部に認められたと報告している（剖検例全体の 2.3％，単発副脾全体の 25.1％）[2]．このように副脾は膵尾部に生じることがあり，その場合ある程度の大きさのものは鑑別診断が必要になると考えられる．

医学中央雑誌にて「膵内副脾」をキーワードとして 1983 年 1 月から 2009 年 3 月までについて検索したところ（会議録を除く）42 症例が報告されていた[3)~41)]．膵内副脾報告例に悪性合併例はなく，膵内副脾と術前診断されたものはわずかに 9 例のみ（21％）であった．9 症例に当症例を加えた 10 症例を示す（**Table 1**）．各報告[3)~41)]における画像所見から腫瘍を総合的に判断した場合（当症例を加えた 43 症例中），充実性腫瘍として認識されるもの 14 例（33％：以下，充実型），嚢胞性腫瘍として認識されるもの 15 例（34％：以下，嚢胞型），その混合型として認識されるもの 14 例（33％：以下，混合型）であった（**Table 2**）．充実型 14 例では膵内副脾と術前診断されたものは 7 例（50％）であった．残り 7 例（50％）は膵内分泌腫瘍（非機能性が 5 例，機能性が 2 例）と診断されていた．嚢胞型 15 例では膵内副脾と術前診断されたものはわずかに 1 例（7％）のみであった．残りの 14 例（93％）は粘液性嚢胞腫瘍（10 例：重複あり），Solid cystic tumor（2 例）や膵嚢胞（2 例）などと診断されていた．混合型 13 例では，膵内副脾と診断されたものは 2 例（14％）であった．残り 11 例（86％）は粘液性嚢胞腫瘍（7 例：重複あり），Solid cystic tumor（4 例）や内分泌腫瘍の嚢胞変性（2 例）などと診断されていた（**Table 2**）．それらを検討すると，充実性成分が多いほど術前に膵内副脾と正診される率が高く（**Table 2**，P＝0.014），充実型では嚢胞型（P＝0.009）あるいは混合型（P＝0.043）に比較して，膵内副脾と正診される率が有

Table 2 Tumor findings in 43 cases and accuracy of preoperative diagnosis of intrapancreatic accessory spleens

	Tumor findings			*P* value
	Solid	Cystic	Solid and cystic	
Number of patients	14 (33%)	15 (34%)	14 (33%)	
Preoperative diagnosis				0.014
Intrapancreatic accessory spleen	7 (50%)	1 (7%)	2 (14%)	
Other tumors	7 (50%) * †	14 (93%) †	12 (86%) *	† 0.009 * 0.043
Details of diagnosis as other tumor (Overlapping (+))	Non functioning endocrine tumor 5 Functioning endocrine tumor 2	Mucinous cystic neoplasms 10 Solid cystic tumor 2 Pancreatic cyst 2 Non functioning endocrine tumor 1	Mucinous cystic neoplasms 7 Solid cystic tumor 4 Cystic islet cell tumor 2 Non functioning endocrine tumor 1 Pancreatic tail tumor 1 No record 1	

意に高かった(**Table 2**). 術前に膵内副脾と診断された10例では，腫瘍の充実部(1例が辺縁[29])が脾臓と同様の画像パターンを呈すると気づいたことが診断の契機となっていた[11)12)17)26)29)31)35)40)]．診断契機となった検査は，CTによるもの7例，CTとMRIによるもの2例，EUSによるもの1例(当症例）であった（**Table 1，2**).

確定診断のための検査として10例中8例でSPIO MRIが，3例で核医学検査が施行されていた（**Table 1**)．点滴静注されたSPIO（ferumoxides：Feridex）は肝臓の網内系細胞（Kupffer細胞)に8割が摂取され，集積したSPIOは局所磁場を攪乱しT2（T2*）を短縮することで，正常肝組織の信号強度の低下を来す[11)16)26)29)31)40)]．SPIO造影MRIによる副脾の診断は，副脾が網内系細胞を有することを利用したものである．SPIO MRIが行われた8例では，全例で脾臓と同様の信号低下が観察され，膵内副脾と診断された(**Table 1**). SPIO MRI検査は空間分解能に優れ，放射線被曝のない画像診断とされており[11)12)17)26)29)31)40)]，有用であると考えられた．一方，核医学検査には障害赤血球による脾臓の血流抑留破裂作用を利用する99mcTc障害赤血球シンチグラフィーと網内系を利用する99mTcスズコロイドシンチグラフィーとがある．病変が小さいと診断に苦慮することもあるとされ[11)12)17)26)29)31)40)]，SPIO MRIに比べれば空間分解能が劣るとされている[12)]．術前診断された10例でも3例にスズコロイドシンチグラフィーが行われたが，そのうち1例で病変が径10mmと小さいために脾臓と腫瘤を分離できていなかった[11)](**Table 1**)．このように病変が小さい場合には注意が必要であるが，核医学検査も診断に有用であると考えられた．

治療は経過観察が5例[12)17)29)40)]，脾合併膵体尾部切除が1例[35)]，脾温存膵体尾部切除が1例（当症例）選択されていた(記載なしが3例[11)26)31)]，**Table 1**)．経過観察された5例は，画像上で充実性腫瘍4例，嚢胞性腫瘍1例と認識され，いずれもSPIO MRIにより脾と同様の信号低下が確認されていた．そのうち1例は2年間，1例は5年間観察され変化のなかったことが報告されている[12)40)](他3例は期間の記載なし)．一方，脾合併の膵尾部切除が行われた1例[35)]では，混合型として認識されCTやMRIで腫瘍の充実部と脾臓が同じ画像パターンを呈したことから膵内副脾が疑われた．SPIO MRIやスズコロイドシンチグラフィーは行われず，悪性が完全に否定できずに（患者の希望もあり）外科切除が選択されていた．当症例も混合型として認識され，EUSにて充実部と脾臓が同じ画像パターンを呈し膵内副脾を疑った．SPIO MRIやスズコロイドシンチグラフィーにて充実部を膵内副脾と診断し経過観察予定とした．しかし，嚢

胞成分の悪性が完全には否定できないことを患者に説明したところ，外科治療を希望されたため手術を行った．

膵内副脾と悪性腫瘍合併例の報告はないことから，充実部分が膵内副脾であることを証明できれば，嚢胞成分を伴う膵内副脾が悪性でないと示唆できる可能性はある．しかし，充実成分の割合には症例ごとに差を認め，嚢胞成分を伴う膵内副脾の術前診断率が14％（Table 2）であることを考えると，術前診断の難しいことが推察される．

以上，術前診断しえたものの嚢胞成分の悪性を否定できず縮小手術を行った膵内副脾の1例を報告した．

文　献

1）Dadds WJ, Taylor AJ, Erickson SJ et al：Radiologic imaging of splenic anomalies. AJR Am J Roentgenol **155**：805―810, 1990
2）Halpert B, Alden ZA：Accessory spleens in or at the tail of the pancreas. A survey of 2,700 additional necropsies. Arch Pathol **77**：652―654, 1964
3）治部達夫，永井秀雄，仙波大石ほか：膵内副脾より発生したepidermoid cystの1例．日消誌 **84**：1859―1862, 1987
4）Tang X, Tanaka Y, Tsutsumi Y：Epitherial inclusion cysts in an intrapancreatic accessory spleen. Pathol Int **44**：652―654, 1994
5）印牧直人，中澤三郎，芳野純治ほか：epidermoid cystを伴った膵内副脾の1例．日消誌 **92**：1212―1216, 1995
6）古川　剛，大橋計彦，戸田信正ほか：膵内副脾にみられたepidermoid cystの1例．膵臓 **11**：304―310, 1996
7）高橋達郎，森谷　宏：島細胞腫瘍が疑われた膵内副脾の1例．病院病理 **15**：153, 1998
8）稲葉圭介，清水泰博，安井健三ほか：膵内副脾に発生したepidermoid cystの2例．手術 **53**：809―812, 1999
9）園村哲郎，片岡伸一，筑後隆章ほか：膵内副脾に発生したEpidermoid Cystの1例．日独医報 **44**：196―199, 1999
10）Sasou S, Nakamura S, Inomata M：Epitherial splenic cysts in an intrapancreatic accessory spleen and spleen. Pathol Int **49**：1078―1083, 1999
11）山元龍哉，前田正幸，宮山士郎ほか：超常磁性酸化鉄造影剤が有用であった膵尾部副脾の1例. 映像情報 Med **32**：684―687, 2000
12）竹下　徹，舘野　円，古川珠見ほか：MRIによる膵内副脾の診断―SPIO造影MRIの有用性を含めて―．臨消内科 **17**：771―776, 2002
13）勅使河原修，末永昌宏，武内有城ほか：非機能性膵内分泌腫瘍と鑑別困難であった膵内副脾の1例．日消外会誌 **33**：1821―1825, 2000
14）潟沼朗生，真口宏介，小山内学ほか：膵内副脾に発生したepidermoid cyst. 消画像 **2**：366―368, 2000
15）向井　敬，藤江俊司，橋村伸二ほか：膵内副脾より発生したepidermoid cystの1例．臨放 **45**：787―790, 2000
16）川崎陽介，土田　明，佐々木民人ほか：膵内副脾に発生したEpidermoid cystの1例．膵臓 **16**：391―396, 2001
17）杉本　央，小林　満，藤野寿幸ほか：画像診断にて手術を回避できた膵腫瘤の1例. 尾道市民病医誌 **18**：91―94, 2002
18）新垣淳也，久高　学，山城和也ほか：膵内副脾に発生したepidermoid cystの1例．日臨外会誌 **64**：1740―1744, 2003
19）阪本研一，広瀬　一，山田卓也ほか：腹腔鏡補助下膵部分切除を施行した膵内副脾epidermoid cystの1例．日消外会誌 **36**：278―282, 2003
20）Hamada T, Isaji S, Mizuno S et al：Laparoscopic spleen-preserving pancreatic tail resection for an intrapancreatic accessory spleen mimicking a nonfunctioning endocrine tumor：report of a case. Surg Today **34**：878―881, 2004
21）山口智弘，小出一真，塩飽保博ほか：非機能性膵ラ氏島腫瘍と鑑別困難であった副脾の1例. 日臨外会誌 **65**：1056―1060, 2004
22）Kanazawa H, Kamiya J, Nagino M et al：Epidermoid cyst in an intrapancreatic accessory spleen：a case report. J Hepatobilliary Pancreat Surg **11**：61―63, 2004
23）Watanabe H, Yamaguchi Y, Ohtsubo K et al：epidermoid cyst of the intrapancreatic accessory spleen. Dig endosc **16**：244―248, 2004
24）原田宏海，大内泰文，藤井進也ほか：膵内副脾に生じたepidermoid cystの1例．臨放 **45**：1162―1165, 2000
25）北川敬之，金子源吾，堀米直人ほか：膵内副脾に生じたepitherial cystの1例．日臨外会誌 **67**：2172―2176, 2006
26）赤羽正章：膵疾患　膵内副脾．画像診断 **26**：1490―1491, 2006
27）中村慶春，内田英二，相本隆幸ほか：非機能性膵内分泌腫瘍と鑑別困難であった膵内副脾の1例―腹腔鏡下脾温存膵尾部切除術の有用性―. 日鏡外会誌 **11**：733―738, 2006
28）栗山直久，世古口務，三枝庄太郎ほか：膵内副脾に発生したepitherial cystの1例．日消誌 **92**：1212―1216, 1995
29）木村真樹，山田卓也，木村　茂ほか：膵内副脾に合併した類上皮腫の2例．日臨外会誌 **67**：2712―2716, 2006
30）高山敬子，森下慶一，前出幸子ほか：石灰化を伴う非機能性膵内分泌腫瘍との鑑別が困難であっ

た副脾内 epidermoid cyst の 1 例．肝胆膵画像 8：531―534, 2006
31）吉澤　香，中島早苗，藤田泰子ほか：造影超音波検査が診断に有用であった膵内副脾の 1 例．Rad fan 5：73―75, 2007
32）黒住昌弘，角谷眞澄：膵内副脾. 画像診断 27：6―7, 2007
33）高原政宏，豊川達也，松本和幸ほか：術前診断が困難であった副脾の 1 例．三豊総合病誌 28：58―64, 2007
34）石田光明，松原亜季子，小島史好ほか：膵内副脾に発生した類表皮嚢胞の 1 例．診断病理 24：252―255, 1998
35）Itano O, Shiraga N, Kouta E et al：Epidermoid cyst originating from an intrapancreatic accessory spleen. J Hepatobiliary Pancreatic Surg 15：436―439, 2008
36）中嶌雅之，永野靖彦，佐藤　勉ほか：膵仮性嚢胞を伴った膵内副脾の 1 例．日臨外会誌 69：1208―1212, 2008
37）白石　治, 亀井敬子, 石川　原ほか：膵内副脾 epidermoid の 1 例．日外科連会誌 33：213―217, 2008
38）肱岡　範，一二三倫朗，吉永秀哉ほか：MCN との鑑別が困難であった膵内副脾に発生した Epithelial cyst の 1 例. 肝胆膵画像 10：352―355, 2008
39）門田球一，羽場礼次，串田吉生ほか：膵内の副脾に発生した類表皮嚢胞の 1 例．診断病理 25：117―120, 2008
40）五味達哉，長基雅司，長谷川誠ほか：膵内副脾. 綜合臨 58：502―507, 2009
41）湯浅吉夫，角　重信，中光篤志ほか：膵内副脾に発生した epidermoid cyst の 1 例．日臨外会誌 70：548―553, 2009

A Case of Preoperatively Diagnosed Intrapancreatic Accessory Spleen Performed Limited Surgery for not being able to Ruled out Malignancy of Cystic Component

Ryota Higuchi, Hideki Yasuda, Keiji Koda, Masato Suzuki,
Masato Yamazaki, Tohru Tezuka, Chihiro Kosugi, Atsushi Hirano,
Shuichirou Uemura and Hironori Tsuchiya
Department of Surgery, Teikyo University Chiba Medical Center

Incidental detection of pancreatic tumors has in recent years become more frequent owing to progress made in diagnostic imaging. We report a case of a preoperatively diagnosed intrapancreatic accessory spleen performed limited surgery for not being able to ruled out malignancy of cystic component. A 55-year-old woman with suspected appendicitis underwent computed tomography which detected a cystic lesion with a solid component 3cm in diameter at the pancreatic tail. We suspected the tumor to be an intrapancreatic accessory spleen because endoscopic ultrasonography showed identical image patterns for both the solid component of the tumor and spleen. Superparamagnetic iron oxide magnetic resonance imaging showed a decrease in signals, and 99mTc-Sn colloid scintigraphy indicated an uptake in both lesions. The patient was given a diagnosis of intrapancreatic accessory spleen, and informed that malignancy could not be ruled out completely upon which she requested surgery. The tumor at the pancreatic tail was soft, brownish, and 3cm in diameter, and spleen preserving pancreatic tail resection was performed confirming the diagnosis of intrapancreatic accessory spleen by intraoperative frozen section. The postoperative course was uneventful and she was discharged on postoperative day 16. To the best of our knowledge only 9 cases of preoperatively diagnosed intrapancreatic accessory spleen have been reported in the literature, and we therefore report this rare case.

Key words：intrapancreatic spleen, epithelial cyst, superparamagnetic iron oxide magnetic resonance imaging

〔Jpn J Gastroenterol Surg 43：647―653, 2010〕

Reprint requests：Ryota Higuchi　Department of Surgery, Teikyo University Chiba Medical Center
3426-3 Anesaki, Ichihara, 299-0111 JAPAN

Accepted：September 16, 2009

©2010 The Japanese Society of Gastroenterological Surgery　Journal Web Site：http：//www.jsgs.or.jp/journal/