日消外会誌　43（6）：654～660，2010年

**症例報告**

# 長期生存が得られたKrukenberg腫瘍合併Meckel憩室癌の1例

大津赤十字病院外科部，同　病理部[1]，信楽中央病院外科[2]

石上　俊一　矢澤　武史[2]　大江　秀明　北口　和彦
浦　克明　平良　薫　吉川　明　田村　淳
馬場　信雄　白瀬　智之[1]

患者は69歳の女性で，2004年11月の卵巣腫瘍摘出術の際に，回腸末端から約70cmの腸間膜対側に充実性腫瘍を伴う径2cmのMeckel憩室を指摘された．右卵巣腫瘍，憩室腫瘍とも中分化型腺癌であり，いずれも免疫組織学的検査でサイトケラチン（以下，CK）7（－），CK 20（＋）であることから，Meckel憩室癌の卵巣転移と診断された．ムチンコア蛋白（以下，MUC）の免疫組織染色でMUC 1（＋），MUC 5AC（＋）であったがMUC 2の発現がみられず，迷入した異所性組織が癌化したものと考えられた．腹水細胞診陽性であり，術後TS-1/cisplatin（以下，CDDP）併用療法を施行した．腹膜再発があるが，患者は初回手術から4年半を経過した現在も生存中である．Meckel憩室に発生した腺癌の文献報告は，1950年以降　国内外で46件あるが，卵巣転移合併症例はなかった．本例はMeckel憩室の異所性胃癌であった可能性が高く，抗癌剤治療が奏効し長期生存が得られたと推察された．

## はじめに

Meckel憩室に発生する悪性腫瘍の頻度は低く，とりわけ癌の報告は少ない．一方，Krukenberg腫瘍の原発巣としては胃癌や大腸癌，乳癌が多く[1]，癌種に関係なく卵巣転移を伴う症例の予後は不良である[2]．今回，Krukenberg腫瘍を契機にMeckel憩室癌と診断されたが，外科的切除や補助化学療法を行うことにより長期生存が得られた症例を経験したので報告する．

## 症　例

患者：69歳，女性

主訴：下腹部不快感

家族歴：特記事項なし．

既往歴：特記事項なし．

現病歴：下腹部の違和感を主訴に近医を受診した．腹部超音波検査で両側卵巣腫瘍と診断され，当院産婦人科を紹介された．

入院時現症：身長150cm，体重41kg，血圧164/70mmHg，脈拍92回/分，呼吸回数20回/分，体温36.9℃．腹部は平坦・軟で腫瘤は触知しなかった．

入院時検査所見：血液検査で11,800/μlと白血球増多を認めた．腫瘍マーカーはCEAだけが

Fig. 1　Ultrasonography of the abdomen revealed a multicystic tumor partially solid（arrow head），measuring 13 cm in diameter in the pelvic cavity. One scale in one centimeter.

＜2009年9月16日受理＞別刷請求先：石上　俊一
〒520-8511　大津市長等1―1―35　大津赤十字病院外科部

**Fig. 2**　Macroscopic features of resected specimens. (a) Solid and cystic tumor of right ovary. The most contents of right ovary were coagula, and yellowish solid tumor proliferated inside the cyst wall. Normal ovarian tissues (arrow) and metastatic tumors (arrow head) were observed. One scale in one centimeter. (b) A tumor 2 cm in diameter arising in Meckel's diverticulum in the ileum 70cm above the ileocecal valve. Mesodiverticular band was observed (arrow). One scale in one centimeter.

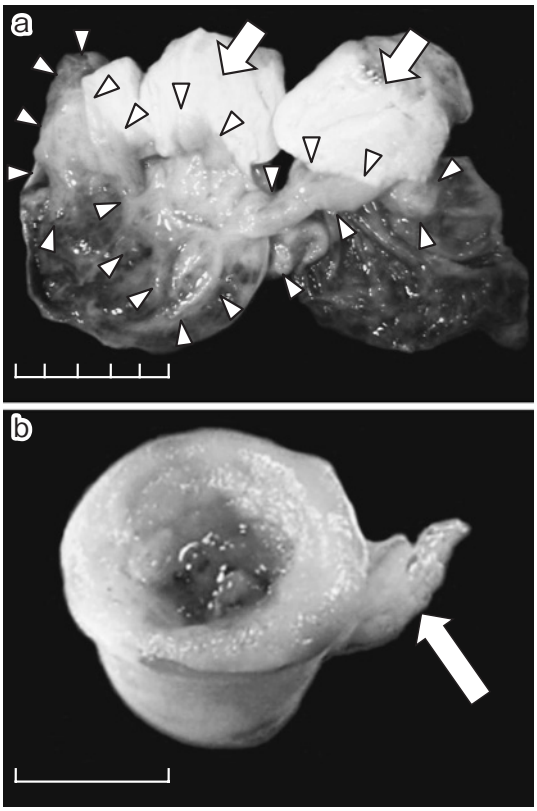


62.4ng/ml と高値で，それ以外 CA125，CA19-9 や CA72-4 はすべて正常値であった．

腹部超音波検査：右卵巣は径 13cm と腫大し，多胞性でわずかに充実性の部分を認めた(**Fig. 1**)．左卵巣は嚢腫様であった．ダグラス窩に少量の腹水が観察された．

開腹時所見：2004 年 11 月中旬に悪性卵巣腫瘍の診断で開腹術を施行した．腹膜播種はなかったが，腹水細胞診の結果は classV であった．子宮摘出と両側付属器切除術が施行された．術中に回腸末端から約 70cm の腸間膜対側に，mesodiverticular band を有する径 2cm の Meckel 憩室を認め硬結が触知されたため，同時に憩室切除術が施行された．

**Fig. 3**　Microscopic findings of the primary tumor in the Meckel's diverticulum. Histopathologically, the tumor was diagnosed as moderately differentiated adenocarcinoma. Cancer cells invaded the subserosal layer. (HE, ×40)

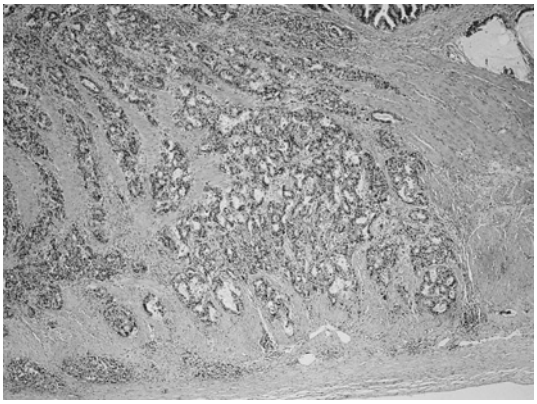

切除標本肉眼検査所見：右卵巣腫瘍は凝血塊を主体とする嚢腫性病変で，壁の一部に桃黄色の腫瘍を認めた（**Fig. 2a**）．Meckel 憩室内には充実性の腫瘍性病変が観察された（**Fig. 2b**）．

病理組織学的検査所見：左卵巣腫瘍は単純性嚢胞であったが，憩室内腫瘍，右卵巣腫瘍はいずれも中分化型腺癌で，憩室癌の卵巣転移と診断された（**Fig. 3**）．胃原発の可能性を考え，術後に上部消化管内視鏡検査が施行されたが異常所見は認められなかった． 憩室癌の病理組織学的診断が se, ly3, v2 であったため，後日郭清を伴う小腸切除術が施行されたが，残存腫瘍や転移は認めなかった．

免疫組織染色検査：サイトケラチン(以下，CK) 7，CK 20，ムチンコア蛋白(以下，MUC)1，MUC 2，MUC 5AC に対する免疫組織染色検査を施行した．憩室腫瘍，卵巣腫瘍はいずれも CK 7(−)，CK 20（+）と腸管由来のパターンを示し，Meckel 憩室癌の卵巣転移と診断された．また，MUC 1（+），MUC 2（−），MUC 5AC（+）であることから，憩室内腫瘍は異所性胃癌か膵癌と推定された．

**Fig. 4**　Clinical course of this case. Bilateral oophorectomy, histerectomy and diverticulectomy have been performed in November 2004, and chemotherapy with TS-1 and CDDP was performed after surgery. The serum CEA level rose up higher than normal limit 2.5 years after one time normalization of that. Further, the patient was performed gastrectomy for disseminated gastric metastasis in November 2008. She has remained alive for 4 years and 3 months after the initial operation.

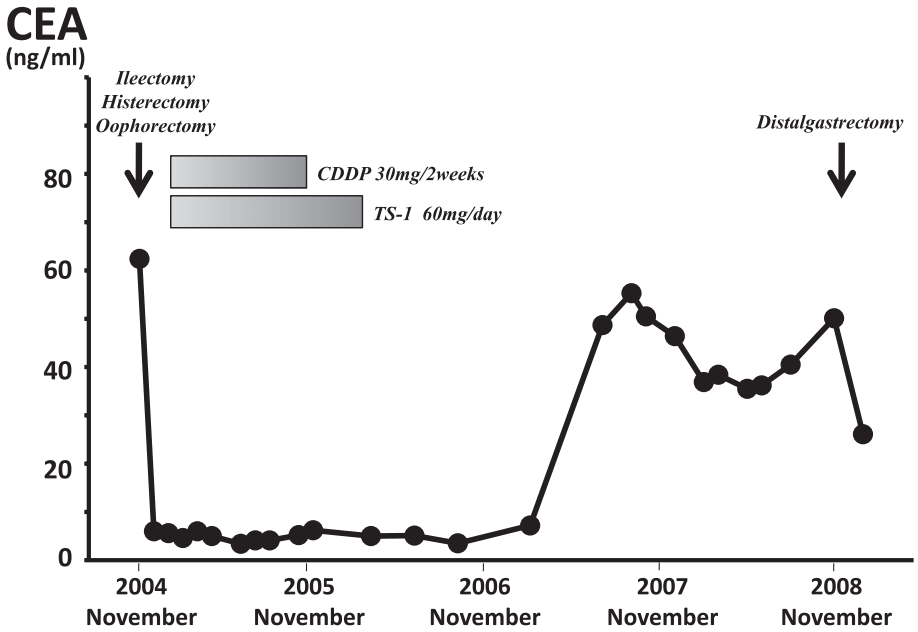


**Fig. 5**　Macroscopic findings of the gastric metastases. Tumor invasion was not observed in adjacent normal mucosa (arrow).

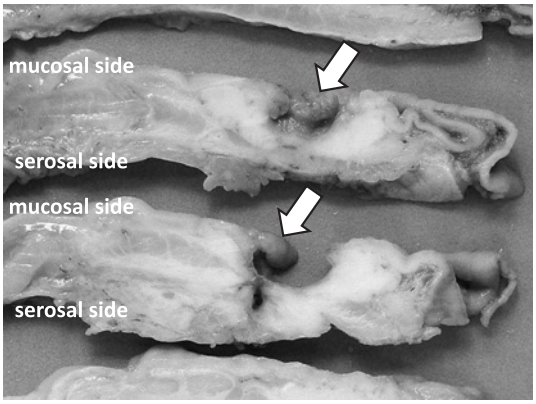


術後経過：周術期は良好に経過した．異所性胃癌が最も考えられたため，患者と家族にインフォームドコンセントを行ったうえで，2005年1月中旬からTS-1/CDDP併用療法を開始した．通院での加療を希望され，CDDP 30mg/bodyを1回/2週の間隔で10か月間，TS-1 60mg/dayを2週投薬2週休薬で2006年3月まで投与した．血清CEA値は，2005年2月に4.6ng/mlと一旦正常化したが，2007年7月から上昇に転じた（**Fig. 4**）．腹部造影CTや超音波検査で再発は明らかでなかった．前回の抗癌剤治療の副作用が強かったことより患者自身がさらなる精査・加療を希望されず，そのまま経過観察となった．その後，2008年11月中旬に胃癌と診断され胃切除術が施行された．胃漿膜面のところどころや下腹部の壁側腹膜，肝左葉の表面など，腹腔内には多数の粗大な白色の播種結節が認められ，可能なかぎり切除された．肝転移やリンパ節転移は認めなかった．胃腫瘍は周堤を伴わない潰瘍性病変で，正常胃粘膜が潰瘍内に引き込まれており，潰瘍底に一致する漿膜側に径約2cmの播種性結節を伴っていた

**Table 1** Case report contents related to the cancer of Meckel's diverticulum

| No. | Author | Year | Age/Sex | Distance from Ileocaecal vulve (cm) | Tumor marker CA19-9 (U/ml) | Tumor marker CEA (ng/ml) | Operation's method or autopsy | Metastasis | Ectopic epithelium | Chemotherapy | Prognosis |
|---|---|---|---|---|---|---|---|---|---|---|---|
| 1. | Wiseley[4] | 1931 | 41 M | 76 | | | ileectomy | | | | another death |
| 2. | Michael[4] | 1932 | 67 M | 100 | | | ileectomy | | | | |
| 3. | Franke[4] | 1933 | 54 M | 125 | | | diverticulectomy | L* | | | death (2Y10M) |
| 4. | Brown[4] | 1933 | 66 M | 51 | | | diverticulectomy | | | | |
| 5. | Gray[4] | 1937 | 37 F | 35 ～ 40 | | | ileectomy | | gastric | | alive (1Y) |
| 6. | Weir[4] | 1937 | 70 M | | | | (autopsy case) | H**, P*** | — | | death (10D) |
| 7. | Albright[4] | 1942 | 48 F | 20 | | | ileectomy | LN**** | — | | alive (7M) |
| 8. | Costich[4] | 1946 | 55 M | 60 | | | (autopsy case) | H | | | death (7D) |
| 9. | Moore[4] | 1953 | 72 F | 7 | | | ileectomy | LN | | | another death |
| 10. | Nocentini[4] | 1953 | 21 M | 20 | | | diverticulectomy | | pancreatic | | |
| 11. | Sanderup[4] | 1955 | 67 M | 75 | | | | H, P, B***** | | | |
| 12. | Folz[4] | 1955 | 49 F | | | | ileectomy | LN, P | gastric | | death (10M) |
| 13. | Konwaler[4] | 1955 | 77 M | 90 ～ 95 | | | (autopsy case) | | gastric, pancreatic | | |
| 14. | Freeman[4] | 1957 | 32 M | | | | ileectomy | LN | — | | death (1Y5M) |
| 15. | Inaba[4)28] | 1959 | 45 M | 90 | | | ileocecal resection | P | — | | death (8M) |
| 16. | Abdel-Bari[4] | 1967 | 64 M | | | | r-hemicolectomy | LN | | | |
| 17. | Behan[4] | 1968 | 72 M | 100 | | | (autopsy case) | LN, H, L | gastric | | death |
| 18. | Lee[4] | 1972 | 61 M | 60 | | | ileectomy | | | | |
| 19. | Johnson[4] | 1973 | 43 M | 60 | | | (autopsy case) | P | | | death |
| 20. | Scharfenberg[4] | 1975 | 80 M | 92 | | | ileectomy | LN, P | | | death (1Y2M) |
| 21. | Ohtani[4)28] | 1976 | 53 M | 70 | | | ileectomy | | pancreatic | | |
| 22. | Fukuda[4] | 1978 | 50 M | 120 | | | diverticulectomy | LN | — | | death (1.5M) |
| 23. | Ewerth[5] | 1979 | 56 F | 25 | | | ileectomy | LN, H, P | gastric | | death (9M) |
| 24. | Chen[6] | 1983 | 50 M | | | | ileectomy | | | | alive (1Y6M) |
| 25. | Adams[7] | 1987 | 51 M | | | | diverticulectomy | | | | alive (7Y) |
| 26. | Borgognone[8] | 1988 | 53 M | | | | r-hemicolectomy | LN | | | alive (10M) |
| 27. | Arceci[9] | 1988 | 78 M | 80 | | | ileectomy | | | | |
| 28. | Yamaguchi[10] | 1989 | 55 M | 80 | | + | ileectomy | LN, P | gastric | | death (9M) |
| 29. | Ferri[11] | 1953 | 42 F | 70 | | | | | | | |
| 30. | Okuno[12] | 1989 | 34 M | 60 | 89 | 153.6 | ileectomy | LN | gastric | #1 CDDP , #2 MMC , #3 5FU | alive (1Y1M) |
| 31. | Kemen[13] | 1991 | 71 F | | | | ileectomy | LN | | | death (1Y) |
| 32. | Sugie[14] | 1991 | 46 M | 60 | | 124 | ileectomy | LN | | CDDP, #4 OK432 , 5FU | alive (1Y6M) |
| 33. | Takahashi[15] | 1991 | 43 M | 130 | | 4.3 | ileectomy | | | #5 MTX , 5FU ? | alive (7M) |
| 34. | Kusumoto[16] | 1992 | 54 M | 55 | | N****** | ileectomy | LN | gastric | CDDP, 5FU | alive (6M) |
| 35. | Takagi[17] | 1992 | 70 F | 70 | 9779 | 26.9 | ileectomy | LN, H, P | — | | alive (3M) |
| 36. | Hiramatsu[18] | 1993 | 62 F | 70 | 92 | | ileectomy | P | gastric | (done) | death (9M) |
| 37. | Kobayashi[19] | 1996 | 58 M | 80 | N | N | ileectomy | P | — | MMC | death (1Y) |
| 38. | Oshiro[20] | 1999 | 63 M | 80 | 830 | | ileectomy | LN | — | CDDP, 5FU | alive (1Y6M) |
| 39. | Lin[21] | 2000 | 45 F | 70 | | | ileectomy | | gastric | | alive (8M) |
| 40. | Lippe[22] | 2001 | 21 F | | | | ileectomy | | | #6 L-OHP, #7 l-LV, 5FU, MMC | death (14W) |
| 41. | Rieber[23] | 2001 | 80 M | | | | diverticulectomy | | gastric | | alive (1Y) |
| 42. | Arteaga[24] | 2003 | 40 M | | | | ileectomy | P | | | |
| 43. | Parente[25] | 2005 | 52 M | 70 | N | N | ileectomy | LN, H | gastric | (done) | alive (4M) |
| 44. | Narumi[26] | 2007 | 55 M | 60 | N | N | ileectomy | LN | | #8TS-1 | alive (2Y2M) |
| 45. | Matoba[27] | 2008 | 62 F | 80 | N | N | ileectomy | | gastric | | alive (5Y) |
| 46. | Yamada[28] | 2008 | 61 M | | N | N | ileectomy | H, P | gastric | #9 UFT | death (1Y3M) |
| | Our case | | 64 F | 70 | N | 62.4 | ileectomy | cy | gastric ? | CDDP, TS-1 | alive (4Y6M) |

L* : lung metastasis H** : liver metastasis P*** : peritoneal dissemination LN**** : lymph node metastasis B***** : bone metastasis
N****** : normal range #1 CDDP : cisplatin #2 MMC : mitomycin C #3 5FU : fluorouracil #4 OK-432 : picibanil #5 MTX : methotrexate
#6 L-OHP : oxaliplatin #7 L-LV : levofolinate #8 TS-1 : tegaful/gimeracil/oteracil #9 UFT : tegafur/uracil

(**Fig. 5**). 免疫組織染色検査の結果が憩室腫瘍や卵巣腫瘍と同様であり，播種巣の壁外からの浸潤により形成された病変と考えられた.

術後化学療法を勧めたが，患者の強い要望から施行されなかった．患者は2009年5月現在健在で，通院で経過観察中である.

## 考　察

症候性 Meckel 憩室の病態としては，穿孔，出血，腸閉塞，腸重積や腫瘍などがあるが，腫瘍の頻度は3.2% と少ない[3]．医学中央雑誌で「Meckel 憩室癌」をキーワードに1983年から2009年まで，PubMed で「Meckel's diverticulum」,「carcinoma」をキーワードに1950年から2009年までで文献検索を行ったところ，5例の剖検例を含み国内15例，海外31例の報告[4)~28)]があった（**Table 1**）．患者の年齢は21～80歳(平均55歳), 男女比は2.5：1で，憩室は回腸末端から7～130cm の範囲に分布していた．術式は憩室を含む回腸部分切除術が30例と最多で，それ以外に6例で憩室切除，2例に右半結腸切除術，1例に回盲部切除術が施行されていた．腫瘍マーカーは1989年以降の12例[12)14)~20)25)~28)]で測定されていた. 9例中4例[12)17)18)20)]で CA19-9，10例中4例[12)14)15)17)]で CEA が高値であったが, 本例でも CEA が高値を示し, 経過中の病態の進展予測に有用であった.

予後は35例で記載があり，17例が7日から2年10か月で原病死していたが, ほとんどがリンパ節転移や腹膜播種，肝転移を伴う症例であった．生存例は1年半までの経過報告がほとんどであり, Adams ら[7]が7年, 的場ら[27]が5年の長期生存例を報告しているが，いずれも転移のない根治切除例であった.

本例では HE 染色で異所性組織が見当たらなかったが，過去の報告では14例[4)5)10)12)16)18)21)23)25)27)28)]で胃粘膜，3例[4]で膵組織が癌の近隣に確認されている．憩室内迷入組織の確認や，卵巣腫瘍が原発性，転移性のいずれであるかを検討する目的で，我々は CK[29]や MUC[29)30)]の免疫組織染色検査を施行した．MUC は現時点で18種類が判明しており，その種類から起源となる上皮成分が推定可能とされている．膵癌の前駆病変とされている pancreatic intraepithelial neoplasia や浸潤性膵管癌，胃癌では MUC 1 が発現しており[30)31)], MUC 1 陽性胃癌は予後不良との報告[31]がある．さらに，膵臓の腫瘍性病変や胃癌では MUC 5AC[30)31)]も発現しているとされている. 本例は MUC 1(+), MUC 5AC (+) でありかつ腸型ムチン MUC 2[29]の発現が観察されないことより，憩室内の異所性組織が癌化し卵巣転移を来したものと推察された．医学中央雑誌や PubMed で「Kruckenberg」をキーワードに検索を行ったが, Meckel 憩室癌を原発巣とする Kruckenberg 腫瘍の報告はなかった.

Meckel 憩室癌の化学療法として，注射剤では MMC[12)19)22)], MTX[15)], CDDP[12)14)16)20)], 5FU[12)14)~16)20)22)], L-OHP[22]や l-LV[22]，経口剤としては UFT[28]や TS-1[26]など消化器癌一般で使用される薬剤が試みられている. 杉江ら[14]は, 培養した腫瘍細胞に対する感受性試験で適切な抗癌剤を選別しえたと述べているが，通常の医療機関で実施できる検査ではなく現実性に乏しい．我々は免疫組織学的検討から異所性胃癌の可能性が高いと考え TS-1/CDDP 療法を選択した．鳴海ら[26]も TS-1 を単独で使用し，再発しながらも2年4か月間生存しえた症例を報告している．一般に，Kruckenberg 腫瘍症例は予後不良[2]とされているが, 本例は適切な抗癌剤の選択が4年6か月の長期生存に繋がったものと考えられた.

CK プロフィールやムチンコア蛋白の発現を詳細に検討することは，適切な抗癌剤治療を選択するうえで有用と考えられ，患者の予後を改善するのに役立つかもしれない.

## 文　献


1) Karsh J：Secondary malignant disease of the ovaries；a study of 72 autopsies. Am J Obstet Gynecol **61**：681―697, 1960
2) Skirnisdottir I, Garmo H, Holmberg L：Non-genital tract metastases to the ovaries presented as ovarian tumors in Sweden 1990-2003：occurrence, origin and survival compared to ovarian cancer. Gynecol Oncol **105**：166―171, 2007
3) Yamaguchi M, Takeuchi S, Awazu S：Meckel's diverticulum. Investigation of 600 patients in Japanese literature. Am J Surg **136**：247―249, 1978
4) 福田和馬，芳村　剛，三好恵一ほか：Meckel 憩室

より発生した髄様腺癌―自験例および文献的考察―．癌の臨 **24**：146―151, 1978
5) Ewerth S, Hellers G, Holmstrom B et al：Carcinoma of Meckel's diverticulum. Acuta Chir Scand **145**：203―205, 1979
6) Chen KT, Workman RD, Kirkegaard DD：Adenocarcinoma of Meckel's diverticulum. J Surg Oncol **23**：41―42, 1983
7) Adams HW, Rehak EM：Carcinoma in a Meckel's diverticulum：case report and literature review. J Miss State Med Assoc **28**：59―61, 1987
8) Borgognone A, Lombardi V, Porzio R：Adenocarcinoma of Meckel's diverticulum, a rare complication of omphalomesenteric remnant：presentation of a case and review of the literature. G Chir **9**：103―105, 1988
9) Arceci F, Brunero M, Ceresa L et al：Adenocarcinoma of Meckel's diverticulum. Description of a case. Minerva Chir **43**：1191―1193, 1988
10) Yamaguchi K, Maeda S, Kitamura K：Adenocarcinoma in Meckel's diverticulum：case report and literature review. Aust N Z J Surg **59**：811―813, 1989
11) Ferri M, Ritossa C：Adenocarcinoma of Meckel's diverticulum. Minerva Chir **44**：2427―2430, 1989
12) 奥野哲二，平井通雄，吉田智郎ほか：高 CEA 血症を呈した Meckel 憩室癌の 1 例. 内科 **63**：771―774, 1989
13) Kemen M, Schafer K, Respondek M：Adenocarcinoma of Meckel's diverticulum. Case report with literature review. Chirurg **62**：569―570, 1991
14) 杉江知治，大垣和久，菅 典道ほか：Meckel 憩室癌の 1 例．日消外会誌 **24**：930―934, 1991
15) 高橋貞二，上田 忠，田村豊一ほか：Meckel 憩室より発生した多嚢胞形成性癌の 1 例. 日消外会誌 **24**：1314―1318, 1991
16) Kusumoto H, Yoshitake H, Mochida K et al：Adenocarcinoma in Meckel's diverticulum：report of a case and review of 30 cases in the English and Japanese literature. Am J Gastroenterol **87**：910―913, 1992
17) 高木雅代，森本重利，露口 勝ほか：Meckel 憩室に発生したと考えられた腺癌の 1 例. 腸疾患の臨 **5**：39―43, 1992
18) 平松和洋，関本 衛，長谷川洋ほか：Meckel 憩室より発生した腺癌の 1 例―本邦報告例 14 例の検討―．日臨外医会誌 **54**：2125―2129, 1993
19) 小林裕之，井出明毅，大西律人ほか：メッケル憩室に発生した腺癌の 1 例．日消外会誌 **29**：1074―1078, 1996
20) 大城望史，田中恒夫，板本敏行ほか：CA19-9 産生 Meckel 憩室癌の 1 切除例．日消外会誌 **32**：2144―2148, 1999
21) Lin PH, Koffron AJ, Heilizer TJ et al：Gastric adenocarcinoma of Meckel's diverticulum as a cause of colonic obstruction. Am Surg **66**：627―630, 2000
22) Lippe P, Berardi R, Latini L et al：Severe prognosis of signet-ring cell adenocarcinoma occurring in Meckel's diverticulum. Ann Oncol **12**：277―278, 2001
23) Rieber JM, Weinshel EH, Nguyen T et al：Synchronous gastric adenocarcinomas in a patient with Meckel's diverticulum. J Clin Gastroenterol **33**：78―80, 2001
24) Arteaga MX, Elorza OJL, Busto VMJ et al：Meckel's diverticulum adenocarcinoma：a rare malignant degeneration. Rev Esp Enferm Dig **95**：660―661, 658―659, 2003
25) Parente F, Anderloni A, Zerbi P et al：Intermittent small-bowel obstruction caused by gastric adenocarcinoma in a Meckel's diverticulum. Gastrointest Endosc **61**：180―183, 2005
26) 鳴海憲二，太田秀二郎，奥村全史ほか：Meckel 憩室に発生した腺癌の 1 例．日臨外会誌 **68**：1467―1471, 2007
27) 的場周一郎，沢田寿仁，戸田重夫ほか：Meckel 憩室癌の 1 例．日臨外会誌 **69**：2580―2584, 2008
28) 山田大作，小関萬里，黒住和史ほか：臍部腫瘤を呈した Meckel 憩室癌の 1 例．日臨外会誌 **69**：2585―2591, 2008
29) 本山悌一，加藤哲子，早坂 直ほか：原発性腫瘍か転移性腫瘍かの鑑別における免疫組織化学の補助的役割．日婦腫瘍会誌 **22**：25―29, 2004
30) 米澤 傑，堀之内道子，野元三治ほか：Pan IN, IPMN，IDC（浸潤性膵管癌）におけるムチン発現とその意義．胆と膵 **26**：105―113, 2005
31) Lee HS, Lee HK, Kim HS et al：MUC1, MUC2, MUC5AC, and MUC6 expressions in gastric carcinomas：their roles as prognostic indicators. Cancer **92**：1427―1434, 2001

**A Successful Treatment for Adenocarcinoma arising in Meckel's Diverticulum combined with Krukenberg's Tumor；Report of a Case**

Shun-ichi Ishigami, Takefumi Yazawa[2], Hideaki Ooe, Kazuhiko Kitaguchi,
Katsuaki Ura, Kaoru Taira, Akira Yoshikawa, Jun Tamura,
Nobuo Baba and Tomoyuki Shirase[1]
Department of Surgery and Department of Pathology[1], Otsu Red Cross Hospital
Shigaraki Central Hospital[2]

A sixty nine-year-old woman who had undergone oophorectomy for a right ovarian tumor in November 2004 underwent resection for a tumor 2cm in diameter arising in Meckel's diverticulum in the ileum 70cm above the ileocecal valve. Histopathologically, both tumors were diagnosed as moderately differentiated adenocarcinoma. Immunohistochemistry results were as follows：cytokeratin（CK）7（−），20（+），mucin core protein（MUC）1（+），MUC 2（−），and MUC 5AC（+）. CK profiles and MUC expression indicated that the Meckel's diverticulum tumor may be adenocarcinoma arising from ectopic epithelium and that the ovarian tumor was metastatic. After systemic chemotherapy with TS-1 and cisplatin（CDDP），she remains alive for 4 years and 3 months since initial surgery. Of the 46 cases of adenocarcinoma arising in Meckel's diverticulum and reported worldwide since 1950, this is, to our knowledge, the first combined with Krukenberg's tumor. We suspect that this case may have been "ectopic gastric cancer" and successful treatment may lead to a comparatively long survival.

**Key words**：Meckel's diverticulum, Krukenberg's tumor, chemotherapy

〔Jpn J Gastroenterol Surg 43：654—660, 2010〕

**Reprint requests**：Shun-ichi Ishigami　Department of Surgery, Otsu Red Cross Hospital
1−1−35 Nagara, Otsu, 520−8511 JAPAN

**Accepted**：September 16, 2009

©2010 The Japanese Society of Gastroenterological Surgery　Journal Web Site：http：//www.jsgs.or.jp/journal/