日消外会誌　43（6）：685～690，2010年

症例報告

腹腔鏡下に切除した仮性腸間膜嚢胞の１例

三愛記念病院外科，同　内科[1]，国保成東病院外科[2]

鈴木　一史　　千葉　　聡[2]　　中島　一彰
大竹　喜雄　　入江　康文[1]

症例は76歳の男性で，両下肢の浮腫，腹部膨満を主訴に当科受診．既往歴に明確な腹部外傷はなかった．腹部CTでは，肝外側区域に接する21×14×20cmの巨大な嚢胞性病変を認め，下大静脈を圧排していた．腹部MRIでは，T1強調画像で低信号，T2強調画像で高信号の均一な内容をもつ嚢胞であった．嚢胞の原発部位の特定は困難であったが，肝外発育性肝嚢胞の可能性が高いと考えられた．下肢の浮腫が増悪傾向のため，経皮的に嚢胞を穿刺し，嚢胞内容のドレナージを行ったのち，手術を行った．腫瘍は，胃結腸間膜から発生した単純性嚢胞であり，腹腔鏡下嚢胞摘出術を行った．病理組織学的には，嚢胞内面に上皮細胞の裏打ちがなく線維性組織から成ることから，腸間膜仮性嚢胞であった．腸間膜仮性嚢胞の報告は，本邦18例目であり，腹腔鏡下手術は2例目であった．原発不明の腹腔内嚢胞性疾患の鑑別診断に当疾患を加える必要があると考えられた．

はじめに

腸間膜嚢胞はまれな疾患で，報告例の多くは小児である．成人例であり，かつ仮性腸間膜嚢胞の報告は極めてまれである[1]．今回，成人の胃結腸間膜に発生した仮性腸間膜嚢胞を経験したので，文献的考察を加えて報告する．

症　　例

症例：76歳，男性

主訴：両下肢の浮腫，腹部腫瘤

既往歴：小学生時からラグビーを始め，生来健康であった．

家族歴：特記すべきことなし．

現病歴：数年前から腹部の腫脹に気づいていたが，特に症状がなく放置していた．平成20年2月頃から，両下肢に浮腫が見られ，当院を受診した．

入院時現症：身長163.6cm，体重65.8kg，腹部は上腹部中心に著明に膨隆し，弾性軟，可動性のない腫瘤を触れ，圧痛ならびに反跳痛を認めなかった．脾腫，表在リンパ節を触れなかった．両側の下肢に著明な浮腫を認めた．

入院時血液検査所見：尿素窒素23.6mg/dL クレアチニン1.38mg/dLと，腎機能が軽度悪化していたほかは血算，生化学検査に異常を認めなかった．腫瘍マーカーは癌胎児性抗原（Carcinoembryonic antigen；以下，CEA）3.2ng/mL CA 19-9 13.4U/mLであり，上昇を認めなかった．

上部消化管造影検査：胃および十二指腸球部大弯側方向からの圧迫により，大きな変形を認める（**Fig. 1**）．

腹部CT：肝外側区域に接する，21×14×20cmの巨大な嚢胞性病変を認める．嚢胞内は均一で隔壁を認めず，嚢胞壁に隆起性病変を認めなかった．右腎の腎盂は拡張し，水腎症の所見を認めた．下大静脈は嚢胞により圧排されていた．嚢胞壁に造影効果は乏しかった（**Fig. 2**）．

腹部Magnetic resonance imaging（以下，MRI）：T1強調像でlow，T2強調像でhighの巨大な嚢胞性病変を認めた．他の臓器への浸潤は認めなかった（**Fig. 3**）．血管造影検査は行わなかった．

＜2009年9月16日受理＞別刷請求先：鈴木　一史
〒260-0027　千葉市中央区新田町2―3　三愛記念病院外科

Fig. 1　Upper gastrointestinal series revealed deformity (arrow head) of stomach, which implies abdominal giant cyst.

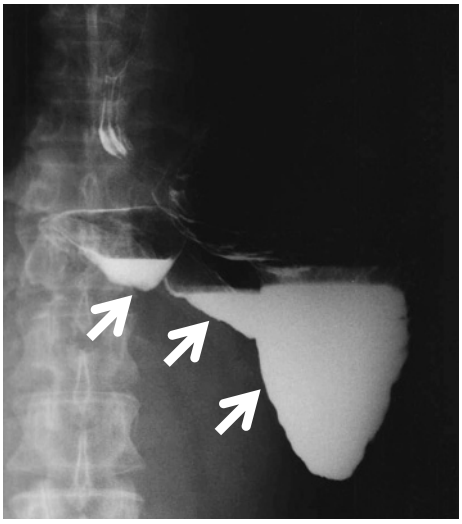

入院後，下大静脈の圧迫症状の解除を目的に，7Fr.ピッグテールカテーテルを嚢胞内に挿入し，内容液をドレナージした．内容液は黄色で混濁しており，排液量は3,680mlであった．嚢胞内容液の細胞診の結果はClass IIIであった．生化学検査では，アミラーゼが78U/L，総ビリルビンが0.1mg/dLであり，胆管または膵管との交通は考えにくいと判断した．また，CEAおよびCA19-9に上昇を認めなかった．

以上の所見から，肝内側区域から壁外性に発育した巨大肝嚢胞の可能性が高いと判断した．嚢胞の穿刺排液後，下肢の浮腫はやや改善傾向を示したが寛解には至らなかった．嚢胞内容のドレナージは不十分であると考えられ，またドレナージチューブの抜去後に嚢胞内容の再貯留の可能性も予想された．下大静脈圧迫の解除による下肢浮腫の改善を目的に，十分な説明と同意を得たうえで手術を行った．

手術所見：胃結腸間膜に，15×10×10cmの大網に覆われた腫瘤を認めた．周辺への癒着は軽度であり，癒着を剥離してゆくと，胃結腸間膜より発生した嚢腫であった．嚢腫は，栄養血管も特に認めず，単純に摘出した（**Fig. 4**）．

Fig. 2　Computed tomography of abdomen reveals low density cyst which has thin wall (A). The cyst compressed inferior vana cava. Hydronephrosis of right kidney is detected (B).

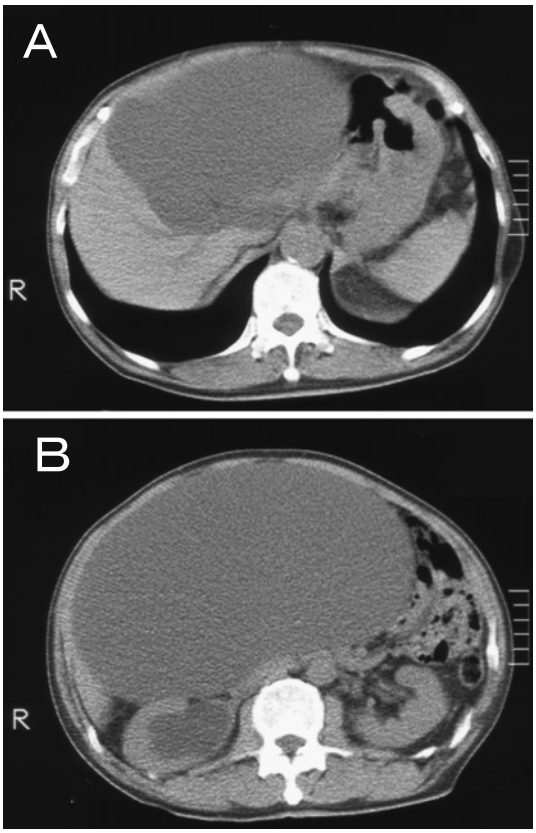

摘出標本肉眼検査所見：嚢胞内には黄色混濁した漿液性の液体が貯留していた．被膜は薄く，内腔面に粘膜を認めなかった．内腔から40×40×20mmの，黄色の隆起を認めた（**Fig. 5**）．

病理組織学的検査所見：嚢胞壁は線維組織からなり，内腔には肉芽腫とフィブリン析出が認められた．嚢胞壁内腔面には上皮を認めず，線維芽細胞と毛細血管を認めた．コレステリン肉芽腫は壁の内部に及んでいた．内腔の滲出物にもコレステリンを認めた（**Fig. 6**）．

術後経過：術後の経過は良好で，第2病日に独歩退院した．第7病日の再来日には，下肢の浮腫は消失した．体重は術前63.3kgから58.2kgへ5.1kgの減少をみた．腹囲は62.5cmから56.8cmへ

Fig. 3　T1-weighed magnetic resonance imaging reveals low intensity large cyst in the abdominal cavity（A）．T2-weighed magnetic resonance imaging reveals high intensity cyst（B）．

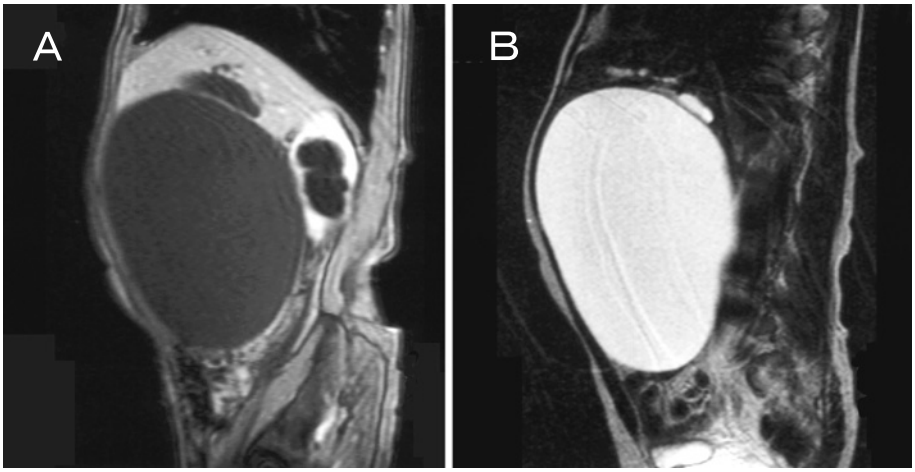

Fig. 4　Operating finding shows a large cyst arisen from gastrocoloc ligament.（arrow head）

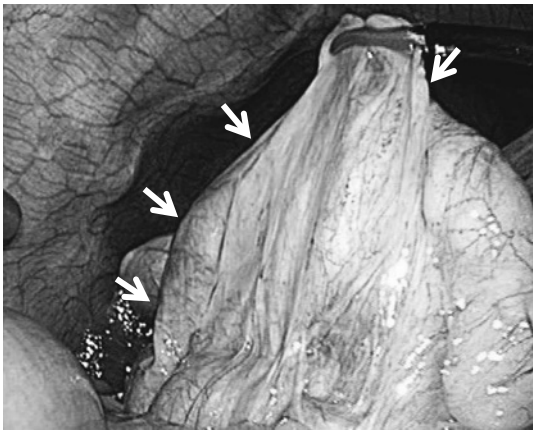

5.7cm 減少した．

考　　察

腸間膜嚢胞は，まれな疾患であり，Rokitansky が 1842 年に初めて報告[2]し，本邦では 1893 年の伊藤ら[3]の報告以来，約 400 例が報告されている．報告の多くは小児例であり，成人例の報告は少ない[3]．成人の仮性腸間膜嚢胞の報告は，さらにまれであり，医学中央雑誌（期間：1983 年～2009 年 2 月，Key word「仮性腸間膜嚢胞」，会議録を除く）にて検索を行い，集積し得た範囲では自検例を含めて 18 例である（**Table 1**）[4)～20)]．

腸間膜嚢胞の分類法は，Beahrs ら[21]によるものが広く用いられている．A）embryonic and developmental cysts，B）traumatic acquired cysts（cyst wall would be composed mainly of fibrous tissue without lining membrane），C）neoplastic cysts，D）infective and degenerative cysts に分類される．

自検例を含む仮性嚢胞は，内腔に上皮の裏打ちがなく，B）に分類され，発生機序として外傷が考えられている．しかし，児島らの集積した 17 例に自験例を加えた本邦報告例 18 例のうち，明確な外傷の既往歴がある報告は 3 例にすぎない．自験例でも，中学生のときにラグビーを行っていたとき以外に腹部打撲の既往歴はなく，外傷歴は不明といえる．

報告例の男女比は　8：10 でやや女性に多く，年齢は 18～77 歳に分布し，平均 45.3 歳であり自験例は最高齢である．主訴は，腹痛，背部痛など疼痛を訴えるものが 8 例と最も多く，次いで腫瘤の触知が 5 例であった．無症状のものが 3 例，腹痛，嘔吐によるものが 1 例であり，自験例のように，下肢の浮腫を症状とするものは報告されてい

Fig. 5　Macroscopic finding of the resected specimen. Yellowish granuloma (arrow head) was observed inside.

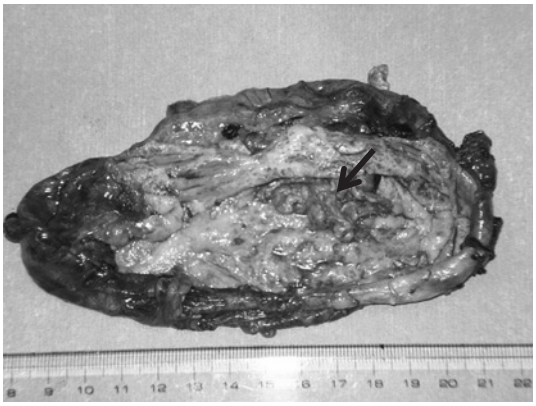

なかった．自験例では，腹腔内の大きな嚢胞が下大静脈を圧排し，下肢浮腫が生じたものと考えられ，嚢胞内用液の穿刺排液により，浮腫は軽減し，嚢胞の切除により浮腫は消失した．

嚢胞の存在部位は，空腸または回腸間膜が9例と最も多く，ついで結腸間膜の7例，大網が1例，胃結腸間膜が1例（自験例）である．

仮性腸間膜嚢胞の発生機序については，外傷により脂肪織炎または腹膜炎を生じ，炎症性線維性組織が形成され，その内腔に損傷リンパ管内の脂質や血漿が貯留するとされている[14]．本邦報告例での外傷の既往が少ない理由として，外傷後，嚢胞が成長するのに長時間を要する可能性，または仮性嚢胞の発生機序として，血腫の存在など他の機序が関与している可能性もある．

診断は比較的困難であり，仮性腸間膜嚢胞に関しては18例中5例（38%）にすぎない．黒岩ら[3]による腸間膜嚢胞の集計でも，診断率は36.4%と同様の傾向であった．自験例に関しても，腹部CT，MRIにより，嚢胞の原発臓器を確定することはできなかった．鑑別すべき疾患としては部位により，肝，腎，脾，膵，卵巣などの嚢胞性疾患であり，自験例では肝嚢胞との鑑別は困難であった．

治療は，腫瘤触知などの症状や合併症の発生したときには必要となる．合併症としては，嚢胞の破裂，嚢胞内出血，腸閉塞，軸捻転，腸重積，感染などがありうる．治療は主に嚢胞の摘出が行われる．腹腔鏡による摘出の報告は2003年に水野ら[14]の報告がある．本邦では自験例が2例目の腹腔鏡下嚢胞摘出術であった．

Fig. 6　Microscopic findings of resected specimen. The cyst wall consisted of fibrous connective tissue. (A：arrow head, B) The granuloma contains cholesterol. (A：HE, ×2) The inner lumen of the cyst wall lacks lining of endothelial cells, which is characteristic finding of a pseudocyst.

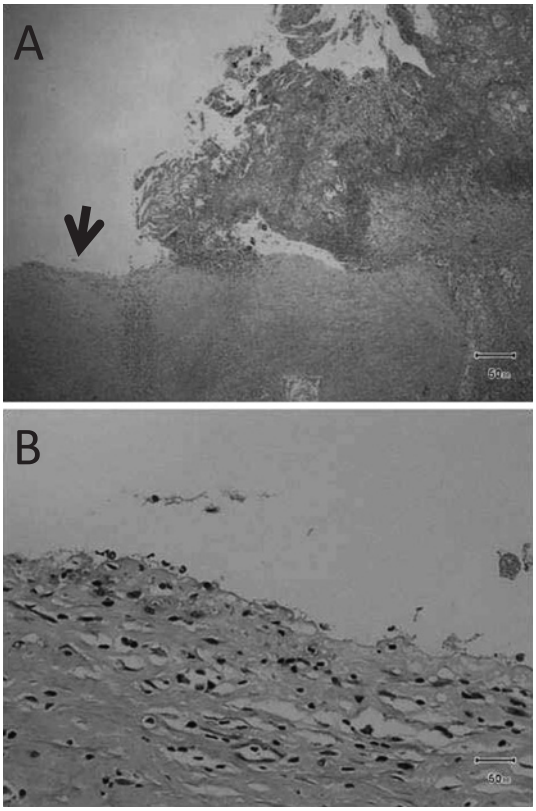

予後は，一般に良好であり，仮性嚢胞の場合は再発，悪性例の報告はない．しかし，真性嚢胞の場合は，悪性例，再発例ともに報告があるため遺残なく切除する必要がある．

術前診断が困難な原発不明の腹腔内嚢胞性疾患の鑑別診断に，当疾患を考える必要があると考えられた．

なお，本論文の要旨は，第109回日本外科学会定期学術集会（2009年4月，福岡）において報告した．

Table 1 Reported cases of abdominal pseudocyst in Japan. N/A：not available

	Author	Year	Age	Sex	Symptom	History of trauma	Size	Location	Preoperative diagnosis	Operation
1	Komatsu[13]	1990	39	F	abdominal pain	no	5	jejunum	pancreatic cyst	small bowel resection
2	Yokote[9]	1990	61	M	abdominal pain	yes	7.5	Transverse colon	mesenteric cyst	extirpation
3	Akamatsu[8]	1990	21	F	abdominal pain	no	12	Transverse colon	ovarian cyst	small bowel resection
4	Tsuji[10]	1991	27	F	abdominal pain	yes	7	ileum	abdominal cyst	extirpation
5	Tsuji[10]	1991	44	M	none	yes	4	jejunum	mesenteric cyst	extirpation
6	moriwaki[15]	1992	59	F	abdominal tumor palpation	Unknown	7	jejunum	abdominal cyst	extirpation
7	Shiomi[16]	1994	18	M	abdominal tumor palpation	Unknown	40	Transverse colon	mesenteric cyst	extirpation
8	Uchiyama[17]	1997	35	F	abdominal pain	Unknown	3.5	sigmoid colon	ovarian cancer	colon resection
9	Matsumoto[11]	1997	31	F	abdominal tumor palpation	Unknown	N/A	Transverse colon	abdominal cyst	extirpation
10	Hirotoshi[12]	1998	34	F	abdominal tumor palpation	Unknown	7	jejunum	mesenteric cyst	extirpation
11	Yasojima[18]	1998	66	M	none	Unknown	5	Transverse colon	mesenteric cyst	extirpation
12	Shimada[19]	1999	53	M	back pain	no	14	omentum	pancreatic cyst	extirpation
13	Yajima[20]	2000	31	F	none	no	4	jejunum	dermoid cyst	extirpation
14	Suzuki[6]	2002	66	M	abdominal pain, vomitting	Unknown	5.5	jejunum	abdominal cyst	small bowel resection
15	Mizuno[14]	2003	41	F	abdominal tumor palpation	no	4	jejunum	abdominal cyst	extirpation
16	Hori[7]	2003	38	F	abdominal tumor palpation	no	11	ileum	ovarian cyst	small bowel resection
17	Kojima[4]	2004	74	M	abdominal pain	Unknown	6	ileum	abdominal tumor	small bowel resection
18	Our case		77	M	Bilateral feet edema	Unknown	14	duodenum	abdominal cyst	extirpation

文　献

1) 黒岩　実，松山四郎，鈴木則夫：術前診断し得た腸間膜嚢胞の2例―本邦報告例の集計と超音波検査の有用性について. 日小外会誌　**24**：1122―1131, 1988
2) De Perrot M, Brundler MA, Totsch M et al：Mesenteric cysts. Toward less confusion? Dig Surg **17**：323―328, 2000
3) 伊藤準三，　木内三丑：腸間膜腫瘍ニ就テ. 東医会誌　**8**：1003―1012, 1893
4) 児島　裕，松本壮平，上野正義ほか：仮性腸間膜嚢胞の1例．日臨外会誌　**65**：1672―1675, 2004
5) 田中千凱：成人腸間膜嚢胞の2例. 日臨外医会誌 **47**：529―532, 1996
6) 鈴木修司，林　恒男，田中精一ほか：腸閉塞症状を呈した仮性腸間膜嚢胞の一例．日臨外会誌 **63**：2701―2704, 2002
7) 堀　武治，天道正成，小山　剛：成人仮性腸間膜嚢胞の1例．日臨外会誌　**64**：2309―2312, 2003
8) 赤松大機：仮性嚢胞を併存した成人腸間膜真性嚢腫の1例．日消外会誌　**23**：2429―2432, 1990
9) 横手美輝洋：外傷性腸間膜嚢胞の1例. 帝京医誌 **13**：71―78, 1990
10) 辻　福正，小山隆司，山崎良定ほか：仮性腸間膜嚢胞の2例．日臨外医会誌　**52**：1298―1302, 1991
11) 松本匡史：横行結腸間膜に発生した仮性腸間膜嚢腫の1例．神奈川医会誌　**24**：225, 1997
12) 広利浩一，山崎左雪，河島秀昭ほか：仮性腸間膜嚢胞の1例．日消外会誌　**31**：2383―2387, 1998
13) 小松　誠，岩浅武彦，久米田茂喜ほか：術前診断が困難であった腸間膜偽性乳び嚢胞の1例. 日消外会誌　**23**：2429―2432, 1990
14) 水野隆史，長谷川洋，小木曽清二ほか：腹腔鏡下に切除しえた腸間膜嚢胞の1例．日臨外会誌 **64**：2782―2786, 2003
15) 森脇義弘，新明紘一郎，細井英雄ほか：成人腸間膜嚢腫の1治験例. 日消外会誌　**25**：2431―2435, 1992
16) 塩見尚礼，谷　　徹，鈴木雅之ほか：巨大な腸間膜乳び嚢胞の1例．日臨外医会誌　**55**：1575―1579, 1994
17) Uchiyama S, Suzuki T, Imai S et al：Time-course ultrasonographic observation of a mesenteric pseudocyst of the sigmoid colon：report of a case. Surg Today **27**：257―260, 1997
18) 八十島孝博，向谷充宏，高島　健ほか：成人腸間

膜乳び嚢胞の1例．日臨外会誌　**59**：544, 1998
19）島田恵太，清水浩二，山形健一ほか：仮性腸間膜嚢胞の1例．日臨外会誌　**33**：1835―1838, 2000
20）矢島　浩，保谷芳行，山崎洋次：腸間膜脂肪壊死による仮性腸間膜嚢胞の1例. 日消外会誌　**33**：1835―1838, 2000
21）Beahrs OH, Judd ES, Dockerty MB：Chylous cysts of the abdomen. Surg Clin North Am **30**：1081―1096, 1950

Laparoscopic Resection of a Mesenteric Pseudocyst

Kazufumi Suzuki, Satoshi Chiba[2], Kazuaki Nakajima,
Yoshio Otake and Yasufumi Irie[1]
Department of Surgery and Department of Internal Medichine[1], Sanai Memorial Hospital
Department of Surgery, Naruto Municipal Hospital[2]

We report a case of adult mesenteric pseudocyst. A 76-year-old man admitted for a palpable, growing abdominal mass and bilateral edema in lower extremities was found in abdominal computed tomography to have an apparently unilocular 21×14×20cm cyst. Abdominal magnetic resonance imaging showed the cyst to be of low intensity in T1 weighed imaging and high intensity in T2 weighed imaging. Based on a preoperative diagnosis of an abdominal cyst strongly suspected of being a hepatic cyst, we conducted laparoscopic surgery, finding cystic mass in the gastrocolic ligament and resecting it. Histologically, the cyst wall consisted of fibrous tissue lacking epithelial lining in the lumen, typical of pseudocysts. We review 17 cases of mesenteric pseudocysts, including 2 cases involving laparoscopic surgery, reported in the Japanese literature.

Key words：mesenteric cyst, pseudocyst, laparoscopic surgery

〔Jpn J Gastroenterol Surg 43：685―690, 2010〕

Reprint requests：Kazufumi Suzuki　Department of Surgery, Sanai Memorial Hospital
2-3 Shinden-cho, Chuo-ku, Chiba, 260-0027 JAPAN

Accepted：September 16, 2009

©2010 The Japanese Society of Gastroenterological Surgery　Journal Web Site：http://www.jsgs.or.jp/journal/