日消外会誌　43（7）：710～716，2010年

症例報告

直腸穿孔を来した胃癌直腸転移の１例

第一東和会病院内視鏡外科センター，大手前病院臨床病理部[1]，NPO 腹膜播種治療支援機構[2]

田畑　智丈　藤村　昌樹　佐藤　功　舛田　誠二
千野　佳秀　沖田　充司　弓場　孝郁　飯田　稔
有馬　良一[1]　米村　豊[2]

症例は 69 歳の男性で，2007 年 4 月，4 型胃癌で胃全摘術を施行した．術後は他医で補助化学療法を施行し，再発徴候なく経過した．2008 年 12 月，汎発性腹膜炎で緊急手術を施行．手術所見は肛門縁より約 3cm 口側の直腸（Rb）に全周性狭窄を認め，さらに約 2cm 口側の拡張した直腸に間膜内への穿孔を認めた．過大侵襲を避けるため，穿孔部で直腸を切断し，人工肛門造設術を施行した．腹膜播種は認めなかった．後日施行した直腸狭窄部の生検で低分化腺癌を認めたため，2009 年 1 月，腹会陰式直腸切断術を施行した．病理組織学的検査では低分化腺癌の浸潤性増生を粘膜下層主体にほぼ全層に認めたが，粘膜面は正常陰窩が保たれていた．以上から，胃癌の直腸転移と診断した．胃癌の直腸転移の報告はまれであり，胃癌の直腸転移で直腸穿通を来した症例は，文献検索上見当たらず，本邦で初めての報告と考えられた．

はじめに

胃癌が孤立性に直腸へ転移を来すことはまれである[1]．今回，我々は直腸穿孔を来した胃癌直腸転移を経験したので，若干の文献的考察を加えて報告する．

症　例

患者：69 歳，男性

主訴：激しい腹痛

既往歴：胃癌にて胃全摘術を施行．

家族歴：特記事項なし．

現病歴：2007 年 4 月，胃癌（MUL，4 型）にて胃全摘術を施行．病理組織学的検査所見は por2，se，sci，INF-γ，ly0，v1，n1（＋），CY0，H0，P0，M0，StageIIIA であった．術前に施行した大腸内視鏡検査では明らかな異常は認めなかった．術後に TS-1（80mg/body 4 週投薬，2 週休薬）を開始したが，1 コース終了後に患者の希望で化学療法は中止した．その後は再発徴候なく経過していた．2008 年 12 月，急性腹症で当院受診．

＜2009 年 11 月 18 日受理＞別刷請求先：田畑　智丈
〒569-0081　高槻市宮野町 2―17　第一東和会病院内視鏡外科センター

来院時現症：腹部は軽度膨隆し全体に板状硬であった．下腹部を中心に圧痛と腹膜刺激症状を認めた．表在リンパ節は触知しなかった．

来院時血液検査所見：白血球 8.400/mm^3，CRP 0.1mg/dl，CEA 2.7ng/ml，CA19-9 13U/ml．炎症所見と腫瘍マーカーは基準値内であった．

来院時腹部 CT：直腸（Rb）に全周性の壁肥厚を伴う狭窄と，狭窄部の口側大腸に著明な拡張を認めた．腸管外に多量の腸管内容物の貯留と free air を認めた（**Fig. 1**）．

直腸診：肛門縁から約 3cm 口側に全周性の硬い狭窄を認めた．

以上より，直腸狭窄による大腸穿孔性腹膜炎と診断し，2008 年 12 月，緊急手術を施行した．

緊急手術所見：腹膜播種は認めなかった．肛門縁より 3cm 口側の直腸（Rb）に硬い全周性狭窄を認め，狭窄部から約 2cm 口側の拡張した直腸に長軸方向に約 7cm の間膜内への穿孔を認めた．直腸・S 状結腸間膜内に巨大な膿瘍を形成し，膿が S 状結腸間膜から腹腔内に漏出していた．穿孔の原因と考えられる狭窄部を 1 期的に切除するには，腹会陰式直腸切断術が必要と判断したが，過

Fig. 1　Abdominal enhanced CT showed a rectal stricture (arrow head) with circumferencial wall thickness and free air (arrow). The left side is the sagital section. The right side is the coronal section.

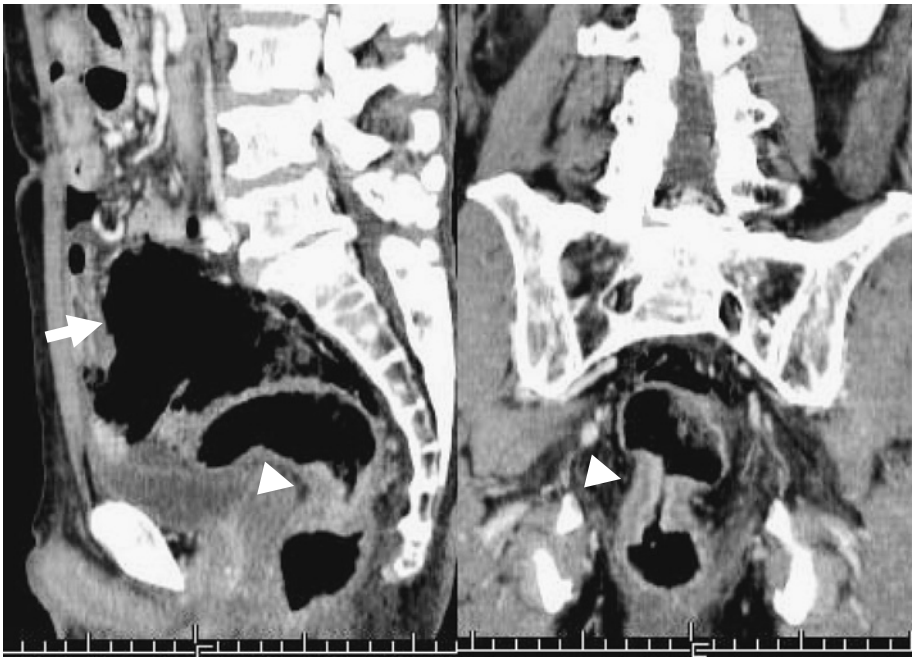

Fig. 2　A colonofiberscopy revealed a whole-circumference narrowing of the rectum with edematous mucosa, about 3cm oral side from the anal verge.

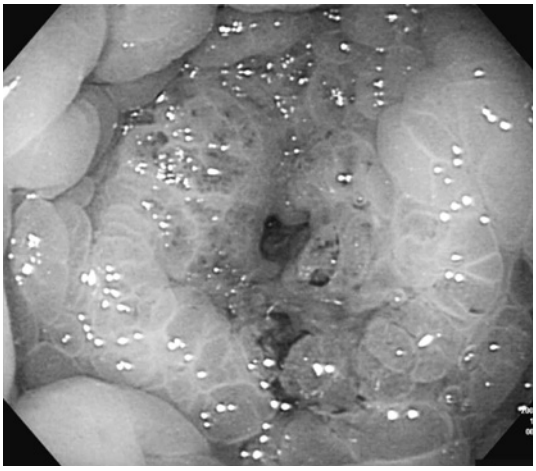

Fig. 3　The resected specimen showed the rectum (RB) with circumferential wall thickness, 6cm in length, without ulcer formation (type 4 tumor).

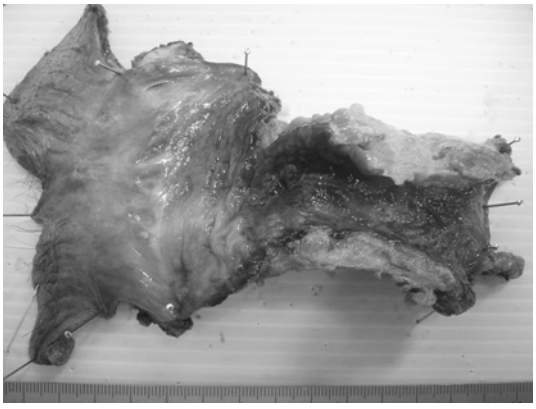

大侵襲を避けるため，穿孔部で直腸を切断し，狭窄部を残して人工肛門造設術を施行した．

術後経過：術後経過は比較的良好であったが，直腸狭窄部より口側の盲端内圧上昇が原因で盲端部断端が哆開したため，骨盤内膿瘍を来し，感染コントロールは困難を極めた．緊急手術後に施行した大腸内視鏡検査（**Fig. 2**）では肛門縁より 3cm 口側の直腸に全周性の狭窄を認めた．粘膜面は浮腫性変化が強く，生検では明らかな悪性所見は認

Fig. 4　Histological findings of a rectal lesion showed poorly differentiated adenocarcinoma.

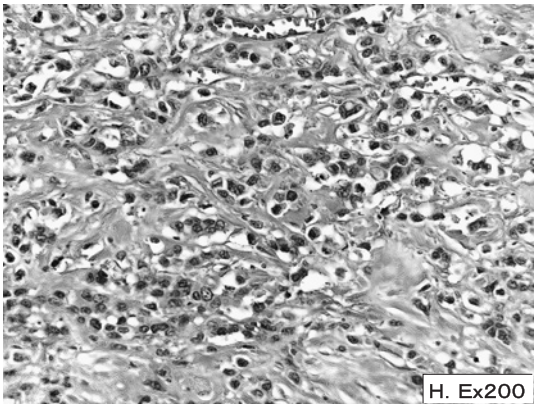

Fig. 5　Histological examination of a rectal lesion showed that poorly differentiated adenocarcinoma developed mainly in the submucosa and the mucosal layer was almost intact.

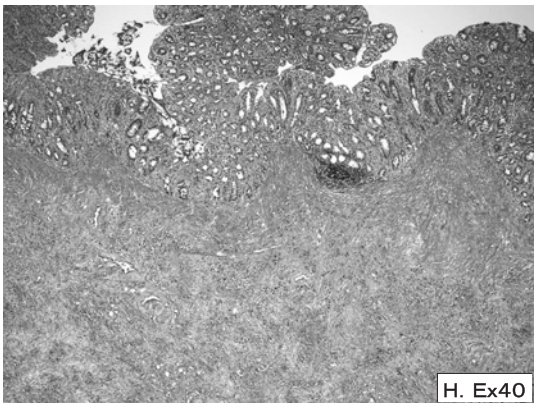

めなかった．大腸内視鏡下に施行した狭窄部粘膜の生検では，明らかな悪性所見を認めなかった．このため，経肛門的に狭窄部の穿刺針生検を施行したところ，粘膜下に低分化腺癌の増生を認めた．

以上より，胃癌直腸転移による直腸狭窄を強く疑い，2009年1月，腹会陰式直腸切断術を施行した．

手術所見：前回手術の影響で骨盤内には激しい癒着を認めたが，腹膜播種は認めなかった．直腸断端周囲に膿瘍形成を認め，直腸間膜は硬化していた．直腸と周囲組織との剥離操作は非常に難渋

Fig. 6　Histological examination of primary gastric cancer showed poorly differentiated adenocarcinoma. Histological findings of a rectal lesion（Fig. 4）and primary gastric cancer（Fig. 6）resembled each other.

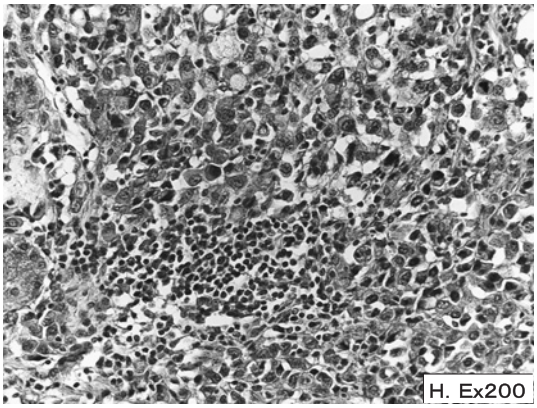

Table 1　Results of immunohistochemical stains

Immunohistochemical stain		
	Gastric Cancer	Rectal Lesion
PAS stain	Positive	Positive
Alcian-blue stain	Partial Positive	Partial Positive
Muc2	negative	negative
Muc5AC	Partial Positive	negative

した．洗浄細胞診は陰性であった．

切除標本：Rbを中心に6cmの潰瘍を伴わない4型腫瘍を認めた．狭窄部の割面では粘膜下層から筋層を中心に著明な壁の硬化と肥厚を全周性に認めた（**Fig. 3**）．

病理組織学的検査所見：por2，INFγ，ly2，v1，PM0，DM0，RM1であり，狭窄部近傍の251番リンパ節に転移を認めた．低分化腺癌の浸潤性増生を粘膜下層主体にほぼ全層に認めたが，粘膜面は正常陰窩が保たれていた（**Fig. 4，5**）．狭窄部と胃癌の組織像は極めて類似していた（**Fig. 6**）．免疫染色検査，特殊染色検査の結果は**Table 1**に示したとおり，胃と直腸でほぼ類似していた．以上より，本症例を胃癌直腸転移と診断した．

切除断端陽性であり，術後18日目よりドセタキセルによる化学療法を施行した．腹会陰式直腸切

Table 2 Reported cases of rectal metastasis from gastric cancer in Japan

No	Author	Year	Sex	Age	Stomach								Rectum						Survival Time (month)	Prognosis	Chief Complaint
					Type	Histology				N	H	P	Location	Type	Histology		H	P			
								ly	v												
1)	Niimi[3]	1984	M	51	5	por	ss	2	0	N0	0	0	Ra-Rb	4	?	Cancar cell grew mainly in submucosa	0	0	9	alive	dyschezia
2)	Inoue[4]	1987	F	57	?	por	se	2	1	N1	0	0	Rb	4	?	Cancar cell grew mainly in submucosa	1	0	14	alive	bloody bowel discharge
3)	Inoue[4]	1987	M	54	4	?	se	x	x	N1	0	1	Ra	4	?	unknown	x	x	?	unknown	epigastralgia
4)	Yokoyama[5]	1988	F	42	3	tub2	se	3	0	N2	0	0	Rb	4	por	unknown	x	x	21	dead	dyschezia
5)	Ito[6]	1989	M	53	4	sig	ss	1	3	N2	0	0	Rb	5	sig	Cancar cell grew mainly in submucosa	0	0	5	alive	dyschezia
6)	Shimanuki[7]	1990	M	66	3	por～sig	se	2	2	N1	0	0	Ra-Rb	4	por～sig	Cancar cell grew mainly in submucosa	0	0	?	unknown	dyschezia
7)	Kurihara[8]	1994	F	59	4	por	?	x	x	N0	x	0	Ra-Rb	?	sig	unknown	x	0	6	alive	abdominal pain
8)	Yoshida[9]	1997	F	49	4	por	?	x	x	NX	0	0	Rb	4	por	Cancar cell grew mainly in submucosa	0	0	2	dead	dyschezia
9)	Imazu[10]	1999	F	53	3	por～sig	ss	1	0	N0	0	0	Ra	4	por～sig	Cancar cell grew mainly in submucosa	0	0	6	alive	dyschezia
10)	Okuno[11]	1999	F	67	4	muc	se	2	0	N1	0	0	Ra-Rb	4	muc	Cancar cell grew mainly in submucosa	0	0	?	unknown	dyschezia
11)	Sasaki[12]	2000	M	68	3	por	se	3	2	N3	0	x	Rb	3	por	Cancar cell grew mainly in submucosa	x	0	?	unknown	dyschezia
12)	Dousei[13]	2002	F	60	4	por	se	1	0	N0	0	0	Ra	4	por	Cancar cell grew mainly in submucosa	0	0	28	dead	dyschezia
13)	Naga[14]	2003	F	58	?	por～sig	se	1	0	N2	0	0	Ra	4	por	Cancar cell grew mainly in submucosa	x	1	?	unknown	dyschezia
14)	Mouri[15]	2003	M	71	?	por	ss	0	0	N1	0	0	Rb	4	por	Cancar cell grew mainly in submucosa	0	0	?	unknown	dyschezia
15)	Sakaguchi[16]	2003	M	61	4	por	se	x	x	N2	0	0	Rb	4	por	Cancar cell grew mainly in submucosa	0	0	12	dead	abdominal fullness
16)	Shioiri[17]	2003	M	65	IIc like advance	por	ss	1	0	NX	0	0	Rs-Rb	4	por	Cancar cell grew mainly in submucosa	0	0	?	unknown	dyschezia
17)	Samura[18]	2004	M	53	?	por	se	3	1	N2	0	0	Rb	2	por	Cancar cell grew mainly in submucosa	0	1	60	alive	dyschezia
18)	Sakashita[19]	2005	M	75	4	por	se	x	x	N2	0	0	Rb	?	?	unknown	x	x	48	alive	dyschezia
19)	Suzumura[20]	2005	F	44	4	tub2	si	x	x	N2	0	0	Rs-Ra	4	tub2	Cancar cell grew mainly in submucosa	0	1	36	dead	dyschezia
20)	Kimoto[21]	2006	M	65	?	por	ss	1	0	N1	0	0	Rs-Ra	?	por	unknown	x	x	?	unknown	abdominal fullness, diarrhea
21)	Nakano[22]	2007	M	65	?	por～sig	mp	0	0	N1	x	x	Rb	4	por	Cancar cell grew mainly in submucosa	x	x	?	unknown	dyschezia
22)	Okada[23]	2007	F	66	?	por～sig	?	3	3	NX	0	0	Ra	2	sig	Cancar cell grew mainly in submucosa	x	0	?	unknown	None
23)	Sakakibara[24]	2008	M	57	4	por	se	1	0	N2	0	0	Rb	4	por	Cancar cell grew mainly in submucosa	0	0	17	dead	unknown
24)	Koyama[25]	2008	M	85	?	por	se	x	x	N1	0	0	Rs-Ra	4	por	Cancar cell grew mainly in submucosa	0	0	?	unknown	unknown
25)	Nitta[26]	2008	F	?	?	sig	se	x	x	N1	0	0	Ra	4	sig	Cancar cell grew mainly in submucosa	0	0	?	unknown	dyschezia
26)	Our case		M	69	4	por	se	x	x	N1	0	0	Rb	4	por	Cancar cell grew mainly in submucosa	0	0	5	dead	perforation

断術後102日目に腹水の出現を認めたため，腹水細胞診を施行したところ腺癌を認めた．術後156日目に腹膜播種にて永眠された．

考　察

転移性大腸癌は比較的まれであり，Balthazar EJ ら[1]は，大腸癌全体の0.1～1.0％と報告している．剖検例の検討で，浦野ら[2]は胃癌の大腸転移を約10％に認めたと報告している．しかし，実際に臨床の場で胃癌の大腸転移に遭遇することは非常にまれである．医学中央雑誌で「胃癌」,「直腸転移」を key word として検索したところ，1983年から2009年に胃癌を原発とする転移性直腸癌の報告は，会議録と症例報告を含めて38症例であった．このうち，詳細な検討が可能であったのは自験例を含めて26症例[3)～26)]（**Table 2**）であった．多くの症例は排便障害を契機に，直腸病変を指摘されているが，本症例のように穿孔を契機にみつかったのは，自験例が本邦第1例目であった．原発胃癌の特徴については，肉眼型は4型，深達度は se，組織型は低分化型腺癌か低分化腺癌と印環細胞癌の混在が報告例の大半を占めた．一方，直腸病変については，肉眼型は4型，組織型は低分化腺癌か低分化腺癌と印環細胞癌の混在した症例が報告例の大半を占めた．直腸病変の組織像については，原発胃癌に非常に類似した癌組織が粘膜下層を中心にして，おおむね全層に散在するが，粘膜層は正常に保たれていたとする記載が，ほぼ全報告例で認められた．自験例の原発胃癌と直腸病変の特徴は，既報告例と酷似しており，自験例は胃癌直腸転移の典型例と考えられた．

胃癌の転移機序としては一般的には，播種性，血行性，リンパ行性が考えられている．自験例の転移部位は腹膜翻転部よりさらに肛門側の直腸(Rb)であった．腹腔内には腹膜播種を認めなかったことから，播種性病変が直接直腸へ浸潤したとは考えにくい．一般的に，胃癌の低分化腺癌は血行性に転移を起こしにくい[27]と考えられている．既報告例におけるほぼ全例が低分化型であり，原発胃癌に静脈侵襲を認めない症例が少なからず存在することから，血行性転移の可能性は低いと考えられた．胃周囲のリンパ管と直腸周囲のリンパ管との間に，直接的な交通は証明されておらず，癌組織内のリンパ管内に癌細胞が侵入し，リンパ管に沿って進展するリンパ行性転移の可能性は低いと考えられる．三浦ら[28]はニホンザルでの研究から，骨盤底腹膜領域には網目構造を有する発達したリンパ管網が存在し，腹膜に面して多数の起始リンパ管が開口しており，骨盤底リンパ流のほとんどが直腸前壁の漿膜下組織に流入していると報告している．ヒトでの検討が必要であるが，ヒトのリンパ管分布が同様の形態であると仮定すれば，胃漿膜面から腹腔に遊離した癌細胞が骨盤底でリンパ管内に侵入し，直腸前壁に生着・発育したことで本症例のような直腸転移が形成されたと推察できる．我々の症例で，直腸病変周囲に比較的激しいリンパ管侵襲を認めた事実と，我々の症例を含めた既報告例の検討で，原発胃癌の深達度の大半が se であった事実は，上記仮説を支持する理由になると考えられる．

一般的に，胃癌の再発は多発性のことが多く，再手術可能な症例は少ない．本症例の場合は骨盤内の感染コントロールが困難であったことと，再発が直腸に限局していたことから手術治療を選択した．5年生存が得られた症例報告[18]も認めるため，十分に症例を選択すれば，胃癌の直腸転移症例に対する治療方針として，手術は選択肢の一つになりうるものと考えられた．

文　献

1) Balthazar EJ, Rosenberg HD, Davidian MM：Primary and metastatic scirrhous carcinoma of the rectum. AJR Am J Roentgenol **132**：711―715, 1979
2) 浦野順文，福島　徹，北村新三ほか：剖検からみたがんの転移．Oncologia **15**：46―71, 1985
3) 新見　健，松本　啓，友田修三ほか：胃がんの大腸孤立性転移の2例．癌の臨　**30**：1720―1725, 1984
4) 井上育夫，更科広実，斉藤典男ほか：転移性大腸癌の病理学的検討．日本大腸肛門病会誌　**40**：186―191, 1987
5) 横山寿雄，柴田俊郎：胃がん転移によると思われる，びまん浸潤型（いわゆる linitis plastica 型）直腸癌の1例．日立医会誌　**52**：109―114, 1988
6) 伊藤正直，進藤和夫，伊藤誠司ほか：切除術後5年を経て，壁内浸潤の形態で直腸転移を来した胃癌の1例．日癌治療会誌　**24**：1657, 1989

7）島貫公義，佐竹賢仰，板橋邦宏ほか：胃癌根治術後に発症したびまん浸潤型直腸転移の1切除例．日臨外医会誌 **51**：2728―2734, 1990
8）栗原 健，三好知明，西尾洋介ほか：胃癌からの転移が強く疑われたびまん浸潤型直腸癌の一例．日臨外医会誌 **55**：3233, 1994
9）吉田智則，北添健一，加藤みどりほか：同時期に診断された胃癌のびまん浸潤型直腸転移の1例．高松病誌 **13**：79―82, 1997
10）今津浩喜，落合正宏，中山邦久ほか：胃癌術後6年で4型直腸癌を思わせる直腸狭窄をきたした転移性直腸再発の1症例．臨外 **54**：1629―1632, 1999
11）奥野慎一郎，林 明男，山崎芳郎ほか：胃癌術後5年目に発症したびまん浸潤型直腸転移の一切除例．日消外会誌 **32**：694, 1999
12）佐々木久，王 裕東，加茂直子ほか：原発性直腸癌様の形態を示した胃癌の直腸転移の1切除例．日消外会誌 **33**：1123, 2000
13）道清 勉，吉川 澄，江本 節：胃癌術後の直腸転移を切除後2年以上生存した1例．日外科系連会誌 **27**：258―262, 2002
14）奈賀卓司，谷口健次郎，柴田俊輔ほか：原発性直腸癌様所見を呈した胃癌術後直腸転移の1例．日臨外会誌 **64**：94―97, 2003
15）毛利紀章，深谷俊介，安田 顕ほか：4型直腸癌と鑑別診断が困難であった胃癌直腸転移の1切除例．日臨外会誌 **64**：957, 2003
16）坂口大介，石田秀行，白川一男ほか：びまん浸潤型形態を示した胃癌直腸転移の1例．日外科系連会誌 **28**：893―897, 2003
17）塩入誠信，鈴木裕之，山下純男ほか：胃癌術後3年で発症した，びまん浸潤型転移性直腸癌の1例．日臨外会誌 **64**：2829―2833, 2003
18）佐村博範，山田一隆，緒方俊二ほか：胃癌術後，腹膜播種転移と直腸転移転移狭窄を来した一例．日本大腸肛門病会誌 **57**：746, 2004
19）坂下吉弘，高村通生，橋本泰司ほか：胃癌術後の直腸転移に対して，腹会陰式直腸切断術を施行した1例．日消外会誌 **38**：1214, 2005
20）Suzumura K, Horikoshi I, Ito N et al：A long-surviving case of resected rectal metastasis after surgery for advanced gastric cancer. 愛知医大医会誌 **33**：85―90, 2005
21）木許健生，芝北宗顕，木村聡宏ほか：進行胃癌に対し腹腔鏡下胃全摘術施行後に播種性鋳型状直腸転移をきたした1例．日消外会誌 **39**：1065, 2006
22）中野雅人，千田 匡，長谷川滋：胃癌術後9年目に直腸狭窄をきたし，4型直腸癌との鑑別を要した転移性直腸再発の1症例．日臨外会誌 **68**：928, 2007
23）岡田和丈，北村東介，小鷹紀子ほか：胃癌の同時性転移性直腸癌の1切除例．日臨外会誌 **68**：764, 2007
24）榊原 巧，丹羽信之介，日比野壮貴ほか：直腸および虫垂転移をきたした胃癌の1例．日臨外会誌 **69**：2250―2254, 2008
25）小山明男，宮田完志，湯浅典博ほか：胃癌術後直腸転移の1例．日消外会誌 **41**：1348, 2008
26）新田健雄，佐々木剛志，宮坂大介ほか：胃癌直腸転移の一例．日臨外会誌 **69**：830, 2008
27）高橋 寛，藤田力也：胃癌．小俣政男，杉本恒明編．内科学．第七版．東京，朝倉書店，1999, p863―869
28）三浦真弘，加藤征治：腹膜・間膜のリンパ管系の分布とその構築．リンパ学 **23**：23―32, 2000

A Case of Rectal Metastasis from Gastric Cancer with Rectal Perforation

Tomotake Tabata, Masaki Fujimura, Isao Sato, Seiji Masuda,
Yoshihide Chino, Atsushi Okita, Takafumi Yuuba, Minoru Iida,
Ryouichi Arima[1] and Yutaka Yonemura[2]
Endoscopic Surgery Center, Daiichi-Towakai Hospital
Department of Pathology, Otemae Hospital[1]
NPO Organization to Support Peritoneal Dissemination Treatment[2]

We report a very rare case of rectal metastasis with rectal perforation from gastric cancer. A 69-year-old man who underwent total gastrectomy for advanced type 4 gastric cancer in April 2007, followed by adjuvant chemotherapy without signs of recurrence, required emergency surgery in December 2008, due to panperitonitis. We found a full-circumferencial rectal stricture 3cm orally from the anal verge and a mesorectal perforation 2 cm orally from the rectal stricture. To minimize operative stress, we resected the rectum at the site of the perforation and constructed a sigmoid colostomy. We found no peritoneal dissemination. Needle biopsy of the rectal stricture showed poorly differentiated adenocarcinoma, necessitating abdominoperineal resection in January 2009. Pathological findings showed that poorly differentiated adenocarcinoma had developed mainly in the submucosa, leaving the mucosal layer almost intact. The definitive diagnosis was rectal metastasis from gastric cancer. Not only is rectal metastasis from gastric cancer rare, our case is, to our knowledge, the first one of rectal metastasis from gastric cancer with rectal perforation reported in Japan.

Key words：rectal metastasis, gastric cancer, perforation

〔Jpn J Gastroenterol Surg 43：710—716, 2010〕

Reprint requests：Tomotake Tabata　Endoscopic Surgery Center, Daiichi-Towakai Hospital
2-17 Miyano-cho, Takatsuki, 569-0081 JAPAN

Accepted：November 18, 2009

©2010 The Japanese Society of Gastroenterological Surgery　Journal Web Site：http://www.jsgs.or.jp/journal/