日消外会誌　43（7）：717～723，2010年

症例報告

十二指腸乳頭原発 inflammatory fibroid polyp の１例

天理よろづ相談所病院腹部一般外科，同　消化器内科[1]，同　臨床病理部[2]

吉村　玄浩　長谷川　傑　木田　肇[1]　本庄　原[2]
奥村　晋也　政野　裕紀　近藤　正人　内藤　雅人
浅生　義人　古山　裕章

患者は41歳の男性で，５か月にわたり閉塞性黄疸，腹痛と肝胆道系酵素の上昇を繰り返していた．超音波内視鏡検査と管腔内超音波検査，CT，MRI および FDG-ポジトロン断層法で Vater 乳頭直上の膵内胆管内に突出する，卵円形で表面平滑な小腫瘍を認めた．膵実質，主膵管，胆管壁，所属リンパ節および遠隔臓器に異常は認められなかった．胆汁細胞診は Class 1，生検で正常胆管上皮が認められた．Gastrointestinal stromal tumor のような粘膜下腫瘍が強く疑われたが，胆管の隆起性病変のほとんどが悪性腫瘍であること，腫瘍が最近の数か月で増大してきた可能性があり，胆管悪性腫瘍の可能性が完全には否定できず，膵頭十二指腸切除術を施行した．肉眼的には下部胆管に Vater 乳頭の乳頭部胆管領域から発生した有茎性で弾性硬の腫瘍を認めた．病理組織学的診断で inflammatory fibroid polyp と診断された．極めてまれな十二指腸乳頭部原発 inflammatory fibroid polyp の特徴について文献をもとに考察する．

はじめに

Inflammatory fibroid polyp（以下，IFP と略記）は消化管に発生するまれな良性病変である．好発部位は胃前庭部（約70％）や回腸（約20％）で[1)~8)]，十二指腸の IFP に関する報告は少ない[1)2)9)~12)]．とりわけ，十二指腸乳頭領域の発生は極めてまれであり，検索しえた症例は１症例に過ぎない[1)]．我々は Vater 乳頭の乳頭部胆管領域に発生し下部胆管の閉塞症状を生じた IFP の１例を経験したので報告する．

症　例

症例：41歳，男性

主訴：反復性の腹痛

既往歴：33歳時潰瘍性大腸炎

家族歴：弟，潰瘍性大腸炎

生活歴：喫煙なし．飲酒；ビール２本/日．

現病歴：2008年夏以降しばしば腹痛を訴えていた．前医で肝胆道系酵素の上昇を指摘され，2008年12月中旬に当院消化器内科を受診し，総胆管結石の疑いで入院となった．

入院時現症：黄疸はなく，腹部は平坦，軟．肝脾腫を認めず腫瘤は触知しなかった．

検査所見：入院時には炎症反応は軽度で，腫瘍マーカーも正常であった．肝臓・胆道系および膵酵素の上昇を認めたが，入院後経時的な増減が観察された（**Table 1**）．

腹部 CT 所見：結石や膵管拡張はなく，軽度の胆管拡張を認めた．総胆管末端に造影効果のある20×10×10mm の卵円形腫瘤を認め，腫瘍性病変と診断した（**Fig. 1A**）．

ERCP 所見：乳頭の口側が腫大し（**Fig. 2**），下部胆管に20×10mm の隆起性病変を認めた（**Fig. 3**）．内視鏡的乳頭括約筋切開術後，十二指腸への腫瘤の脱転が成功せず，生検後検査を終了した．

超音波内視鏡検査（Endoscopic Ultrasonography；以下，EUS）所見：乳頭から胆管内腔に突出する類円形の腫瘤像を認めた（**Fig. 4**）．表面平滑で内部は均一，low echoic な充実性腫瘍で，十二指腸筋層と連続し，胆管壁由来の gastrointestinal

＜2009年11月18日受理＞別刷請求先：吉村　玄浩
〒632-8552　天理市三島町200番地　天理よろづ相談所病院腹部一般外科

Table 1　Preoperative and postoperative transition of hematometric and biochemical data

Status	Preoperative				Postoperative (out of hospital)
Day after admission	0	7	25	31	106
Day after operation	—	—	—	—	61
RBC	4.79	4.49	4.79	4.59	4.70
Plt	23.8	26.0	21.0	22.8	24.0
WBC	4.0	4.4	4.3	6.1	5.0
LY	40.0	36.7	40.0	24.0	38.0
MONO	7.0	4.6	6.0	3.0	6.0
Eosinophil	11.0	9.9	12.0	25.0	8.5
TP	7.5	6.8	7.7	7.2	7.4
ALB	4.6	4.2	4.7	4.4	4.4
LDH	162.0	136.0	280.0	137.0	129.0
AST	64.0	26.0	216.0	48.0	18.0
ALT	247.0	55.0	342.0	142.0	16.0
T-Bil	0.4	0.4	0.4	0.5	0.3
GTP	1,167.0	624.0	1,271.0	824.0	20.0
ALP	865.0	451.0	1,117.0	870.0	178.0
CRP	0.6	＜0.2	＜0.2	＜0.2	＜0.2
CEA	1.8				
CA19-9	40.1				

Fig. 1　Abdominal CT revealed an oval shape tumor (20×10×10mm) in the lower common bile duct (arrow) (A). FDG-PET showed slight accumulation in the lower portion of the common bile duct (SUVmax＝3.8) (arrow) (B).

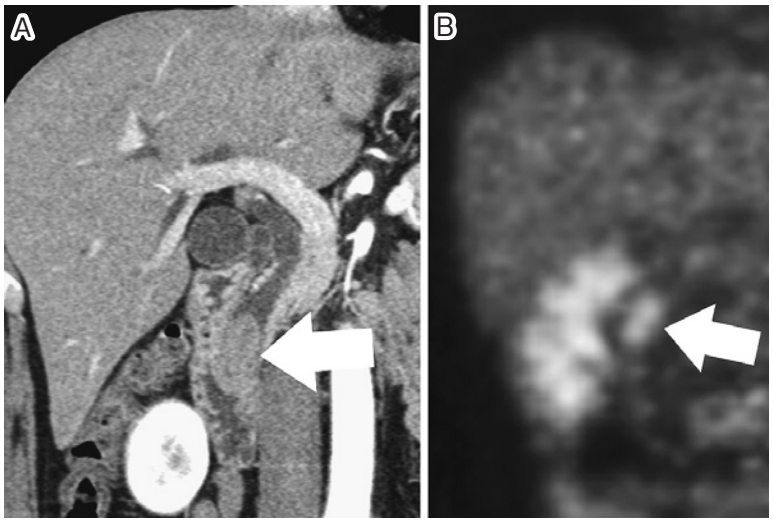

stromal tumor (以下，GIST) などの粘膜下腫瘍が疑われた.

管腔内超音波検査所見：下部胆管内腔を占居する腫瘤を認めた．最大径 10mm，内部エコー均一，low echoic で，腫瘤表面は比較的平滑であった．壁外への浸潤所見は認めなかった.

生検所見：上皮成分は一層の円柱上皮で，異型は認めず，悪性所見は認めなかった.

FDG-ポジトロン断層法 (以下，PET) 所見：胆管下部に SUVmax＝3.8 の集積を認めた．胆管癌は否定できないと判定された (**Fig. 1B**).

手術所見：肝臓，腹膜，リンパ節に悪性所見は

Fig. 2 Endoscopy presented enlargement of the oral side of the Vater papilla.

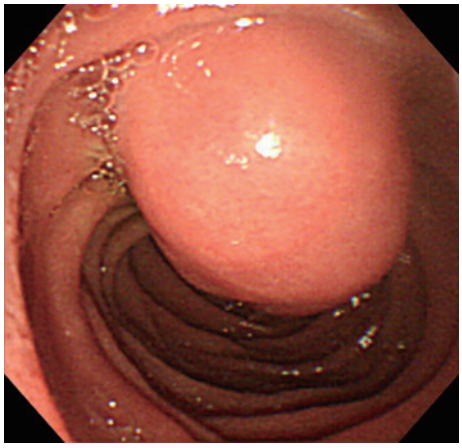

Fig. 3 ERCP represented a 20×10 mm tumor in the lower portion of common bile duct (arrow). Main pancreatic duct and the other portion of the bile duct were not involved.

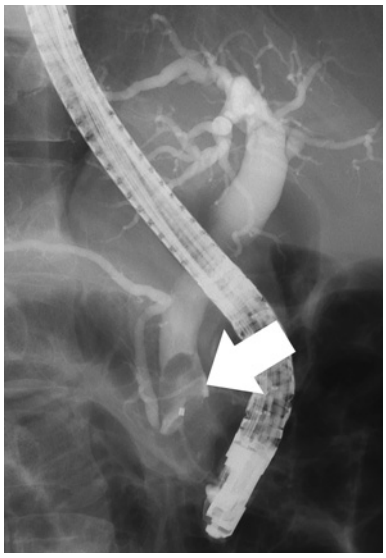

なく，膵背面にも浸潤は認めず，胆管末端部に2 cm 大の可動性のない弾性硬な硬結を触知した．下部胆管癌に準じて手術を行った．

摘出標本肉眼検査所見：乳頭部胆管から下部胆管に突出する，褐色で 13×9×7mm の有茎性腫瘍を認めた．表面平滑で潰瘍やびらんを認めず，茎への粘膜集中像が認められた（**Fig. 5**）．

病理組織学的検査所見：有茎性ポリープで上皮

Fig. 4 EUS (12MHz) showed an oval shaped low echoic tumor with smooth surface and homogeneous parenchyma occupying the common bile duct lumen (arrow).

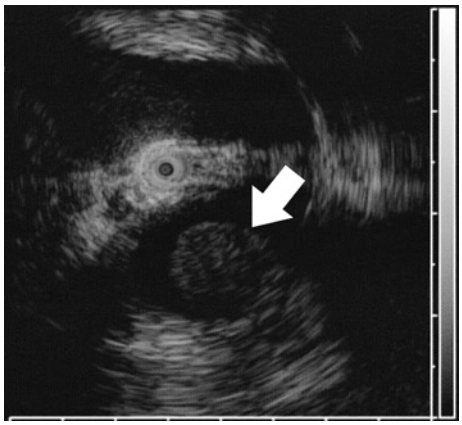

Fig. 5 Resected specimen. A brown color polypoid mass protruded into the lower common bile duct from papilla of Vater.

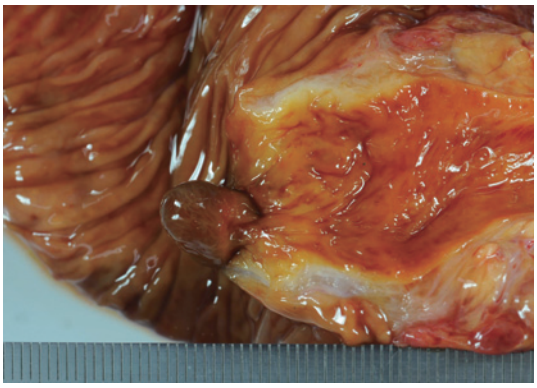

Fig. 6 Microscopically, a peduncular tumor originated in the bile duct of the papillary portion was noted in the inferior bile duct.

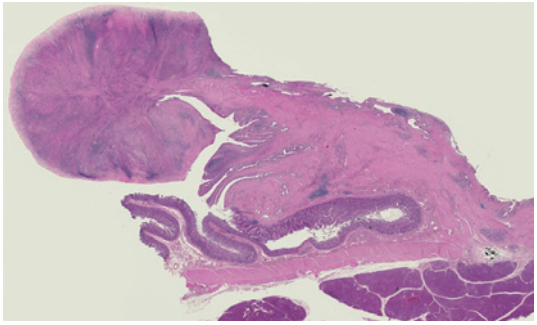

Fig. 7　Proliferation of spindle-shaped cells with an inflammatory infiltrate containing eosiophils set within a hypervascular collagenous background was revealed (A). Diffuse positive staining pattern for vimentin (B). Spindle cells positive for α-actin (C).

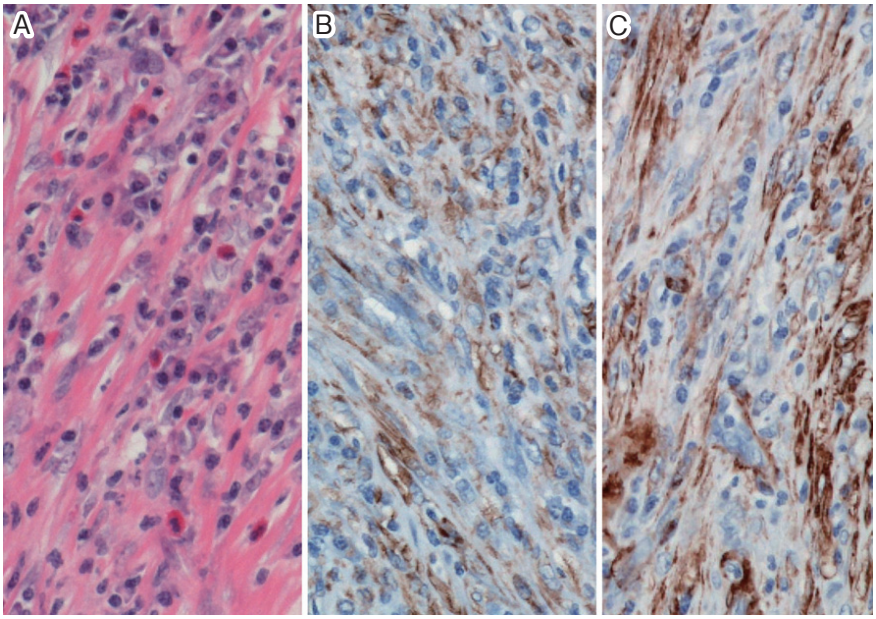

Table 2　Nine case reports on duonenal IFP

Author	Age	Sex	Clinical Symptoms	Site	Morphology	Size (mm)	treatment
Wysocki[1]	53	F	RUQ pain elevated liver function test results	D2 adjacent to the ampulla of Vater	firm and ulcerated papilla of Vater	24 × 16 × 25	PD
Ott[9]	56	M	abdominalgia bloody stool	D3	pedunculated	15 × 125	duodenotomy
Soon[8]	(−)	(−)	GI bleeding	duodenum	(−)	(−)	(−)
Marton[23]	62	F	Vomiting Abdominalgia Body weight loss	D2	pedunculated	30–50	PD
Johnstone[10]	50	F	abdominalgia dyspepsia	D1	sessile	12.5	(−)
Johnstone[10]	(−)	(−)	—	duodenum	(−)	(−)	(−)
Johnstone[10]	(−)	(−)	—	duodenum, jejunum	(−)	(−)	(−)
Shimer[2]	(−)	(−)	intussusception	D2	pedunculated	mass	resection
Shimer[2]	(−)	(−)	—	duodenum	pedunculated	(−)	resection
Current patient	41	M	jaundice abdominalgia elevated liver function test results	D2 (ampulla of Vater)	pedunculated	13 × 9 × 7	PD

(−) : Not described

D1, D2, and D3 refer to duodenal anatomical portions.

Table 3 Summary of two case reports on IFPs of Papilla of Vater

		Wysocki et al (1)	Current patient
Age (yrs)		53	41
Sex		Female	Male
Labo data	T-Bil	Normal	0.4
	Amy	Normal	200 IU/L
	γGTP	656U/L	1,167 IU/L
	ALP	156U/L	865 IU/L
	AST	418U/L	64 IU/L
	ALT	346U/L	247 IU/L
ERCP	Papilla	Firm and ulcerated	Swollen papilla
	Bile duct	Short distal bile duct stricture Bile duct dilation	Oval mass in the distal bile duct
	Biopsy	Negative	Columnar epithelium
CT/MRI		26-mm in diameter mass in the pancreatic head Dilation of biliary tree Duodenal wall indentation	20 × 10 × 10-mm Oval mass in the distal bile duct enhancing effect Slight dilation of bile duct
PET		ND	Positive (SUVmax = 3.8)
Treatment		Pancreaticoduodenectomy	Pancreaticoduodenectomy
Staining	CD34	(+)	(−)
	vimentin	ND	(+)
	C-kit	(−)	(−)
	S100	(−)	(−)
	α-actin	(−)	(+)

の被覆なく，線維組織が露出していた．茎はOddi筋に連続する線維筋性の組織で，頭部は豊富な膠原線維や血管を背景として紡錘形細胞の増殖と形質細胞，リンパ球，好酸球が混在した炎症細胞浸潤を認めた（**Fig. 6**）．

組織には好酸球の占める割合が高く，免疫組織化学的には，紡錘形細胞はVimentin陽性，α-Actin部分的陽性だが，CD34，CD117，S-100，Desminは陰性であった（**Fig. 7**）．形態，紡錘形細胞の増殖，好酸球主体の炎症細胞浸潤，各種免疫染色検査の結果からIFPと診断した．

術後経過：第20病日に退院した．退院後の栄養状態は良好で，肝胆道系酵素や好酸球増多症もなく，従前と同様の生活に復帰した．

考　察

IFPは1949年にVanek[13]により gastric submucosal granuloma with eosinophilic infiltration として報告され，1953年にHelwigら[14]によって命名された，消化管に生じるまれな良性非腫瘍性粘膜下病変である．通常単発で4cm以下の正常粘膜に被覆された無茎性あるいは有茎性の隆起性病変である．原因は不明だが炎症に対する修復機転に生じた線維芽細胞や筋線維芽細胞による反応の異常が原因と考えられている[5)15)]．

十二指腸原発のIFPに関する報告は極めてまれで，出版日制限なしで，医学中央雑誌で「炎症性線維性ポリープ/TH or “inflammatory fibroid polyp”/AL」and「十二指腸/TH or duodenum/AL」を検索すると2件，PubMedで「inflammatory fibroid polyp」and「duoden」を検索すると11件が該当する．各文献の内容確認と参照論文を加えて**Table 2**に示す6件9症例が確認された[1)2)9)~12)]．内1件が十二指腸乳頭領域原発のIFPであった[1)]．

自験例を含めた検討で，年齢は41～62歳，男女比は2：3で，十二指腸球部から水平部に分布していた．形態は有茎性隆起5例，無茎性隆起2症例で，12.5mm以上の最大径を有していた．症状は腹痛5症例，消化管出血2症例，腸重積1症例があり，十二指腸乳頭領域の2症例では，胆管閉塞症状が認められた．

IFPは通常緩徐に増大するが[5)6)]，急速な増大例もある[4)16)]．腹痛や出血などの症状があれば外科的治療の対象となる．十二指腸原発のIFPも，記載のある症例はすべて切除術が行われていた．

乳頭領域原発の2症例は，いずれも腹痛を主訴とし，黄疸はなく，初診時の血液検査で肝胆道系酵素の上昇が認められた．生検で腫瘍細胞が得られず，術前に悪性腫瘍を疑い，膵頭十二指腸切除術が施行された（**Table 3**）．

IFPにはEUSが最も有用で，2層から3層に発生した境界鮮明で均質な低エコー像が特徴である[1)17)]．自験例も同様の特徴を示したが，十二指腸の筋層と連続する部分があり，胆管壁由来のGISTが疑われた．PETの結果から悪性腫瘍の可能性が高いと判断し手術を施行した．

一般的にIFPは単核性紡錘形細胞を主体とした疎性結合組織の増生を特徴とし，被膜はなく境界は不鮮明である[1)2)10)18)]．毛細血管を含む微少血管が網状に発達し[8)]，onion skin appearanceと呼ばれる集塊が形成される．好酸球やリンパ球主体の炎症細胞浸潤が著明である[1)～3)5)10)13)14)18)19)]．以上の形態から生検の正診率は低く[5)8)11)20)]，術前診断は困難[15)]である．また凍結切片による術中迅速病理診断可能との報告[16)]は1件のみである．

鑑別診断には免疫組織化学的検索が必要である．大多数の症例でVimentinやCD34が陽性となり，α-actin，HHF-35，KP1，Mac387が陽性を示す．CD117（C-KIT）は陰性である[5)16)18)21)]．自験例もCD117，CD34は陰性であったが，vimentinとα-actinが陽性であり，IFPの確定診断を得た．

十二指腸の有茎性IFPは内視鏡的切除後，病理診断を行うのが適当であろう[20)22)]．IFPと診断できれば局所切除で十分[8)11)23)]とされる．

自験例のような下部胆管内のIFPは内視鏡的切除が困難である．悪性を疑うなら根治的切除を行わざるをえない．しかし，悪性が否定的なら経十二指腸的乳頭切開を試み，病理組織学的診断の後，必要に応じ2期的根治術を行えば，高侵襲で不必要な手術を避けることができる．

文　献

1) Wysocki AP, Taylor G, Windsor J：Inflammatory Fibroid Polyps of the Duodenum：a review of the literature. Dig Surg **24**：162―168, 2007
2) Shimer GR, Helwig EB：Inflammatory fibroid polyps of the intestine. Am J Clin Pathol **81**：708―714, 1984
3) Widgren S, Pizzolato GP：Inflammatory fibroid polyp of the gastrointestinal tract：possible origin in myofibroblast? A study of twelve cases. Ann Pathol **7**：184―192, 1987
4) de la Plaza R, Picardo AL, Cuberes R et al：Inflammatory fibroid polyps of the large intestine. Dig Dis Sci **44**：1810―1816, 1999
5) Ozolek J, Sasatomi E, Swalsky P et al：Inflammatory fibroid polyps of the gastrointestinal tract：clinical, pathologic, and molecular characteristics. Appl Immunohistochem Mol Morphol **12**：59―66, 2004
6) Godey SK, Diggory RT：Inflammatory fibroid polyp of the oesophagus. World J Surg Oncol **3**：30, 2005
7) Daum O, Hes O, Vanecek T et al：Vanek's tumor（inflammatory fibroid polyp）. Report of 18 cases and comparison with three cases of original Vanek's series. Ann Diagn Pathol **7**：337―347, 2003
8) Costa PM, Marques A, Tavora I et al：Inflammatory fibroid polyp of the esophagus. Dis Esophagus **13**：75―79, 2000
9) Ott DJ, Wu WC, Shiflett DW et al：Inflammatory fibroid polyp of the duodenum. Am J Gastroenterol **73**：62―64, 1980
10) Johnstone JM, Morson BC：Inflammatory fibroid polyp of the gastrointestinal tract. Histopathology **2**：349―361, 1978
11) Soon MS, Lin OS：Inflammatory fibroid polyp of the duodenum. Surg Endosc **14**：86, 2000
12) Márton J, Farkas G, Lonovics J et al：A case of inflammatory fibroid polyp of unusual localization. Orv Hetil **132**：1823―1825, 1991
13) Vanek J：Gastric submucosal granuloma with eosinophilic infiltration. Am J Pathol **25**：397―411, 1949
14) Helwig EB, Ranier A：Inflammatory fibroid polyps of the stomach. Surg Gynecol Obstet **96**：335―367, 1953
15) Fuke H, Hashimoto A, Shimizu A et al：Computed tomogramphic image of an inflammatory fi-

broid polyp of the stomach. Clin Imaging **27**：400—402, 2003
16) Savargaonkar P, Morgenstern N, Bhuiya T：Inflammatory fibroid polyp of the ileum causing intussuception：report of two caases with emphasis on cytologic diagnosis. Diagn Cytopathol **28**：217—221, 2003
17) Matsushita M, Hajiro K, Okazaki K et al：Gastric inflammatory fibroid polyps：endscopic ultrasonographic analysis in comparison with the histology. Gastrointest Endosc **46**：53—57, 1997
18) Kolodziejczyk P, Yao T, Tsuneyoshi M：Inflammatory fibroid polyp of the stomach：a special reference to an immno-histochemical profile of 42 cases. Am J Surg Pathol **17**：1159—1168, 1993
19) Kim YI, Kim WH：Inflammatory fibroid Polyps of gastrointestinal tract. Evolution of histopathologic patterns. Am J Clin Pathol **89**：721—727, 1988
20) Matsushita M, Hajiro K, Okazaki K et al：Endoscopic features of gastric inflammatory fibroid polyps. Am J Gastroenterol **91**：1595—1598, 1996
21) Wille P, Borchard F：Fibroid polyps of intestinal tract are inflammatory-reactive proliferations of CD 34-positive perivascular cells. Histopathology **32**：498—502, 1998
22) Zinkiewicz K, Zgodziñski W, Dabrowski A et al：Recurrent inflammatory fibroid polyp of cardia：A case report. World J Gastroenterol **10**：767—768, 2004
23) Hirasaki S, Matsubara M, Ikeda F et al：Inflammatory fibroid polyp occurring in the transverse colon diagnosed by endoscopic biopsy. World J Gastroenterol **13**：3965—3766, 2007

Inflammatory Fibroid Polyp of the Papilla of Vater；A Case Report

Tsunehiro Yoshimura, Suguru Hasegawa, Hajime Kida[1], Gen Honjo[2],
Shinya Okumura, Yuki Masano, Masato Kondo, Masato Naito,
Yoshito Asao and Hiroaki Furuyama
Department of Abdominal Surgery, Department of Gastroenterology[1] and
Department of Pathology[2], Tenri Hospital

We report a rare case of inflammatory fibroid polyp. A 41-year-old man seen for recurrent obstructive jaundice and abdominal pain following 5 months of elevated hepatobiliary enzymes, was found in endoscopic ultrasonography, computed tomography, magnetic resonance imaging, and FDG-positron-emission tomography to have a small tumor in the intrapancreatic bile duct just above the papilla of Vater. The oval tumor had a smooth surface and protruded from the bile duct wall. The pancreas, main pancreatic duct, other portions of the bile duct, regional lymph nodes, and distant organs were not involved. Biliary cytology was class 1 and the biopsy specimen showed normal biliary epithelium. A submucosal tumor such as gastrointestinal stromal tumor was highly suspected, but the possibility of a malignant biliary tumor could be completely excluded, because almost all elevated biliary lesions are malignant and the tumor had probably been growing for several months, so we conducted pancreaticoduodenectomy. Macroscopically, the peduncular hard elastic tumor originated in the papillary portion of the bile duct was incarcerated in the inferior bile duct. Histopathologically, the result was inflammatory fibroid polyp. We briefly review cases of very rare duodenal inflammatory fibroid polyps and analyze the feature.

Key words：inflammatory fibroid polyp, duodenum, papilla of Vater

〔Jpn J Gastroenterol Surg 43：717—723, 2010〕

Reprint requests：Tsunehiro Yoshimura Department of Abdominal Surgery, Tenri Hospital
200 Mishimacho, Tenri, 632-8552 JAPAN

Accepted：November 18, 2009

©2010 The Japanese Society of Gastroenterological Surgery Journal Web Site：http：//www.jsgs.or.jp/journal/