日消外会誌　43（7）：724～729，2010年

症例報告

腫瘍破裂による腹腔内出血で発症した肝血管筋脂肪腫の1例

関西電力病院外科，天理よろづ相談所病院腹部一般外科[1]，同　臨床病理部[2]，八尾総合病院外科[3]

粟根　雅章　　内藤　雅人[1]　　松末　　智[1]
本庄　　原[2]　　小橋陽一郎[2]　　前田　浩晶[3]

症例は48歳の女性で，突然の右季肋部痛のため当院を受診した．CTにて肝S8に径6cmの腫瘤を認め，腹腔内に中等量の液体貯留を来していたことより腹腔内出血を来していたと考えられた．腫瘍は造影CTで動脈性早期濃染を伴い，MRIではT1強調画像で低信号，脂肪抑制T2強調画像で高信号であり典型的ではないが肝癌と診断した．待期的に肝部分切除を行った．病理組織学的検査では類上皮細胞のみからなる充実性，類洞状増殖を認め肝細胞癌類似の所見であったが，HMB-45陽性であることから肝血管筋脂肪腫と診断された．肝血管筋脂肪腫は血管，平滑筋，脂肪の成分をさまざまな割合で含むまれな良性腫瘍である．その多様性のため，画像・病理の診断が困難なことがある．肝血管筋脂肪腫の破裂は極めてまれであるが，術前診断が困難であること，悪性化の可能性があることなどからも，病態によっては切除の適応とすべきである．

はじめに

肝血管筋脂肪腫（angiomyolipoma；以下，AMLと略記）はまれな良性間質性肝腫瘍である．血流豊富な腫瘍で腫瘍内出血が多いとされるが，自然破裂は極めてまれである[1]．今回，我々は破裂による腹腔内出血で発症した肝AMLの1切除例を経験したので，若干の文献的考察を交えて報告する．

症　　例

症例：48歳，女性

主訴：右季肋部痛

既往歴：特記すべきものなし．結節性硬化症なし．

家族歴：特記すべきものなし．

現病歴：2006年初め頃より慢性肝障害として内科で経過観察されていたが，画像診断などはなされていなかった．同年4月末，突然右季肋部の激痛を生じ救急受診．腹部超音波にて中等量の腹水を認めたが，出血源となるような病巣は描出されなかった．バイタルサインは安定しており，鎮痛剤にて腹痛は軽快したため一旦帰宅させた．4日後に腹部CTを施行したところ肝S8の腫瘤と腹腔内出血を指摘された．肝腫瘍からの出血が疑われたが，症状が消失しており，また入院待機患者が多かったために，約6週間後に待期的に精査加療目的に入院となった．

入院時現症：身長162cm，体重64kg，体温36.6度．眼球結膜に黄疸なく，眼瞼結膜に貧血を認めなかった．腹部は平坦，軟で圧痛を認めず．肝腫大，腹部腫瘤なし．

入院時血液生化学的検査所見：腹痛発作時のヘモグロビンは11.2g/dlと正常下限であったが，入院時は症状の回復とともに14.2g/dlに改善していた．AST 72U/*l*，ALT 91U/*l*と軽度の肝酵素上昇を認めたが，肝炎ウイルス関連の抗原，抗体はいずれも陰性であった．AFP，PIVKA-II，CEA，CA19-9はいずれも正常範囲内であった．

腹部超音波検査：腹痛発作時にはダグラス窩に中等量の腹水を認めたが，入院後の再検時には腹水は認められなかった．肝S8に40mm大の境界不明瞭なやや高エコーを呈する腫瘤を認めた．

腹部CT：腹痛発作の4日後に撮影したCTで

＜2009年11月18日受理＞別刷請求先：粟根　雅章
〒553-0003　大阪市福島区福島2―1―7　関西電力病院外科

Fig. 1 Contrast enhanced computed tomography obtained 4days after abdominal pain showed exophitic liver mass approximately 6cm in diameter at segment 8 (a). Relatively high density fluid collection at right subphrenic space (a, arrow) and Douglas' pouch (b, arrow) suggested tumor rupture and hemoperitoneum at first presentation.

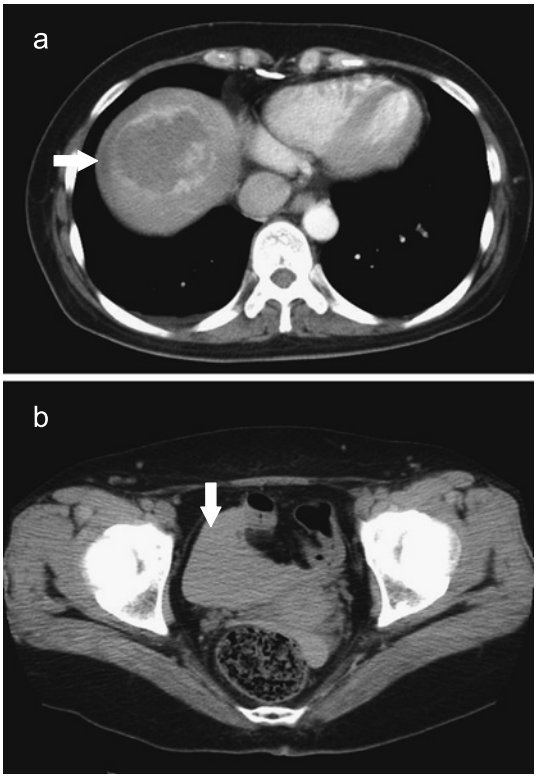

は，肝 S8 に不均一に造影される肝外に突出した径約 6cm の腫瘤を認め，右横隔膜下とダグラス窩に液体貯留を認めた（**Fig. 1a, b**）．入院時の CT では，同腫瘍は造影にて早期から全体に濃染し，後期相や平衡相ではほぼ肝臓と等～低吸収値となった．腹腔内の液体貯留はなく，また腫瘤径もやや縮小していたことから，腹痛時は腫瘍内出血と破裂による腹腔内出血を来していたと考えられた（**Fig. 2**）．

腹部 MRI：肝 S8 の腫瘤は T1 強調画像にて低信号，脂肪抑制 T2 強調画像にて高信号に描出された．また，T2 強調画像では中心部に楔状の低信号帯が混在していた（**Fig. 3**）．

Fig. 2 Enhanced computed tomography taken 6 weeks later：The liver mass exhibited diffuse enhancement and reduced size (approximately 4cm) compared to the previous study. The hemoperitoneum was disappeared.

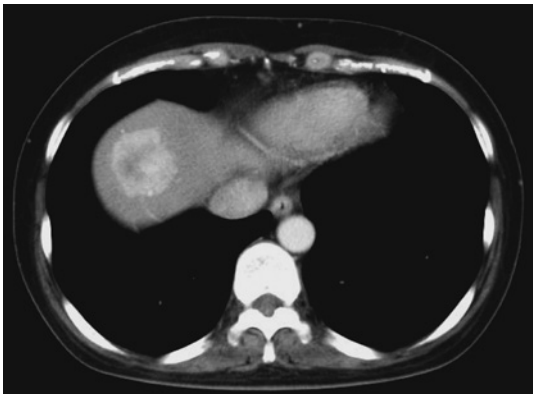

18F Fluorodeoxy-glucose positron emission tomography（以下，FDG-PET と略記）：肝腫瘍部や他の部位には有意の FDG の集積を認めなかった．

以上の画像検査所見から，肝細胞癌（Hepatocellular carcinoma；以下，HCC と略記）が疑われたが確定的な所見ではなく，血管腫や Fibrolamellar HCC，肝血管外皮腫なども鑑別診断にのぼった．肝炎ウイルス陰性，alpha fetoprotein，PIVKA-II が正常範囲内であることも HCC としては非典型的であった．しかしながら，破裂を来す肝腫瘍としては HCC の可能性が高いと考えられたため，外科的切除を行った．

手術所見：肝臓は肉眼的に正常であり，腹水や播種性病変は認めなかった．肝 S8 表面に腫瘍を認め，横隔膜との軽度の癒着が見られたが，横隔膜への直接浸潤はなかった．肝 S8 切除を行い腫瘍を摘出し，癒着した横隔膜も合併切除した．

摘出標本肉眼検査所見：肝腫瘍は被膜形成のない 4.5×4.0×2.5cm の暗赤色の柔らかい腫瘤であり，表面を覆う漿膜は破れていた（**Fig. 4**）．

病理組織学的検査所見：腫瘍と周囲肝組織との境界はやや不明瞭で，浸潤性の発育を認めた．腫瘍を覆う漿膜は病理組織学的にも破れていることを確認した．腫瘍の内部には好酸性顆粒状の胞体

Fig. 3　Magnetic resonance imaging showed low intensity mass in T1-weighted image (a). A high intensity mass in T2-weighted image with fat suppression indicated scarcity of fatty component within the tumor (b).

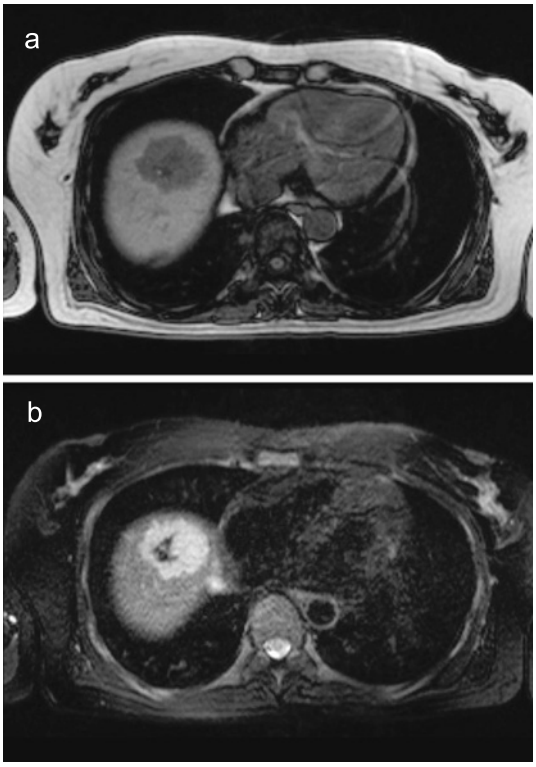

Fig. 4　The resected specimen showed soft and dark red tumor measuring 4.5×4.0×2.5cm in size. The continuity of overlying serosa was interrupted. The exposed tumor showed fibrous adhesion to the diaphragm, but no invasion was observed.

に富む類上皮細胞が充実状や類洞状に増殖していた．間質は血管性であった．HE所見からはHCCと考えられたが，背景の肝組織がほぼ正常であるため酵素抗体法を行ったところ，類上皮細胞はHMB-45陽性，human hepatocyte-antigen陰性，α-SMAは部分的に陽性であった．以上の所見から，類上皮細胞のみからなる単一型肝血管筋脂肪腫(monotypic hepatic angiomyolipoma，いわゆるPEComa）と診断された（**Fig. 5a～c**）．

術後経過は良好で，術後約2年の時点で再発の兆候なく健在である．

考　察

AMLは腎臓に好発する血管，平滑筋，脂肪の成分からなる間質系良性腫瘍である．肝臓原発のAMLはまれとされてきたが，近年の画像診断の進歩により報告例が増加しつつある．肝AMLは女性に多く（約70%），年齢は10～86歳（平均年齢50歳前後）と幅広い年齢にみられる．腎AMLは約半数以下に結節性硬化症を合併するが，肝AMLにおける同症の頻度は2.6～7.5%と少ない[1]．臨床症状は無症状であることが多いが，右季肋部痛を来すこともある．

肝AMLは組織学的に極めて多彩であるため，病理組織学的診断が困難なことがあり，以前はその多くが他の肝腫瘍と誤診されていたのではないかとする報告がある[2]．特徴的なことは免疫組織化学法で平滑筋成分にメラノサイトマーカーであるHMB-45が陽性であり，他の腫瘍との重要な鑑別点である．肝細胞癌と異なり背景の肝臓は多くは正常である．

肝AMLの発生由来の細胞は明らかではない．Bonettiらは血管周囲類上皮細胞（Perivascular epithelioid cell，PEC）から発生する類縁の腫瘍群をPEComaと呼ぶことを提唱した．この細胞はHMB-45が陽性であり，ときに細胞内にメラニン顆粒を認め，多分化能を有するとされる．腎AML，clear cell sugar tumor of lung，lymphangiomyomatosisなどとともに，肝AMLも広義のPEComaに含まれる[3)4)]．しかし，PEComaの定義はいまだ確定的ではなく，当症例のように脂肪を含まず類上皮細胞のみからなる単一型肝AMLを肝の

Fig. 5　The microscopic findings. The tumor shows solid or sinusoidal growth of epithelioid cells which have clear cytoplasm with abundant eosinophilic granules (HE staining, ×400) (a). The epithelioid cells are strongly immunoreactive for HMB-45 (b), but not for Hepatocyte antigen (c). The intermingled border between tumor (top side) and surrounding hepatic tissue (bottom side) suggests invasive growth of the tumor.

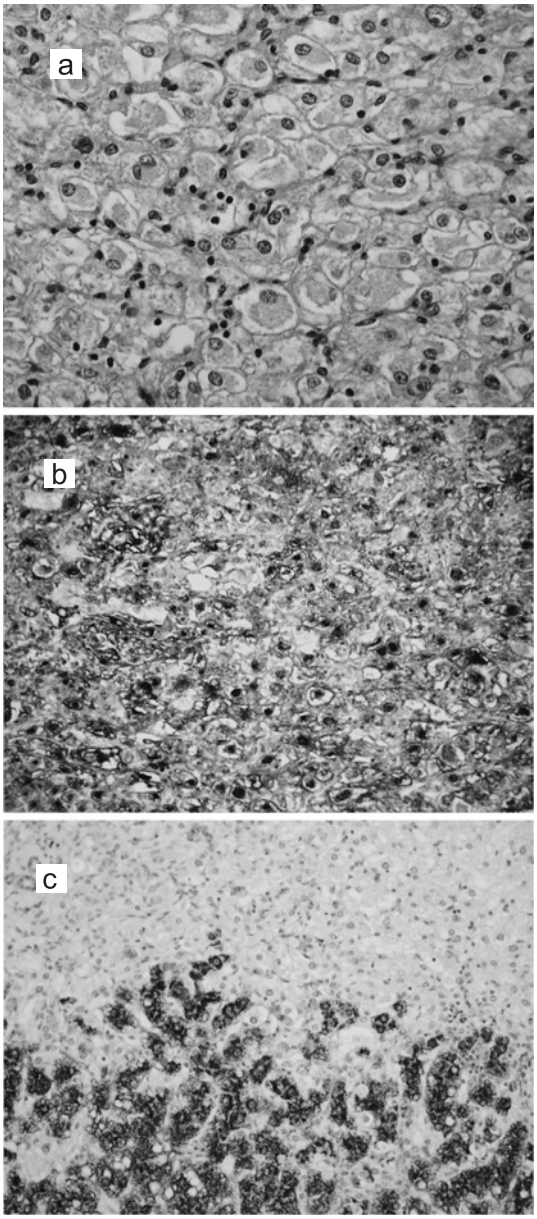

PEComa と称することもある．また一方で，Kannangai ら[5]は肝 AML の遺伝子発現 signature が肝臓の星細胞と類似していると報告し，異なった細胞由来を示唆する考えもある．

肝 AML は脂肪を含むことが特徴とされるに関わらず，脂肪成分の比率が 5～90% と大きく異なる[6]ため，画像検査所見も多彩である．一般に造影 CT，MRI では動脈性早期濃染像を呈する多血性肝腫瘍である．MRI では T1 強調で高信号あるいは低信号，T2 で高信号を示す．血管造影検査，CTA でも血流豊富な腫瘍として描出され，腫瘍内に中心血管が存在し肝静脈を流出路とするという特徴が報告されている[7]．脂肪成分が多い場合には単純 CT での低 HU 値，MRI での T1 強調像での高信号，脂肪抑制による信号低下などの特徴的な所見を示すが，自検例のように脂肪成分に乏しい肝 AML では，他の多血性肝腫瘍との鑑別は困難である．確定診断を得るために針生検や手術による病理組織学的診断が必要であり，悪性腫瘍との鑑別困難が手術の原因になっている報告が多い．

肝腫瘍における良悪性の鑑別に有用とされる FDG-PET では，本症例では取り込みは認められなかった．この検査法の肝 AML に対する診断的意義はいまだ明らかではなく，今後の症例集積が必要である．

肝 AML は臨床的には良性と考えられてきたが，野々村[8]は多くの肝 AML は被膜を認めず浸潤性進展を来していると報告しており，病理学的には悪性腫瘍に類似した所見を示す．興味深いことに，近年 AML がまれに悪性の経過をとることが明らかになってきた．2000 年に悪性肝 AML の初めての報告があって以来，これまでに全世界で 6 例が報告されており，報告例が増えつつある[9)～11)]．病理診断，画像診断の困難さなどのため，潜在的な悪性例が存在している可能性もあり，このまれな腫瘍が広く認識されるとさらに増加するかもしれない．

他方で，肝 AML では病理組織学的に腫瘍内出血が 20～54% 程度に見られるとされるにかかわらず，自然破裂による腹腔内出血の報告は極めて少ない．医学中央雑誌を 1983 年から 2008 年にか

Table 1　Reported cases of spontaneously ruptured hepatic angiolipoma in the literature

No.	Author	Year	Age	Sex	Onset	Tumor size	Tumor Location	Treatment	TSC	Outcome
1	Huber[14]	1996	22	F	Hemorrhagic shock	8cm	Lt (S3)	Emergency resection	yes	alive
2	Guidi[13]	1997	74	M	Upper abdominal pain	10cm	Lt (S1/5)	Emergency resection	no	alive
3	Tsui[2]	1999	56	M	ND	6.5cm	Rt	Emergency resection	no	alive
4	Kimura[12]	2003	44	F	Hemorrhagic shock	ND	Rt (S6)	TAE	no	alive
5	Zhou[11]	2008	ND	ND	Hemorrhagic shock	5cm	Rt	Emergency laparotomy for hemostasis	no	alive
6	Our case		49	F	Abdominal pain	6cm	Rt (S8)	Elective resection	no	alive

TSC：Tuberous sclerosis complex ND：Not discribed

けて「肝血管筋脂肪腫」,「破裂」をキーワードとして検索したところ，1例の症例報告のみ（会議録）であった[12]．また，PubMedで「hepatic angiomyolipoma」,「rupture」をキーワードとして検索したところ，3例の報告があった[11)13)14)]．検索ではヒットしなかったが，30例の肝AMLを検討したTsuiら[2]の論文では1例が腹腔内出血で発症したと記載があり，これを併せると英文では4例である（**Table 1**）．まれな腫瘍とされながら肝血管筋脂肪腫の報告が近年増加していることを考えると，破裂による出血の頻度はやはり低いと考えられる．腎臓のAMLでは異常血管が動脈瘤を形成し，後腹膜出血を来しやすい[15]ことや，肝腫瘍において肝腺腫や肝癌の破裂による腹腔内出血がしばしばみられることと対照的である．本症例では急激に強い腹痛を来し，超音波検査，CTでの高吸収性の腹水の存在，標本の被膜が破れていたことなどから破裂による腹腔内出血と診断した．腹痛は鎮痛剤のみで軽快しており，出血は自然止血したと思われる．他の破裂の報告では，ショック状態になるなどしたため緊急に肝切除あるいはTAEが行われているが，予後は良好であった．破裂症例では悪性の経過をとった報告は現在までのところないが，当症例についても悪性の可能性も念頭において経過観察をする必要がある．

当症例では，腹痛で発症してから一旦症状が消失していたため入院までに6週間を要していた．しかし，破裂を来す肝腫瘍でもっとも頻度が高いのは悪性腫瘍であるHCCであること，肝腫瘍破裂はしばしば出血性ショックを来し，再出血の場合非常に危険であることなどから，可及的すみやかな入院加療が必要である．連休中の発症であったこと，入院待ちが多かったことなどに伴う処置の遅れではあったが，大いに反省すべき点であった．

肝AMLは良性であるため経過観察で良いとする考えがあるが，悪性例の存在，悪性腫瘍との鑑別診断の困難さ，自然破裂の可能性などを考慮すると，病態によっては積極的な手術的切除が必要と考えられた．

文　献

1）野々村昭孝，笠井孝彦：肝血管筋脂肪腫　臨床病理学的立場から．Liver Cancer **12**：99―109, 2006

2）Tsui WM, Colombari R, Portmann BC et al：Hepatic angiomyolipoma：a clinicopathologic study of 30 cases and delineation of unusual morphologic variants. Am J Surg Pathol **23**：34―48, 1999

3）Pea M, Martignoni G, Zamboni G et al：Perivascular epithelioid cell. Am J Surg Pathol **20**：1149―1153, 1996

4）Martignoni G, Pea M, Reghellin D et al：PEComas：the past, the present and the future. Virchows Arch **452**：119―132, 2008

5）Kannangai R, Diehl AM, Sicklick J et al：Hepatic

angiomyolipoma and hepatic stellate cells share a similar gene expression profile. Hum Pathol **36**：341—347, 2005
6) Goodman ZD, Ishak KG：Angiomyolipomas of the liver. Am J Surg Pathol **8**：745—750, 1984
7) Zheng RQ, Kudo M：Hepatic angiomyolipoma：identification of an efferent vessel to be hepatic vein by contrast-enhanced harmonic ultrasound. Br J Radiol **78**：956—960, 2005
8) 野々村昭孝：肝臓の奇異なる腫瘍“血管筋脂肪腫”病理組織学的分類と増生パターンについて. J Nara Med Ass **55**：1—16, 2004
9) Nguyen TT, Gorman B, Shields D et al：Malignant hepatic angiomyolipoma：report of a case and review of literature. Am J Surg Pathol **32**：793—798, 2008
10) Yang CY, Ho MC, Jeng YM et al：Management of hepatic angiomyolipoma. J Gastrointest Surg **11**：452—457, 2007
11) Zhou YM, Li B, Xu F et al：Clinical features of hepatic angiomyolipoma. Hepatobiliary Pancreat Dis Int **7**：284—287, 2008
12) 木村浩二，竹吉正文：肝血管筋脂肪腫の自然破裂症例に対して緊急TAEを施行した一例. 日腹部救急医会誌 **23**：372, 2003
13) Guidi G, Catalano O, Rotondo A：Spontaneous rupture of a hepatic angiomyolipoma：CT findings and literature review. Eur Radiol **7**：335—337, 1997
14) Huber C, Treutner KH, Steinau G et al：Ruptured hepatic angiolipoma in tuberous sclerosis complex. Langenbecks Arch Chir **381**：7—9, 1996
15) Yamakado K, Tanaka N, Nakagawa T et al：Renal angiomyolipoma：relationships between tumor size, aneurysm formation, and rupture. Radiology **225**：78—82, 2002

A Case of Hepatic Angiomyolipoma Presented with Rupture and Intraabdominal Hemorrhage

Masaaki Awane, Masato Naito[1], Satoru Matsusue[1],
Gen Honjo[2], Youichiro Kobashi[2] and Hiroaki Maeda[3]
Department of Surgery, Kansai Electric Power Hospital
Department of Abdominal Surgery[1] and Department of Clinical Pathology[2], Tenri Hospital
Department of Surgery, Yao General Hospital[3]

A 48-year old lady followed up for elevated liver enzyme and reporting severe right hypochondralgia was found in Computed tomography (CT) to have a hepatic mass at section 8 and a relatively high-density fluid collection in the abdominal cavity. Further examination detected a hypervascular hepatic tumor at right lobe roughly compatible with hepatocellular carcinoma. Based on a diagnosis of spontaneously ruptured hepatocellular carcinoma, we conducted elective tumor resection. Histological examination showed solid epithelioid cell growth without adipose tissue. The unexpected definitive diagnosis was hepatic monotypic angiomyolipoma (AML) made because tumor cells were positive for melanocytic marker HMB-45 in immunohistochemistry. Hepatic angiomyolipoma, a rare benign tumor, consists of highly diversified blood vessel, smooth muscle, and mature adipose tissue. It is frequently misdiagnosed as malignant. Compared to renal AML, hepatic AML rupture is rare. Although this tumor is believed to have been benign, few malignant hepatic AML cases are reported. Resection should be considered in the selected cases, due to the risk of rupture and malignant potential.

Key words：hepatic angiomyolipoma, spontaneous rupture, hemorrhage

〔Jpn J Gastroenterol Surg 43：724—729, 2010〕

Reprint requests：Masaaki Awane Department of Surgery, Kansai Electric Power Hospital
2-1-7 Fukushima, Fukushima, Osaka, 553-0003 JAPAN

Accepted：November 18, 2009

©2010 The Japanese Society of Gastroenterological Surgery Journal Web Site：http://www.jsgs.or.jp/journal/