日消外会誌　43（7）：730～735，2010年

症例報告

自然破裂を来した脾類上皮嚢胞の1例

大阪掖済会病院外科，PCL 大阪病理細胞診センター*

村橋　邦康　　高垣　敬一　　岸本圭永子　　西野　光一
青木　豊明　　曽和　融生　　石黒　信吾*

今回，我々は脾類上皮嚢胞自然破裂というまれな疾患を経験したので報告する．症例は21歳の女性で，突然の下腹部痛にて当院を受診した．来院時血圧低下なく，貧血も認めなかった．腹部は平坦で，下腹部正中に強い圧痛と反跳痛および筋性防御を認めた．腫瘤は触知されなかった．入院時腹部CTにて，脾下極に接した10cm大の球形腫瘤と少量の腹水を認めた．8時間後の腹部超音波検査にて，腹水の著明な増量と脾下極に血腫と思われる腫瘤像を認めた．脾腫瘍の破裂に伴う腹腔内出血と診断し，緊急手術を施行した．腹腔内には，多量の血液が貯留し，脾下極に破裂した手拳大の嚢胞性腫瘤を認めた．脾摘術を行い，病理組織学的所見では嚢胞壁に重層扁平上皮細胞列を認め，類上皮嚢胞と診断された．術後経過は順調にて術後16日目に退院となった．

はじめに

脾嚢胞は近年の画像診断の発展とともに報告例は増加している．そのうち上皮性嚢胞は脾嚢胞全体の約10％とまれであり[1]，さらに自然破裂例は極めてまれである．今回，我々は脾類上皮嚢胞の自然破裂により急性腹症を来した1例を経験したので報告する．

症　例

患者：21歳，女性

主訴：下腹部痛

既往歴：特記すべきことなし．外傷歴なし．

家族歴：特記すべきことなし．

現病歴：2008年11月下旬夜間突然の下腹部痛出現し，改善しないため当院救急外来受診した．腹部CTにて脾臓に接した10cm大の腫瘤像と腹水認め入院となった．翌日脾破裂の疑いもあり外科紹介となった．

入院時現症：身長151cm，体重55kg，体温36.9度，血圧153/96mmHg，脈拍111回/分．眼瞼結膜に貧血なく，眼球結膜に黄疸を認めなかった．腹部は平坦で，下腹部正中に強い圧痛と反跳痛および筋性防御を認めた．明らかな腫瘤を触知しなかった．

入院時血液生化学所見：WBC10,390/mm^3，RBC486×10^4/mm^3，Hb13.1g/dlと貧血はなく，軽度の白血球の増加を認めた．生化学検査では，LDHが235U/*l*と軽度の上昇認める以外他に異常は認めなかった．

腹部超音波検査所見（入院後8時間）：脾臓下極近傍に径10cm大の内部不整な高エコー腫瘤を認めた．また，腹腔内全域に広がる多量の液体貯留を認め，内部エコーより血液の貯留が疑われた（**Fig. 1**）．

腹部単純CT所見：脾臓下極に接した10cm大の球形の内部不均一な低吸収域の腫瘤を認めた．周囲との境界は明瞭であった．肝表面から骨盤腔にかけて腹水を認めた．卵巣や虫垂の腫大は認めなかった（**Fig. 2**）．

以上より，脾腫瘍破裂に伴う腹腔内多量出血と診断した．その後，循環動態が不安定となり，脾腫瘍の鑑別診断を行うことは困難と判断し，同日緊急手術を施行した．

手術所見：上腹部正中切開にて開腹すると，約

＜2009年10月28日受理＞別刷請求先：村橋　邦康
〒550-0022　大阪市西区本田2―1―10　大阪掖済会病院

Fig. 1　Abdominal ultrasonography showed heterogenous high echogenic round mass beside the spleen.

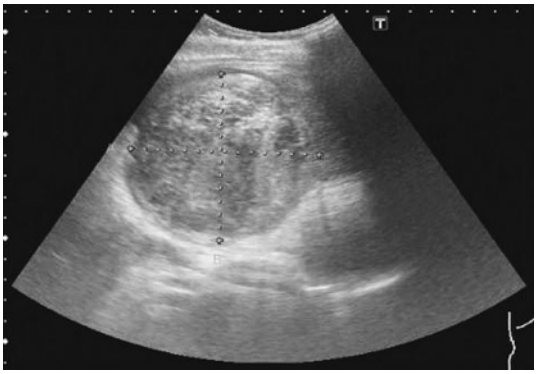

Fig. 2　Abdominal computed tomography revealed a ruptured spleen with a hematoma in lower pole of spleen. (coronary image)

Fig. 3　Resected spleen was found to be ruptured cyst at the lower pole measuring 7.8×4.2cm.

Fig. 4　Histlogic examination revealed a stratified squamous epithelium on the sinner surface of the cystic wall. (HE×200)

2,000ml の多量の血液，血塊が貯溜していた．脾臓下極が破裂しており，同部位に内部に血塊を伴う手拳大の嚢胞性腫瘤を認め，脾摘術を行った．

摘出標本肉眼所見：摘出脾臓の重量は 111g で下極に 7.8×4.2cm の嚢胞を認めた．嚢胞内壁に血液の付着あり，ところどころに肉柱様構造を認めた（**Fig. 3**）．

病理組織学的検査所見：嚢胞壁は重層の扁平上皮で覆われており，また皮膚付属器を認めないことから類上皮嚢胞と診断された（**Fig. 4**）．

術後経過：血小板の増多を認めるのみで，順調に経過し，術後第 16 日目に退院となった．術後現在に至るまで，重症感染症の発症を認めず，血小板数も正常化した．

考　　察

脾嚢胞は剖検例の 0.07% とまれな疾患である[2]．脾嚢胞の分類は，McClure ら[3]のものが用いられ，嚢胞内面を覆う lining cell の有無により真性と仮性に大別され，さらに真性嚢胞は上皮性，内皮性，寄生虫性に分類される．上皮性嚢胞は皮膚付属器の有無により類上皮嚢胞と類皮嚢胞に分類される．類上皮嚢胞は脾嚢胞全体の約 10% とまれである[1]．

Table 1　Reported case of spontaneous ruptured epidermoid cyst of the spleen

case	Auther	Year	Age	Sex	cyst size (cm)	treatment	Serum CA19-9 (U/ml)	intraperitoneal fluid	number of cysts
1	Coleman[16]	1960	17	F	10	splenectomy		bloody	single
2	Lippitt[17]	1967	10	M	7	splenectomy		abscess formation	single
3	Watkins[18]	1970	14	F		splenectomy		bloody	single
4	Spence[19]	1983	14	M	11 × 7	splenectomy		bloody	single
5	Panossian[20]	1990	20	M	5.5 × 4.0	splenectomy		pulurent	single
6	Rathaus[21]	1991	15	F	12	splenectomy		turbid yellowish	single
7	Fukuda[22]	1999	24	F		laparoscopic fenestration		serous yellowish	single
8	Izawa[1]	2000	24	F	9.5 × 8.5	splenectomy *	4887	sero bloody	single
9	Matsubayashi[23]	2001	36	F	14 × 9	splenectomy *	＞24000		single
10	Tamura[24]	2003	33	F	11 × 5	splenectomy **	8400	dark brown	single
11	Miki[25]	2005	25	F		splenectomy ***			single
12	Kiriakopoulos[15]	2005	32	F	9 × 6	laparoscopic splenectomy			single
13	Kato[26]	2005	29	F	10	splenectomy		turbid brown	multiple
14	Kobayashi[27]	2008	39	F	15 × 9	splenectomy	7490	dark brown	single
15	Our case		21	F	7.8 × 4.2	splenectomy	0.4 ＞	bloody	single

*：after conservative therapy
**：after aspiration
***：after embolization of splenic artery

類上皮嚢胞の約3分の2は女性であり[4]，平均年齢は15.8歳[5]と若年女性に多い．若年女性に多いことから月経，妊娠による脾臓の鬱血が嚢胞発育に関与するのではないかとも考えられている[2]．臨床症状は，嚢胞が小さければ無症状であるが，増大するにしたがい，上腹部不快感，心窩部膨満感，左季肋部痛，左季肋部腫瘤触知などを呈し，嘔気などの消化器症状もみられる[6]．脾嚢胞の診断には，腹部CT，腹部超音波検査が，嚢胞の原発部位，性状，他臓器との関係などの診断に有用である．

脾上皮性嚢胞の成因については多くの説が述べられている．Burrig[7]とOughら[8]は，胎生期に脾内へ迷入した腹膜中皮あるいは脾内に取り込まれた腹膜中皮細胞が，扁平上皮化生し嚢胞を形成したものと考えている．Bosticら[9]は類上皮嚢胞は扁平上皮化した中皮性嚢胞であるとしている．一方，Lifschtz-Mercerら[10]はサイトケラチン免疫組織検査より脾上皮性嚢胞は迷入した胎生期の重層扁平上皮であり，Nakaoら[5]も同様のことを電子顕微鏡画像より推測している．嚢胞の増大には外傷や嚢胞壁血管からの嚢胞内出血が関与していると推測されている[11]．

脾嚢胞の治療法は手術が中心となる．手術適応については，悪性が疑われる場合や，Robbinsら[12]は症状のあるもの，症状がなくても腹膜炎を伴う破裂・多量出血・感染や膿瘍形成の可能性のあるものとし，大内ら[13]は腫瘍径10cm以上としている．術式は，脾摘術，脾部分切除術，嚢胞開窓術，脾臓被膜剥離術などある．脾摘術が一般的であり，術後の再出血や再発のリスクがほとんどない．しかし，脾部分切除術がCUSA，超音波凝固切開装置などを使用し安全に行えるようになったため[1]，脾摘後の免疫能の低下による重症感染症を考慮し，病変が多発性のものや脾門部に存在する場合を除き，脾温存術式が望ましいとする報告もみられる[14]．嚢胞開窓術は容易であるが，嚢胞の再発の

リスクがある．近年，低侵襲性，美容面を考慮して腹腔鏡下手術も施行されている[15]．保存的療法として，嚢胞穿刺，薬物注入療法などあげられるが，再発の危険が高く推奨されない．出血例に対しては動脈塞栓術も行われる．

類上皮嚢胞の自然破裂は非常に珍しく，著者らが医学中央雑誌で「脾嚢胞」,「自然破裂」をキーワードとして1983年から2009年4月まで，PubMedで「rupture」,「spleen」,「epidermoid cyst」をキーワードとして1960年から2009年4月まで検索しえた範囲では自験例を含め15例であった（**Table 1**）[1)15)～27)]．年齢は10～39歳（平均23.5歳）で男性3例，女性12例で女性に多かった．嚢胞サイズは5.5～15cm（平均10.1cm）であり，大内らが，腫瘍径10cm以上を破裂の危険性があるため手術適応としたこともほぼ裏付けられる．出血の4例は全例緊急脾摘術が施行された．出血のない症例においても，1例を除いて，緊急あるいは臨床症状が安定している症例は保存的療法を試みた後に脾摘術が行われていた．脾嚢胞破裂例に対しては脾温存術式も望まれるが，腫瘍マーカーが高値で悪性を否定できなかったこと，温存が困難であった症例も含まれること，脾摘後敗血症による死亡率が高いとされる乳幼児でないことなどから，出血の危険性が少なく，再発のリスクのない脾摘術が多く行われたと思われる．報告例では，長期予後について述べたものはないが，経過観察期間内に術後重症感染症を起こしたものや死亡例は認めていない．自験例においては，術前に患者の循環動態は不安定となり，腹腔鏡手術や脾部分切除術は困難と考え，十分なインフォームドコンセントの後に開腹脾摘術を行った．近年腫瘍マーカーの一つであるCA19-9産生脾嚢胞が報告されているが，破裂例では4例（4,887～24,000以上U/ml）に認め，自験例では正常範囲内であった．腫瘍マーカー高値の原因として嚢胞内の高濃度の腫瘍マーカーが血中に逸脱することや，破裂して腹壁に吸収されることが考えられている[24]．14例は単発であり，単発嚢胞は比較的大きなものが多く破裂しやすいのではないかと推測される．破裂の一因として，嚢胞内出血による急激な嚢胞内圧の上昇や，サルモネラ菌などの感染[20]が考えられる．また，脾周囲炎による癒着を認めた症例[21]もあり，癒着部の解離が破裂につながったものもあると思われる．自験例においては，嚢胞内出血による嚢胞内圧の急激な上昇が破裂の原因と考えられる．嚢胞内出血の原因として，嚢胞内の血管が破綻した可能性も否定はできないが，嚢胞内に明らかな血管の破綻や増生を病理組織検査所見上認めないことから，外傷既往がないため外傷以外の何らかの原因で，脾実質側の嚢胞が破裂し脾実質から血液が嚢胞内に流入したことが考えられる．

脾嚢胞の自然破裂は非常にまれな疾患であるが，全例突発的な腹痛で発症しており，若年女性の腹痛の原因として念頭に置く必要があると思われる．

なお，本論文の要旨は第64回日本消化器外科学会総会（2009年7月，大阪）にて発表した．

文　献

1) 伊澤　光，金　成泰，西原正好ほか：嚢腫破裂により腫瘍マーカーが高値を示した脾類上皮嚢腫の1例．日消外会誌　**33**：1696―1700, 2000
2) Fowler RH：Nonparasitic benigh cyst tumors of spleen. Int Abstra Surg **96**：209―227, 1953
3) McClure RD, Altemeire WA：Cysts of the spleen. Ann Surg **116**：98―102, 1942
4) Palmieri I, Natale E, Crafa F et al：Epithelial splenic cysts. Anticancer Res **25**：515―522, 2005
5) Nakao A, Saito S, Yamano T et al：Dermoid cyst of the spleen：Report of a case. Surg Today **29**：660―662, 1999
6) 関野秀継，八木雅生，宮崎逸夫ほか：脾嚢腫の2例．日消外会誌　**19**：989―992, 1986
7) Burrig KF：Epithelial（true）splenic cysts：Pathogenesis of the mesothelial and so-called epidermoid cyst of the spleen. Am J Surg Pathol **12**：275―281, 1988
8) Ough YD, Nash HR, Wood DA：Mesothelial cysts of the spleen with a squamous metaplasia. Am J Clin Pathol **76**：666―669, 1981
9) Bostic WL, Lucia SP：Nonparasitic noncancerous cystic tumors of the spleen. Arch Path **47**：215―222, 1949
10) Lifschtz-Mercer B, Open M, Kushnir I et al：Epidermoid cyst of the spleen：a cytokeratin profile with comparison to other squamous epithelia. Virchows Archiv **424**：213―216, 1994
11) Siniluoto TM, Paivansalo MJ, Lahde ST：Nonparasitic splenic cyst. Ultrasonographic features and follow-up. Acta Radiologica **35**：447―451,

1994
12) Robbins FG, Tellin AE, Lingau RW et al：Splenic epidermoid cyst. Ann Surg **187**：231—235, 1978
13) 大内慎一郎，瀬戸泰士，花岡農夫ほか：脾類上皮嚢胞の1例．臨外　**50**：1361—1364, 1995
14) 小川吾一，光吉　貢，内田隆寿ほか：脾部分切除術を行った脾嚢胞の1例—脾部分切除術報告例の集計と検討—．日臨外医会誌　**52**：650—656, 1991
15) Kiriakopoulos A, Tsakayannis D, Papadopoulos S et al：Laparoscopic management of a ruptured giant epidermoid splenic cyst. JSLS **9**：349—351, 2005
16) Coleman WO：Epidermoid cyst of the spleen, report of two case. Am J Surg **100**：475—479, 1960
17) Lippitt WH, Akhavan T, Caplan GE：Epidermoid cyst of the spleen with rupture and inflammation. Arch Surg **95**：74—78, 1967
18) Watkins GL：Epidermoid cyst of the spleen with spontaneous rupture and massive hemoperitoneum. Mo Med **67**：106—107, 1970
19) Spence RAJ, Dane TEB：Spontaneous rupture of an epithelial cyst of the spleen. Postgrad Med J **59**：65, 1983
20) Panossian DH, Wang N, Reeves CD et al：Epidermoid cyst of the spleen presenting as a generalized peritonitis. Am Surg **56**：295—298, 1990
21) Rathaus V, Zissin R, Goldberg E：Spontaneous rupture of an epidermoid cyst of spleen：Preoperative ultrasonographicdiagnosis. J Clin Ultrasound **19**：235—237, 1991
22) 福田直人，吉良邦彦，館花明彦ほか：腹腔鏡が有用であった脾嚢胞自然破裂の1例．外科　**61**：109—111, 1999
23) Matsubayashi H, Kuraoka K, Kobayashi Y et al：Ruptured epidermoid cyst and haematoma of spleen：a diagnostic clue of high levels of serum carcinoembryonic antigen, carbohydrate antigen 19-9 and Sialyl Lewis x. Dig Liver Dis **33**：595—599, 2001
24) 田村　光，高塩　兢，金井信行：経過中腫瘍マーカーの上昇から破裂が疑われた脾嚢胞の1例. 日臨外会誌　**64**：2865—2868, 2003
25) 三木重樹，田中孝也，山本　透ほか：嚢胞内出血と破裂を繰り返した脾嚢胞の1例. 日臨救急医会誌　**8**：13—16, 2005
26) 加藤公一，金住直人，伊藤不二男ほか：自然破裂をきたした脾類表皮嚢胞の1例．日臨外会誌　**66**：2004—2007, 2005
27) 小林和明, 鈴木　聡, 三科　武ほか：CA19-9産生巨大脾嚢胞破裂の1例. 日消外会誌　**41**：2058—2063, 2008

Spontaneous Rupture of an Epidermoid Cyst of the Spleen

Kuniyasu Murahashi, Keiichi Takagaki, Keeko Kishimoto, Kouichi Nishino,
Toyoaki Aoki, Michio Sowa and Shingo Ishiguro*
Department of Surgery, Osaka Ekisaikai Hospital
Pathology and Cytology Laboratories, PCL Osaka*

We report a rare case of spontaneous rupture of an epidermoid splenic cyst. A 21-year-old woman seen for acute lower abdominal pain onset had normal blood pressure, was not anemic and showed severe pain, tenderness, rebound tenderness, and muscle guarding in the lower abdomen. No abnormal mass was palpable. Abdominal computed tomography（CT）showed a large round mass 10cm in diameter beside the lower splenic pole and a small amount of ascites. Abdominal ultrasonography（US）8 hours later showed a large amount of free abdominal fluid and hematoma at the lower splenic pole, yielding a diagnosis of hemoperitoneum caused by rupture of a splenic tumor, necessistating emergency surgery. Opening the peritoneum showed a large amount of blood and a ruptured cystic mass at the lower splenic pole, necessistating splenectomy. Microscopically, the cyst wall was lined with stratified squamous epithelium indicative of an epidermoid splenic cyst. The postoperative course was favorable.

Key words：spontaneous rupture, spleen, epidermoid cyst

〔Jpn J Gastroenterol Surg 43：730—735, 2010〕

Reprint requests：Kuniyasu Murahashi Department of Surgery, Osaka Ekisaikai Hospital
2-1-10 Honden, Nishi-ku, 550-0022 JAPAN

Accepted：October 28, 2009

©2010 The Japanese Society of Gastroenterological Surgery Journal Web Site：http：//www.jsgs.or.jp/journal/