日消外会誌　43（7）：736～740，2010年

症例報告

静脈硬化性大腸炎の１例

特定医療法人大坪会東和病院外科

中山　伸一　　小島　一人　　阿曽　和哲　　野崎　治重

症例は58歳の男性で，慢性Ｃ型肝炎で外来通院中，１年程前より腹痛，イレウス症状を繰り返すようになった．CTで上行結腸の壁肥厚と腸管壁の結節状の石灰化を認めた．大腸内視鏡検査で粘膜は浮腫状で暗紫青色変化，血管透見像の消失を認めた．保存的に加療されていたがイレウス症状を繰り返すこと，患者の希望もあり手術目的に入院となった．2008年７月に手術を施行し術後病理組織学的検査所見にて静脈硬化性大腸炎の確定診断を得た．

はじめに

静脈硬化症による虚血性病変は小山ら[1]によって初めて報告され，岩下ら[2]によって1993年に新しい疾患概念として提唱され，いわゆる虚血性大腸炎とは大きく異なる病態を呈するまれな疾患とされている．今回，我々は静脈硬化性大腸炎の１例を経験したので若干の文献的考察を加えて報告する．

症　　例

症例：58歳，男性

主訴：腹痛

既往歴：胆石症（33歳），慢性Ｃ型肝炎（42歳）2007年７月～2008年２月までイレウス症状で３回入院．

家族歴：特記事項なし．

現病歴：慢性Ｃ型肝炎で外来通院中，約１年程前より，腹痛とイレウス症状を繰り返すようになった．保存的に加療していたがイレウス症状を繰り返すこと，患者の希望もあり加療目的に入院となった．

入院時現症：身長167.5cm，体重67.5kg．右側腹部に軽度圧痛を認めた．

血液検査所見：血算，生化学共に異常を認めず肝機能も正常範囲内であった．

腹部CT：上行結腸の全周性の壁肥厚と腸間膜に沿った石灰化を認めた（**Fig. 1**）．

大腸内視鏡検査：盲腸から横行結腸の肝彎曲部にかけて粘膜浮腫，暗紫青色変化，血管透見像の消失，上行結腸の狭窄を認めた（**Fig. 2**）．

注腸造影検査：上行結腸に内腔狭小化，鋸歯状変化を認めた（**Fig. 3**）．

術中所見：盲腸から横行結腸のほぼ中央にかけて壁肥厚と漿膜面の鬱血を認め，結腸右半切除術を施行した（**Fig. 4**）．

摘出標本：粘膜は浮腫状で暗紫青色を呈し，特に上行結腸で変化が強かった．摘出標本の軟線撮影では盲腸から横行結腸にかけて糸状の静脈石灰化を認めた（**Fig. 5a，b**）．

病理組織学的検査所見：粘膜下層は広範に線維化し静脈には硝子化を伴う内腔狭窄を認めた（**Fig. 6**）．以上より，病理組織学的に静脈硬化性大腸炎と確定診断された．

術後経過：術後，正中創の一部に感染を認めたが軽快し第19病日目に退院となった．現在，外来通院観察中である．

考　　察

静脈硬化による腸病変は1991年に小山ら[1]によって初めて報告され，1993年に岩下ら[2]が静脈硬化に起因した還流異常による虚血性大腸病変として新しく提唱した疾患概念である．静脈硬化症（phlebosclerosis）とは，右心不全や門脈圧亢進症などによる長期の静脈圧亢進の結果に静脈壁に起こる変化であり，静脈壁の石灰化は門脈やその分

＜2009年11月18日受理＞別刷請求先：中山　伸一
〒120-0003　足立区東和4―7―10　特定医療法人大坪会東和病院外科

Fig. 1 Abdominal CT scan revealed well-thickend ascending colonic wall and nodular calcification.

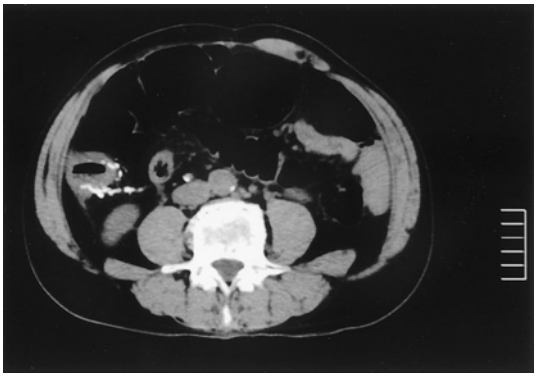

Fig. 2 Colonoscopic showed purplish-bule edematous mucosa from the cecum to the transvers colon.

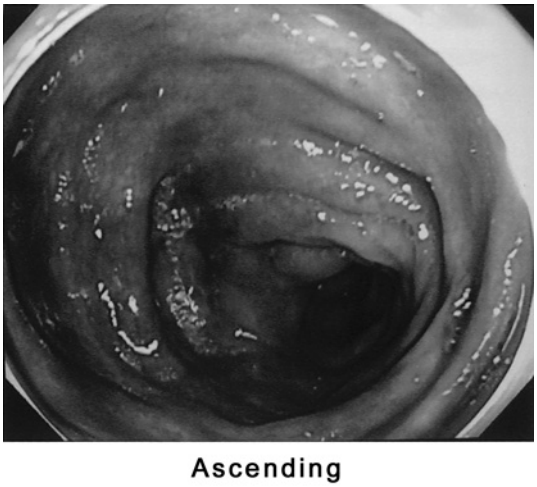

枝に認められる．Yao ら[3]の報告した3症例は，門脈圧測定も施行されたが門脈圧亢進は認めず，腹部血管造影でも側副血行路や門脈の走行異常は認めなかった．その3症例では静脈の石灰化像は右半結腸に沿ってみられ，うち1症例ではCT所見で腸壁だけでなく，上腸間膜静脈に沿ってびまん性の石灰化を認めた．つまり，上腸間膜静脈とその分枝における静脈硬化が腸壁からの静脈還流を阻害し，その結果生じた変化として本疾患を定義づけた．そしてphlebosclerotic colitis（静脈硬化性大腸炎）と呼称し，一般的な虚血性腸炎と分けて分類することが提案された．

Fig. 3 Barium enema showed lumen narrowing of ascending colon and a serrated change.

Fig. 4 Photograph during surgery. It showed congestion of serosa and tylosis of a gut wall from a transverse colon to cecum.

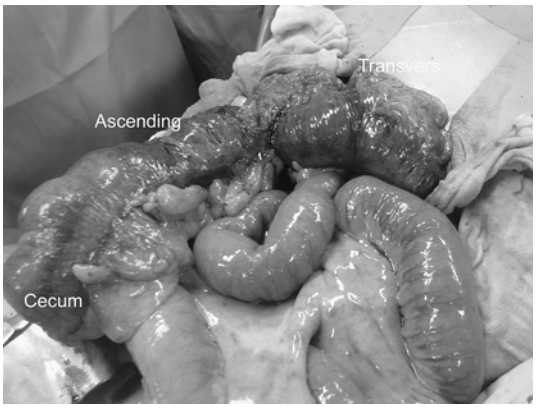

今回，我々が1983年から2009年4月までを対象に医学中央雑誌で「静脈硬化性（大）腸炎」,「静脈硬化症に伴う虚血性大腸炎」をキーワードに検索したところ（会議録は除く），本疾患と考えられる文献は37件認められた．

成因として，門脈圧亢進，膠原病に伴う血管炎，静脈炎などの可能性や母親にも静脈硬化性腸炎を

Fig. 5　a：It was purplish-blue edematous mucosa from the cecum to the transverse colon. A change was strong with ascending colon in particular. b：It showed calcification of wall of vein in soft tissue imaging.

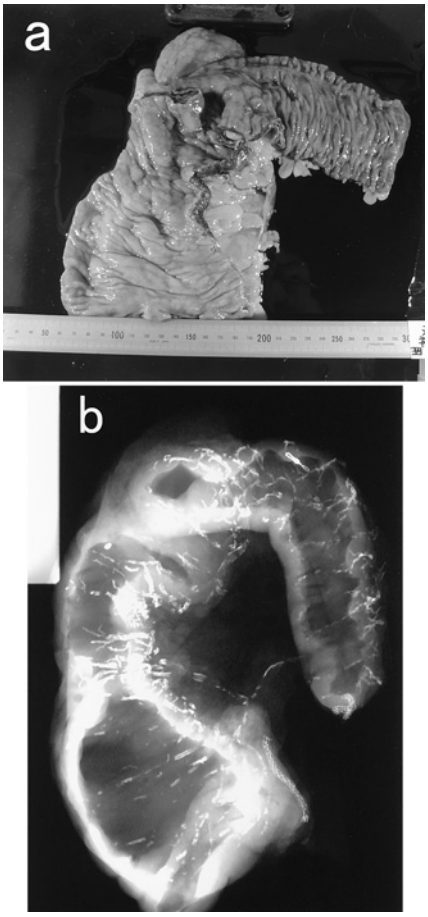

Fig. 6　Histological findings of specimen showed hyaline-like-degeneration around the small vessels (▽ arrow) and fibrous thickening at the submucosal layer. (▼ arrow) (HE stain × 40)

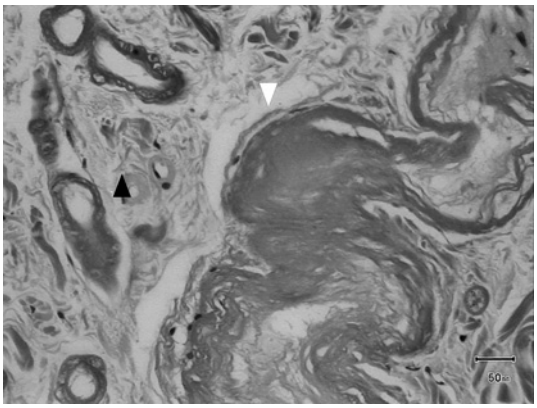

認めた症例の報告があることから，基礎疾患や遺伝因子の関与[4]が推測されている．自験例は慢性C型肝炎で術中所見でも肝辺縁は鈍化し肝表面も不整であり肝硬変所見を認めたが脾腫や静脈瘤などの門脈圧亢進所見は認めなかった．静脈硬化性大腸炎の発生と，門脈圧上昇との関係は現在明らかではないが，発症の機序の一因として考えられるとする文献もみられる[5]．肝疾患合併例においても，明らかに門脈圧が上昇している症例での報告は少なく，慢性肝炎程度の肝障害を呈する症例の合併が多い傾向があった．主症状は腹痛が最も多く便秘，腹部膨満，血便なども認められた．診断は内視鏡検査で暗紫色から青紫色の粘膜の色調を認めることが特徴的であり比較的容易である．これは萎縮した粘膜を通して深部の鬱血した静脈叢を反映したものと考えられている[6]．病変部の粘膜は浮腫状で血管透見像が消失し，管腔の狭小化や壁の伸展不良などが認められる．腹部単純X線やCTで腸管壁および腸間膜の点状～線状石灰化も特徴的である．自験例では未施行であるが，腹部血管造影検査では，上腸間膜動脈造影の静脈相において右結腸静脈領域での還流が障害され側副血行路を認めることがある[2)7)8]．病理組織学的検査所見として粘膜の軽度炎症性変化や粘膜固有層間質の硝子化のほかに粘膜下層の小血管が硝子様物質の沈着によって肥厚することが報告されている．自験例もこれらの特徴的な画像所見と，病理組織学的検査所見より静脈硬化性腸炎と診断した．治療はまず保存的加療を行う．本症の多くは腸管浮腫による可逆的な狭窄であり保存的に軽快する可能性がある．新鮮な静脈血栓に対しては抗凝固療法が行われているが[9]，陳旧性脳梗塞に対して長期にわたり抗血栓薬が投与されていたにもかかわらず本症が発症した症例[10]もあり抗血栓薬が静脈硬化性腸炎の予防には必ずしも有効でないと考えられた．病状が改善せずquality of lifeが損なわれる

Table 1 Operative cases of phlebosclerotic colitis

Author	Year	Age/Gender	Anamnestic disease	Lesion	Surgery
Koyama[1]	1991	67/M	(−)	Ti-D	subtotal colectomy
Hoashi[9]	1993	57/M	(−)	C-T	subtotal colectomy
Tuda[4]	1995	50/F	(−)	C-D	subtotal colectomy
Matui[16]	1995	61/F	(−)	C-T	subtotal colectomy
Maekawa[17]	1996	73/F	hypertension	C-T	subtotal colectomy
Fukushima[18]	1997	59/F	chronic hepatitis C	C-D	subtotal colectomy
Okazaki[11]	1998	63/M	DM	A-T	subtotal colectomy
Kitamura[19]	1999	56/F	CREST synd.	C-T	subtotal colectomy
Yao[3]	2000	36/M	(−)	C-T	subtotal colectomy
Nishigami[20]	2001	54/M	Behçet disease	C-D	subtotal colectomy
Yamada[12]	2002	38/M	(−)	C-T	drainage
Higaki[13]	2003	70/F	hypertension	A-T	subtotal colectomy
Nishimura[21]	2004	54/M	chronic hepatitis B	C-T	right hemicolectomy
Sakashita[22]	2004	66/F	Behçet disease	C-D	subtotal colectomy
Mikami[23]	2005	59/F	(−)	C-S	subtotal colectomy
Takenaka[14]	2006	49/M	(−)	C-D	ileocecal resection
Ota[15]	2007	75/F	chronic thyroiditis, asthoma	C-T	appendectomy
Uegami[24]	2008	77/F	hypertension, GB stone	Ti-T	subtotal colectomy
Watanabe[25]	2008	68/F	(−)	C-D	subtotal colectomy
Our case		58/M	chronic hepatitis C	C-T	right hemicolectomy

Ti：teminal ileum C：cecum A：ascending colon T：transverse colon D：discending colon S：sigmoid colon R：rectum

場合に手術を考慮する必要がある．手術となった過去の症例は自験例も含め20例[1)3)4)9)11)~25)]（**Table 1**）でうち5例[11)~15)]は急性腹症で発症し緊急手術となっていたが，急性腹症の症状が本疾患に起因した症例は3例[11)~13)]で，2例に結腸亜全摘が，1例にドレナージが施行されていた．残り2例[14)15)]は急性虫垂炎が原因であり回盲部切除，虫垂切除術が施行され経過観察されていた．自験例はイレウス症状を繰り返しており，これは慢性炎症に伴う器質化による拡張障害と浮腫による伸展不良が原因と考えられた．患者の希望もあり手術を施行したが，術後再発なく経過している．

本疾患はいまだ不明な点が多く，病因の究明のためにも今後さらに症例の蓄積が必要で手術の有無にかかわらず長期的な経過観察が必要と考えられた．

文　献

1) 小山　登，小山　洋，花島得三ほか：慢性的経過を呈した右側狭窄型虚血性大腸炎の1例．胃と腸 **26**：455—460, 1991
2) 岩下明徳，竹村　聡，山田　豊ほか：原因別にみた虚血性腸病変の病理形態．胃と腸 **28**：927—941, 1993
3) Yao T, Iwashita A, Hoashi T et al：Phlebosclerotic colitis：value of radiography in diagnosis—report of three cases. Radiology **214**：188—192, 2000
4) 津田政広，窪田伸三，中村哲也ほか：約6年間慢性に経過し家族性に発症した静脈硬化症による虚血性病変の1例．胃と腸 **30**：709—714, 1995
5) 川端英博，高瀬郁夫，村田陽稔ほか：若年発症のphlebosclerotic colitis（静脈硬化性大腸炎）の1例．胃と腸 **38**：1468—1476, 2003
6) 安田有利，石塚大輔，堀高史朗ほか：腸管静脈硬化による虚血性腸病変の1例．ProgDigEndsc **54**：73—76, 1999
7) Saito Y, Taniguchi M, Tagawa K et al：Phlebosclerotic colitis with deep circumferental ulceriation：Three-year endoscopic follow up. Dis Colon Rectum **48**：2347—2351, 2005
8) Kusanagi M, Matsui O, Kawashima H et al：Phlebosclerotic colitis：Imaging-pathologic Correlation. Am J Roentgenol **185**：441—447, 2005
9) 帆足俊男，前田和弘，松井敏幸ほか：著明な静脈の石灰化を伴った静脈硬化症による虚血性病変の1例．胃と腸 **28**：967—973, 1993
10) 河合富貴子，田坂めぐみ，伊藤　崇ほか：腸閉塞を呈した静脈硬化性腸炎の1例．Gastroenterol Endosc **50**：1123—1128, 2008
11) 岡崎　誠，宮本敦史，村井紳浩ほか：急激に発症

した静脈硬化症による虚血性大腸炎の1例. 手術 **52**：1271―1276, 1998
12）山田六平，山本裕司，佐藤　勉ほか：静脈硬化性虚血性腸炎の1例．外科　**64**：465―468, 2002
13）檜垣浩一，自見厚郎，谷村　晃ほか：静脈硬化症による虚血性腸炎の1例. 病理診断　**20**：59―62, 2003
14）竹中春美，船越信介，大作昌義ほか：急性腹症で発症した静脈硬化性腸炎の1例. Prog Dig Endosc 消内視鏡の進歩　**68**：142―143, 2006
15）大田浩平，柳川憲一，高畑哲也ほか：急性虫垂炎を契機に発見された腸間膜静脈硬化症の1例. Gastroenterol Endosc **49**：1130―1135, 2007
16）松井謙明，中村昌太郎，恒吉正澄ほか：静脈硬化症による虚血性病変の1例．病院病理　**13**：6, 1995
17）前川武男，矢吹清隆，佐藤浩一ほか：結腸静脈に石灰化を伴った狭窄型虚血性大腸炎の1例. 胃と腸　**31**：1287―1292, 1996
18）福嶋龍二，大川清孝，金鎬　俊ほか：静脈硬化症による虚血性病変の1例．Gastroenterol Endosc **39**：960―966, 1997
19）Kitamura T, Kubo M, Nakanishi T et al：Phlebosclerosis of the colon with positive anticentromere antibody. Intern Med **38**：416―421, 1999
20）西上隆之，大江正行，高梨忠郎ほか：ベーチェット病に合併した大腸静脈硬化症の1例. 診断病理 **18**：291―293, 2001
21）Nishimura G, Nagai N, Ninomiya I et al：Chronic ischemic lesions of the colon caused by phlebosclerosis of ilecolic mesenteric vein. Dig Endosc **16**：169―171, 2004
22）坂下吉弘，橋本泰司，上松瀬新ほか：イレウスにて発症した静脈硬化性大腸炎の1例. 日臨外会誌 **65**：2967―2971, 2004
23）Mikami T, Hatate K, Kokuba Y et al：A case of phlebonosclerotic colitis：vasculitis as a possible origin. Kitasato Med J **35**：75―79, 2005
24）上神慎之介，宮本勝也，藤本三喜夫ほか：腸閉塞を契機に発見された静脈硬化性腸炎の1例. 日臨外会誌　**69**：598―603, 2008
25）渡邉卓哉，石樽　清，藤岡　憲ほか：静脈硬化性大腸炎の1切除例. 日消外会誌　**41**：1729―1734, 2008

A Case of Phlebosclerotic Colitis

Nobukazu Nakayama, Kazuto Kojima, Kazunori Aso and Harusige Nozaki
Department of Surgery, Towa Hospital

A 58-year-old man referred for abdominal pain. Abdominal computed tomography（CT）showed a thickened colonic wall and nodular calcification. Colonoscopic showed purplish-blue edematous mucosa from the cecum to the transvers colon, necessitating conservative medical treatment. Due to ileus symptoms and man's wishes, we conducted surgery in July 2008, concluding with a definative diagnosis of phlebosclerotic colitis.

Key words：phlebosclerotic enteritis, ischemic intestinal lesion, ileus

〔Jpn J Gastroenterol Surg 43：736―740, 2010〕

Reprint requests：Nobukazu Nakayama　Depatment of Surgery, Towa Hospital
4-7-10 Towa, Adachi-ku, 120-0003 JAPAN

Accepted：November 18, 2009

©2010 The Japanese Society of Gastroenterological Surgery　Journal Web Site：http://www.jsgs.or.jp/journal/