日消外会誌　43（7）：741～745，2010年

症例報告

保存的に経過観察しえた坐骨ヘルニアによるイレウスの１例

医療法人春秋会城山病院消化器外科，同　放射線科*

打田　裕明　　川﨑　浩資　　西田　　司　　梅本　健司
三好　和裕　　稲田　悠紀*　　松木　　充*　　石橋　孝嗣

症例は75歳の女性で，腹痛，発熱，嘔吐を主訴に救急搬送された．画像上，坐骨孔より脱出する小腸と腸管の拡張を認め，坐骨ヘルニアによるイレウスと診断し，緊急入院となった．触診上，腸管虚血や壊死を示唆する所見はなく，またイレウス管造影検査で，腸管の完全閉塞が否定されたため，緊急手術は施行せず，保存的に経過観察を行った．第5病日，イレウス管を抜去し経口摂取を開始したが，腹部症状の増悪はなく，第56病日に転院となった．その後，特にイレウスの再燃はなく，15か月が経過している．坐骨ヘルニアは非常にまれな疾患であり，文献検索にて，海外で51例，本邦では自験例を含め10例の報告をみるにすぎない．今回，我々は坐骨ヘルニアによるイレウスと画像診断し，保存的に経過観察しえた症例を経験したので，これを提示するとともに，文献的考察を加えて報告する．

はじめに

骨盤底ヘルニアのなかで，坐骨孔より脱出する坐骨ヘルニアは非常にまれな疾患であり[1)~3)]，本邦において十数例の報告をみるにすぎない[4)~16)]．今回，保存的に経過観察しえた坐骨ヘルニアに起因するイレウスの１例を経験したので報告する．

症　　例

患者：75歳，女性

主訴：腹痛，発熱，嘔吐

既往歴：パーキンソン病，慢性膀胱炎

現病歴：療養型施設入所中，平成19年10月下旬に腹痛，発熱，嘔吐を認め，当院救急外来に受診となった．

初診時現症：身長145cm，体重29.7kg，血圧105/68mmHg，脈拍80/分，体温37.5度．意識清明．腹部は膨満し，腹部全体に圧痛を認めたが，軟であり筋性防御は認めなかった．

初診時検査所見：WBC 18,800/ul，CRP 11.74 mg/dl，CPK 191IU/*l* と上昇を認めたが，その他血液検査に異常所見を認めなかった．

腹部単純X線検査所見：拡張した小腸ガスを認め，イレウスが示唆された（**Fig. 1**）．

腹部単純CT：右の大坐骨孔から突出した小腸を認め，同部から口側の腸管は拡張しており，坐骨ヘルニアによるイレウスと診断し（**Fig. 2a**），入院加療を行うこととした．

入院経過：入院後すぐにイレウス管を挿入し，小腸造影検査を行ったところ，造影剤は陥入部より肛門側の腸管へ良好に排出され，腸管の完全閉塞は否定された．血液検査で炎症反応の上昇はあったが，CT上明らかな腸管虚血や壊死を示唆する所見はなく，さらに，腹部理学的検査にて腹膜刺激症状を認めなかったため，まずは保存的にイレウス症状の改善を図ることとした．第2病日に施行したイレウス管造影では，腸管の拡張は改善傾向を示し，肛門側への造影剤の排出も良好であった．腹部症状は改善したものの，坐骨ヘルニアに起因するイレウスの再燃が危ぐされ，手術を考慮し，本人および家族に説明し，これを勧めたが，手術に対する同意は得られなかった．その後も，腹部症状の増悪はなく，第5病日にはイレウス管からの排液も認められなくなったため，イレウス管を抜去した．しかし，同日，経過観察目的

＜2009年11月18日受理＞別刷請求先：川﨑　浩資
〒583-0872　羽曳野市はびきの2―8―1　医療法人春秋会城山病院消化器外科

Fig. 1　Abdominal x-ray on admission showed dilatation of the small bowel loops.

Fig. 2　a：Abdominal computed tomography (CT) showed a right side pelvic floor hernia containing a contrast-filled small bowel (arrows). And small bowel was expanded. b：The right sciatic hernia is still detected (arrows), but the small bowel expansion was improved.

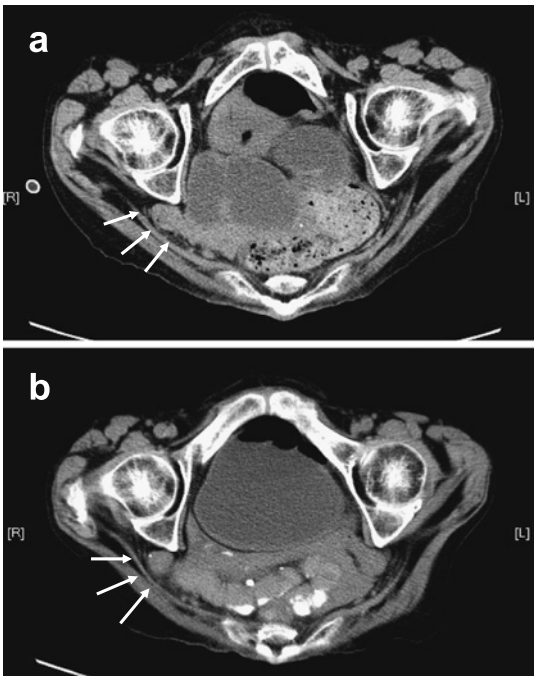

に CT を施行し，3 次元（three dimensional；以下，3D と略記)処理にて検索を行ったところ，骨

Fig. 3　Three dimensional computed tomography (3D-CT) demonstrated a localized caliber-change of the small bowel at the right side pelvic floor (a), and an intestinal loop (arrow) deviating from the right side sciatic foramen (b).

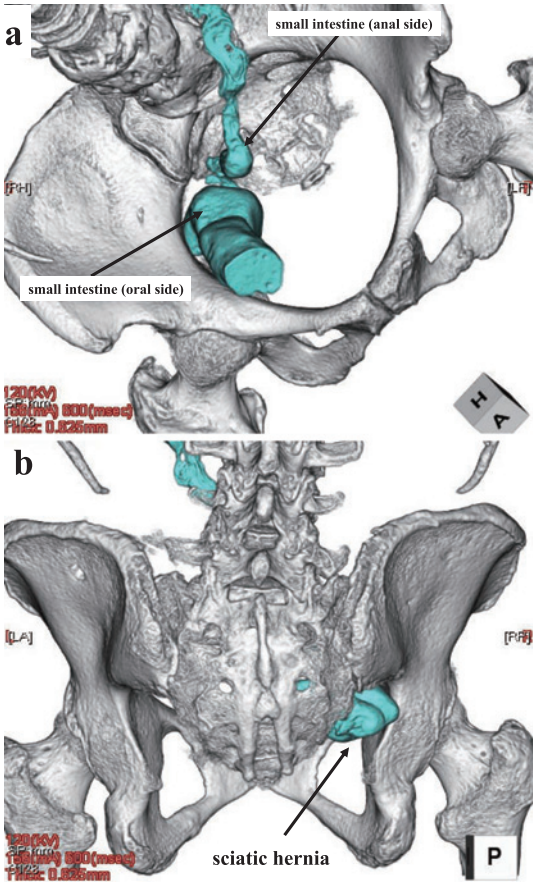

盤底を境に口径差を伴う小腸のループを認め (**Fig. 3a**)，また依然として右の大坐骨孔に陥入した小腸が明瞭に同定された(**Fig. 3b**)．このため，再度，病状を説明し，手術を勧めたが，やはり同意は得られず，試験的に経口摂取を開始した．経口摂取開始後も，元来認めていた宿便による軽度の腹部膨満感は自覚するも，特に増悪の徴候は認めなかった．さらに，第 12 病日の CT では，坐骨ヘルニアは認めるものの，口側腸管の拡張はほぼ消失し(**Fig. 2b**)，血液検査も改善を示した(第 32 病日：WBC 3,200/ul, CRP 1.34mg/dl, CPK 17IU/*l*)．その後，臨床症状の増悪もなく，第 56 病日に

Table 1 Reported cases of the sciatic hernia in the world (1966.1–2009.6)

No.	Author	Year	Gender	Age	Chief complaint	Diagnosis	Hernia content	Treatment
1	Franken EA Jr[28]	1969	F	6 week	non	barium enema	colon	Observation
2	Ghahremani GG[27]	1991	F	72	ileus	CT barium enema	ileus	Exploratory laparotomy
3	Cali RL[26]	1992	F	64	ileus	barium enema	sigmoid colon	Laparotomy Hernia port was sutured
4	Attah M[25]	1992	M	18 month	right buttock swelling	barium enema	sigmoid colon	transglutral approach Herniotomy
5	Ivanov NT[24]	1994	F	60	left buttock swelling	perioperative findings	small bowel sigmoid colon	Laparotomy Hernia port was repaired with mesh
6	Hayashi N[4]	1995	F	44	left buttock swelling	CT・MRI	small bowel	transglutral approach Hernia port was sutured
7	Servant CT[23]	1998	F	66	ileus	perioperative findings	small bowel	Laparotomy
8	Yu PC[18]	2002	F	71	ileus	ultrasound	small bowel	Laparotomy Small bowel resection Hernia port was sutured
9	Kohashi T[5]	2006	F	80	ileus	CT	small bowel	Laparotomy appendectomy
10	Tokunaga M[6]	2008	F	72	ileus	CT	small bowel	transglutral approach Hernia port was repaired with mesh
11	Own case		F	75	ileus	CT	small bowel	Observation

療養型病院に転院した．現在，退院後約15か月が経過しているが，特にイレウスの再燃は認めていない．

考　察

骨盤腔において，仙棘靱帯と仙結節靱帯は仙骨と尾骨の側縁から扇状になって坐骨棘または坐骨結節に付着する．この両靱帯によって大坐骨切痕は大坐骨孔を，小坐骨切痕は小坐骨孔を形成する．坐骨ヘルニアはこれら大・小坐骨孔より脱出するヘルニアで，骨盤底ヘルニアのなかでも最もまれであるとされている[1)~3)]．MEDLINEで1966年1月から2009年6月まで，「sciatic hernia」をkey wordとして検索すると，51例が確認された．このうち本邦からの報告例は，Hayashiら[4)]，Kohashiら[5)]，Tokunagaら[6)]の3例であった．さらに医学中央雑誌で1987年1月から2009年6月まで，「坐骨ヘルニア」をキーワードに検索を行ったところ，今村ら[7)]，Kohashiら[5)]の2例の論文報告と，自験例を含む9例[8)~16)]の会議録での報告が確認された．このうち4例は同一症例と思われ，本邦では自験例を含めても10例[4)~10)13)14)16)]の報告を認めるのみであった．

過去の報告によれば，坐骨ヘルニアは女性に多く，その理由として，女性は男性に比べ骨盤底が広く，また便秘，妊娠などによる腹圧の上昇による梨状筋の脆弱化が，その一因と考えられている[1)4)7)]．また，ヘルニア内容としては，小腸や大腸などの腸管が最も多く，腸管以外では，尿管，膀胱などの泌尿器系臓器や卵巣，卵管や腫瘍などがあると報告されている[1)2)4)17)]．坐骨ヘルニアの症状は，そのヘルニア内容によって異なると思われるが，多くはヘルニア内容が嵌頓や絞扼を来すまで，無症状で経過するとされている[1)17)18)]．また，坐骨ヘルニアは，大殿筋下の膨隆および坐骨神経を圧迫することにより，骨盤痛や大腿痛を認めることがあり[1)3)14)~21)]，原因不明の骨盤痛については，まれな疾患ではあるが鑑別診断として坐骨ヘルニアを考慮する必要があると思われる．診断については，腹部単純X線検査，尿道造影検査，ヘルニオグラフィー，CTや腹部超音波検査などが試みられ，術前に診断可能であったとする報告も散見される[4)18)19)]．しかし，非常にまれな疾患であるがゆえ，疾患への認識がなく，術前には確定診断に至らず，手術所見ではじめて坐骨ヘルニアと診断されこと

も多いと思われる．近年，画像診断の進歩は目覚ましく，特にCTにおいては容易に3D構築での検討が可能となり，自験例においても試みた．3D画像より，我々も初めての経験ではあったが，ヘルニア門およびヘルニア内容である小腸の状態が明瞭に描出され，坐骨ヘルニアの診断も容易であった．治療については，根治的には手術が必要であり，ヘルニア門の閉鎖には，周囲組織の縫縮やメッシュによるヘルニア門の修復が行われている[1)17)20)]．また，手術のアプローチとしては経腹式，経殿式および両者の併用があり[1)5)17)]，最近では腹腔鏡下手術も報告されている[2)22)]．一般に，経腹式アプローチは，絞扼性の疑いがあり腸管の観察や腸切徐の可能性ある場合に選択され，経殿式アプローチは坐骨ヘルニアの診断が術前に確定しており，ヘルニアが体表から観察可能で還納容易な場合に選択される[4)5)17)18)]．

坐骨ヘルニアの内容が腸管である場合，腸管の嵌頓が生じれば，腹痛，嘔吐，腹部膨満などのイレウス症状を認めることになる．また，今回検索しえた海外症例を含む51症例の論文報告のうち，消化管をヘルニア内容とするものは，自験例を含み11例[4)~6)18)23)~28)]であった(**Table 1**)．このうち，生後6週間で特に症状なく，偶然検査で発見された1例[28)]を除けば，自験例以外はすべて手術が施行されている．坐骨ヘルニアは嵌頓や絞扼を来せば緊急手術が必要であるとの報告もあり[18)]，自験例でも，手術を勧めたが同意が得られなかったことは事実ではあるが，果たして治療法の選択として，本当に妥当であったか否かについては判然としない．しかし，イレウス症状を主訴に来院した症例のうち，自験例を除く6例[5)6)18)23)26)27)]に対しては，すべて手術が施行されているが，いずれもヘルニア解除とヘルニア門の修復が施行されているのみで，ヘルニア内容である腸管の切除に至った症例は1例もなかった．また，自験例では，小腸が坐骨孔に脱出した状態で，長期にわたり保存的に経過観察を行っているが，特に腸管の虚血や壊死を示唆する徴候は認めていない．このように，自験例は，坐骨ヘルニアに起因するイレウス症例においても，保存的加療によって手術を回避できる可能性があることを示す結果となった．

坐骨ヘルニアの診断には，まれな疾患のため，まずは疾患の認識が必要と思われる．また，高齢者に多い疾患でもあり[1)]，併存疾患など患者の状態によっては，手術が困難な症例に遭遇する機会もあると思われる．この際，ヘルニア内容のviabilityの評価を含めた病状の把握が重要になるが，腹部所見や各種の検査を駆使し，症例に応じた，より侵襲の少ない治療法の選択を考慮する必要があると思われる．

本論文の要旨は第63回日本消化器外科学会総会（2008年7月，札幌）において発表した．

文　献

1) Black S：Sciatic hernia. Edited by Nyhus LM, Condon RE. Hernia. Third edition. Lippinctt, Philadelphia, 1989, p422―441
2) Miklos JR, O'Reilly MJ, Saya WB：Sciatic hernia as a cause of chronic pelvic pain in woman. Obstet Gynecol **91**：988―1001, 1998
3) Bernard AC, Lee C, Hoskins J et al：Sciatic hernia：laparoscopic transabdominal extraperitoneal repaor with plug and patch. Hernia. http://www.springerlink.com/content/9371223816417356. 2009-05-06
4) Hayashi N, Suwa T, Kimura F et al：Radiographic diagnosis and suragical repair of a sciatic hernia：report of a case. Surg Today **25**：1066―1068, 1995
5) Kohashi T, Itamoto T, Yamasaki H et al：Sciatic hernia with an early-stag adenocarcinoma of the appendix：report of a case. Hiroshima J Med Sci **55**：93―95, 2006
6) Tokunaga M, Shirabe K, yamashita N et al：Bowel Obstruction due to Sciatic Hernia. Dig Surg **25**：185―186, 2008
7) 今村直哉，島山俊夫，末田秀人ほか：坐骨ヘルニアの1例．日消外会誌　**39**：90―93, 2006
8) 打田裕明，西田　司，梅本健司ほか：保存的に経過観察しえた坐骨ヘルニアの1例．日消外会誌　**41**：1381, 2008
9) 江間　玲，小柳和夫，金井歳雄ほか：坐骨ヘルニア嵌頓，イレウスに対して手術を施行した1例．日消外会誌　**41**：1282, 2008
10) 多田藤政，後藤俊彦，張谷素子ほか：術前に診断しえた左閉鎖孔・左坐骨孔ヘルニアの一例．日臨外会誌　**67**：524, 2006
11) 小橋俊彦，山崎浩之，米原修治ほか：多発性空腸憩室症と原発性虫垂癌を合併した坐骨ヘルニアの1例．日臨外会誌　**66**：705, 2005
12) 今村直哉，島山俊夫，末田秀人ほか：坐骨ヘルニアの1例．日臨外会誌　**65**：800, 2004

13) 岡田日佳，中村義雄，保井明泰：坐骨ヘルニアを合併し，両側陰嚢腫大を呈したCAPDの一例. 西日泌 **59**：141, 1997
14) 松尾亮太，堀江 徹，平野 宏ほか：腸閉塞で発症した坐骨ヘルニアの1例. 東女医大誌 **67**(7)：512, 1997
15) 林 永規，諏訪敏一，木村文夫ほか：坐骨ヘルニアの1例. 日臨外医会誌 **55**：357, 1994
16) 平山きふ，高田 仁，高橋 腱ほか：CTにて診断に至った尿管坐骨ヘルニアの一例. 日泌会誌 **100**：352, 2009
17) Watson L F：Sciatic hernia. Hernia. Third edition. CV Mosby, St Louis, 1948, p476—486
18) Yu PC, Ko SF, Lee TY et al：Small bowel obatruction due to incarcerated sciatic hernia：ultrasound diagnosis. Br J Radiol **75**：381—383, 2002
19) Ghahremani GG, Michael AS：Sciatic hernia with incarcerated ileum：CT and radiographic diagnosis. Gastrointest Radiol **16**：120—122, 1991
20) Losanoff J, Kjossev K：Sciatic hernia. Acta Chir Belg **95**：269—270, 1995
21) Tsai PJ, Lin JT, Wu TT et al：Ureterosciatic hernia causes obstructive uropathy. Dig Surg **25**：185—186, 2008
22) Carter JE：Surgical treatment for chronic pelvic pain. JSLS **22**：129—139, 1998
23) Servant CT：An unusual cause of sciatica. A case report. Spine **23**：2134—2136, 1998
24) Ivanov NT, Losanoff JE, Kjossev KT et al：Recurrent sciatic hernia treated by prosthetic mesh reinforcement of the pelvic floor. Br J Surg **81**：447, 1994
25) Attah M, Jibril JA, Yakubu A et al：Congenital sciatic hernia. J Pediatr Surg **27**：1603—1604, 1992
26) Cali RL, Pitsch RM, Blatchford GJ et al：Rare pelvic floor hernias. Report of a case and review of the literature. Dis Colon Rectum **35**：604—612, 1992
27) Ghahremani GG, Michael AS：Sciatic hernia with incarcerated ileum：CT and radiographic diagnosis. Gastrointest Radiol **16**：120—122, 1991
28) Franken EA Jr, Smith EE：Sciatic hernia：report of three cases including two with bilateral ureteral involvement. Am J Roentgenol Radium Ther Nucl Med **107**：791—795, 1969

A Case of Ileus due to Sciatic Hernia Treated with Conservative Therapy

Hiroaki Uchida, Hiroshi Kawasaki, Tsukasa Nishida, Kenji Umemoto,
Kazuhiro Miyoshi, Yuki Inada*, Mitsuru Matsuki* and Takashi Ishibasi
Department of Gastroenterological Surgery and Department of Radiology*, Shiroyama Hospital

A 75-year-old woman presented in an emergency with abdominal pain, fever, and vomiting. A diagnosis of ileus due to sciatic hernia with incarceration of small-bowel was found in abdominal X-ray to have small-bowel dilation and in abdominal computed tomography (CT) to have an intestinal loop deviating from the abdominal cavity to the right sciatic foramen, yielding the patient was admitted after a long tube had been placed to decompress the bowel. Enterography using gastrografin through the long tube showed that small-bowel stenosis was not complete and gave no evidence of necrotic change due to strangulated hernia content. The 5 days after admission in conservative therapy without emergency surgery, woman's symptoms disappeared. She began oral feeding after the long tube was removed. The course after removing the long tube was uneventful, and she was hospitalized elsewhere on day 56 after admission. She has shown no further symptoms due to the sciatic hernia for more than 15 months. Sciatic hernia is very rare, 51 cases in the world literature, and, only 10 cases have been reported in Japan. We discuss our case in light of a review of the literature.

Key words：sciatic hernia, ileus

〔Jpn J Gastroenterol Surg 43：741—745, 2010〕

Reprint requests：Hiroshi Kawasaki Department of Gastroenterological Surgery, Shiroyama Hospital
2-8-1 Habikino, Habikino, 583-0872 JAPAN

Accepted：November 18, 2009

©2010 The Japanese Society of Gastroenterological Surgery Journal Web Site：http://www.jsgs.or.jp/journal/