日消外会誌　43（7）：746～751，2010年

症例報告

脈絡膜転移を初症状として再発を来した直腸癌の1例

公立長生病院外科，同　眼科[1)]，千葉大学医学部附属病院眼科[2)]，同　呼吸器内科[3)]，同　診断病理[4)]

指山　浩志　　阿部　恭久　　笹川　真一　　花田　裕之
羽鳥　優子[1)]　　窪田真理子[2)]　　坂尾誠一郎[3)]　　廣島　健三[4)]

左眼視力低下を初症状として再発を来した直腸癌の脈絡膜転移症例を経験したので，報告する．症例は49歳の男性で，直腸癌の根治手術15か月後に左眼視力低下を初症状として受診．眼底検査で左眼に，漿液性網膜剥離を伴う脈絡膜腫瘍を認め，胸部CTで両肺に空洞形成を伴う小結節影を多数認めた．経気管支肺生検で腺癌を検出したため，直腸癌の左脈絡膜転移，両側多発性肺転移と診断した．全身化学療法を施行した後，漿液性網膜剥離，網膜下の滲出性変化は改善，脈絡膜腫瘍は縮小し扁平化したが，視力の改善は得られなかった．一方，肺転移は次第に増悪，頸椎転移も出現し，再発後11か月で死亡した．結腸直腸癌の脈絡膜転移報告例は自験例を含め9例とまれであり，報告例は多臓器転移症例が多く，肺，肝転移から2次的に脈絡膜転移を起こす可能性が示唆された．

はじめに

悪性腫瘍の脈絡膜転移は比較的まれであるとされ，主に乳癌，肺癌で報告されているが，消化器癌の脈絡膜転移は極めてまれであり，結腸直腸癌の脈絡膜転移は本邦で4例[1)～4)]，海外[5)～8)]をあわせても8例の報告しかない．今回，我々は直腸癌術後15か月に左視力低下を初症状として再発した直腸癌の脈絡膜転移症例を経験したので報告する．

症　例

患者：49歳，男性

主訴：左眼視力低下

既往症，家族歴：特記すべきことなし．

現病歴：平成16年1月，Rbの全周性直腸癌に対し直腸低位前方切除術を施行した．切除標本の病理組織学的検査所見は中分化型腺癌，type3，50×40mm，INF b，pSS（A2），ly1，v2，pN1（2/14），pStageIIIaであった．術後ホリナート・テガフール・ウラシル療法を6クール施行し，経過観察となった．術後サーベイランスとして，平成16年8月に腹部CT，平成17年1月に腹部超音波検査，大腸内視鏡検査を施行したが異常を認めなかった．平成17年4月に左眼の視力低下を認め，当院眼科を受診し，ぶどう膜炎の診断で，精査目的に千葉大学医学部付属病院眼科に紹介となった．

血液検査所見（平成17年4月）：WBC 10,400/μl，Hb 12.3g/dl，Ht 38.0%，Plt 48.4万/μl，AST 12U/*l*，ALT 24U/*l*，TP 7.0g/dl，ALB 3.8g/dl，Na 142mM/*l*，K 4.4mM/*l*，Cl 107mM/*l*，CEA 14.9ng/ml，CA19-9 266.3U/ml.

視力：右（矯正1.2），左（矯正0.04）

眼底所見（平成17年4月）：左眼の上方に，漿液性網膜剥離を伴う約6乳頭径の脈絡膜隆起性病変を認め，下方にも広範な漿液性網膜剥離を認めた．視神経乳頭周囲には網膜下滲出斑が見られた（**Fig. 1a**）．右眼には異常を認めなかった．

MRI所見：左眼底にT1強調画像でhigh intensityを示す腫瘍を認めた（**Fig. 2**）．

胸部X線検査所見（平成17年4月）：右肺門部に大結節影，右上葉，左中葉などに小結節影を認めた（**Fig. 3a**）．

胸部CT所見（平成17年4月）：両肺に空洞形

＜2009年11月18日受理＞別刷請求先：指山　浩志
〒277-0871　柏市若柴178―2柏の葉キャンパス148街区6　辻仲病院柏の葉大腸肛門外科

Fig. 1　a：Funduscopy showed a choroidal elevated lesion (arrows) of six-disc-diameter with exudativa detached retinas in the left upper eye. Exudativa detached retinas with subretinal fluid (SRF) were widely detected in the lower eye. Retino-choroidal exudative spots existed around the optical nerve disc. (2005.4) b：Funduscopic finding after systemic chemotherapy (2005.11). Choroidal elevated lesion (arrows) was reduced and flattened. SRF was almost absorbed.

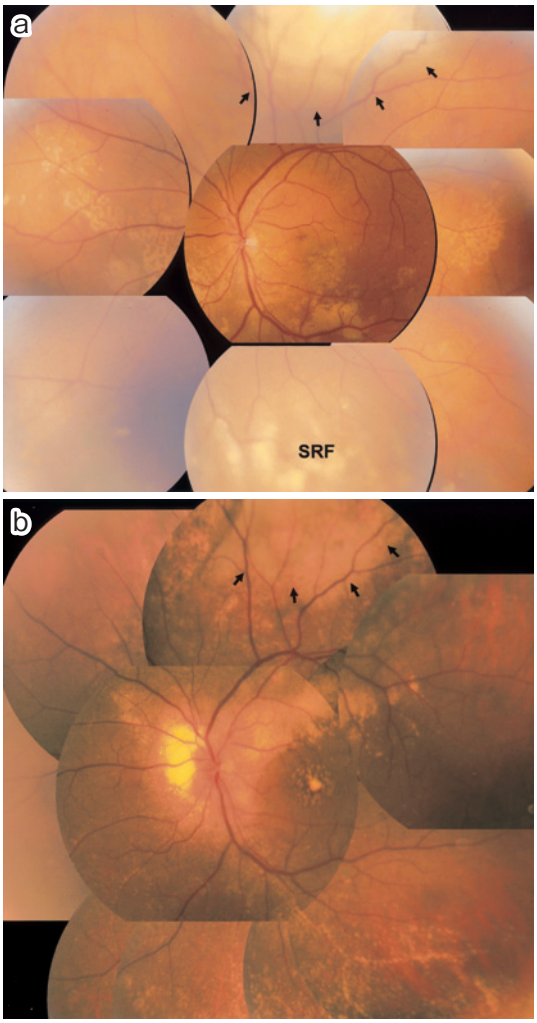

成を伴う小結節影を多数認めた（**Fig. 4a, b**）.

経気管支肺生検（Transbronchial lung biopsy：TBLB）所見：高円柱状細胞が索状配列，管腔形成を示し，線維化巣を伴っていた．また，壊死組織を認め，直腸癌の転移として矛盾しない所見であった（**Fig. 5**）.

Fig. 2　T1 weighted image of MRI revealed the high intensity mass in the left ocular fundus.

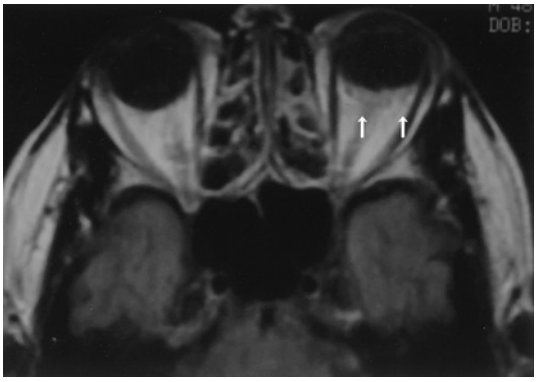

臨床経過：眼底所見，画像検査所見，血液検査での CEA，CA19-9 の上昇，TBLB 所見から直腸癌の左脈絡膜転移，両側多発性肺転移と診断し，再発直腸癌として全身化学療法を行うこととした．眼球局所に対する放射線療法は患者が望まなかったため施行しなかった.

平成 17 年 5 月より FOLFIRI を 3 クール施行した．一次的に腫瘍マーカーが低下したものの，その後再上昇を認め，胸部 X 線検査上も肺転移巣の増大を認めたため（**Fig. 3b**），平成 17 年 7 月から FOLFOX4 に変えて 7 クール施行した．治療開始後，漿液性網膜剥離，網膜下の滲出性変化は改善，脈絡膜腫瘍は縮小し扁平化し，その後も著明な増悪を認めなかったが，視力の改善は得られなかった（**Fig. 1b**）．一方，腫瘍マーカーは次第に上昇（**Table 1**）し，肺転移も次第に増悪（**Fig. 3c**），平成 18 年 1 月には頸椎転移が出現し全身状態が悪化，平成 18 年 3 月肺転移増悪による呼吸不全で死亡した.

考　　察

眼球の悪性腫瘍は，近年では原発腫瘍の悪性黒色腫よりも転移性腫瘍が高頻度となってきている[9]．転移の部位はほとんど脈絡膜であり，悪性腫瘍の患者数の増加に伴い，以前は非常にまれな病態と考えられてきた脈絡膜転移症例は増加してきている[9].

脈絡膜転移の原発巣は，肺，乳房が多くを占め

Fig. 3　a: Chest X-ray showed a nodular lesion at the right hilar and multiple small tumors in both lungs (2005.4). Metastatic tumors had gradually grown. b：(2005.6) c：(2005.11)

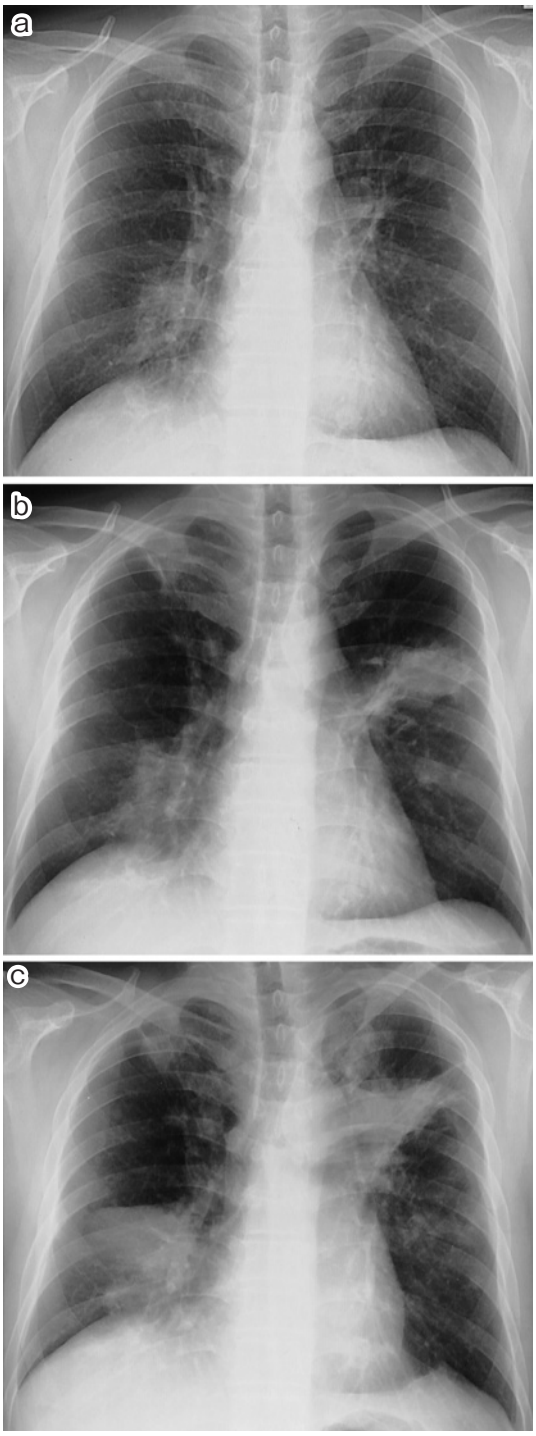

Fig. 4　a, b：Chest CT showed small multiple tumors (arrows) with central cavitations which were considered as metastases of rectal cancer.

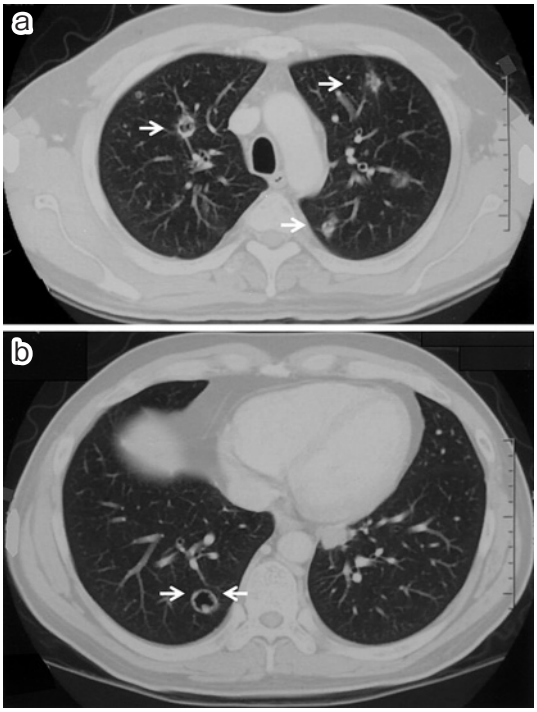

Fig. 5　High columnar cancer cells arranged linearly with tubules formation and fibrous lesion. The findings of the tumor cells with central necrosis were compatible to metastatic lesions of rectal cancer.

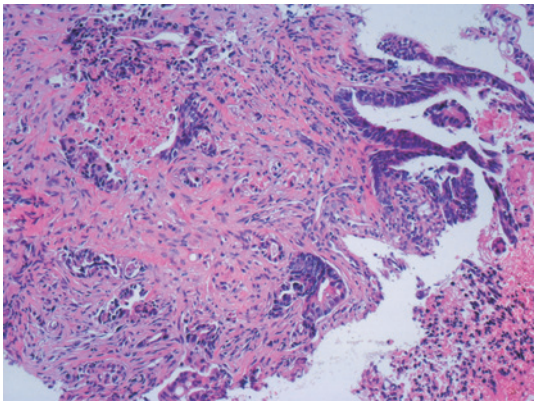

Table 1 Transition of tumor marker

	2004. 1 *	2004. 2	2004. 5	2004. 8	2004. 11	2005. 4	2005. 6	2005. 7	2005. 10	2006. 1
CEA	13.5	1.4	0.7	1.0	1.8	14.9	10.5	41.1	53.9	173.2
CA19-9	79	9	4	5	18	266.3	157	240	1,784	5,491

*：before operation

Table 2 Reported cases of choroidal metastasis from colorectal cancer

Author	Year	Age/Sex	Primary lesion	Timing of choroidal metastasis	Other organ metastases	Therapy	Prognosis
Cole[5]	1985	48 F	Rectum	1y11m after surgery	Lung	Radiotherapy 5FUinjection	4m death
Tano[1]	1989	30 M	Rectum	Before therapy	Bone Skin	Surgery (APR + enucleation) Chemothrapy	4m death
Endo[3]	1997	49 F	Rectum	7y after surgery	Liver Lung	Surgery (enucleation)	3m death
Ward[8]	2000	52 F	Colon	Before therapy	Intraabdominal metastases *	No therapy	1m death
Nakamura[4]	2002	79 M	Colon	1y6m after surgery	Lung	Chemoradiotherapy	1y alive
Fujiwara[2]	2004	53 M	Rectum	2y6m after surgery	Liver Lung Bone	Radiotherapy	34d death
Linares[6]	2004	47 M	Rectum	Before therapy	Liver Lung	Chemoradiotherapy	9m death
Hisham[7]	2006	32 M	Rectum	10m after surgery	Breast Spine	Radiotherapy	2m death
Our case		49 M	Rectum	1y3m after surgery	Lung Bone	Chemotherapy	11m death

*：no description in detail

ており[9]，Shields ら[10]は 420 例の検討で，原発巣は乳癌 47%，肺癌 21%，消化管癌 4%，本邦症例では，箕田ら[11]は肺癌が 38.5%，乳癌が 36.8%，直腸癌 2%，Amemiya ら[12]は肺癌 16%，乳癌 16%，肝臓癌 14%，胃癌 9% で，結腸直腸癌 2% と報告している．消化器癌の脈絡膜転移は，胃，肝臓などの上腹部症例で多いとされ，結腸直腸癌の脈絡膜転移の報告例は，医学中央雑誌（1983 年～2009 年）で「大腸癌」,「大腸腫瘍」と「脈絡膜転移」,「脈絡膜腫瘍」をキーワードとして組み合わせて検索し，本邦で 4 例[1)~4)]，PubMed で「choroidal metastasis」,「ocular metastasis」と「rectal cancer」,「colon cancer」をキーワードとして組み合わせて検索し，海外で 4 例[5)~8)]を認めるのみである（**Table 2**）．

報告症例の年齢分布は 30～79 歳（平均 48.7 歳）であり，結腸直腸癌の平均死亡年齢は 60 歳代後半であるので[13]，若年者に脈絡膜転移が発症しているといえる．他の消化器癌でも，胃癌，肝臓癌の脈絡膜転移症例の平均年齢はそれぞれ 39.9 歳，56.1 歳で，いずれも若年発症であるとされている[12]．

一般に，脈絡膜転移症例の予後は不良であり，診断後の平均生存期間は 6 か月から 1 年といわれている[9]．結腸直腸癌の脈絡膜転移の報告症例[1)~8)]でも肺，肝臓の転移を伴っている症例が多く，8 例中 6 例が 4 か月以内に死亡している．

しかし，中村ら[4]は上行結腸癌術後肺転移に対し，全身化学療法で完全寛解を得た後，脈絡膜転移を発症したが，化学療法を継続したまま眼球に対する放射線療法を施行し，1 年間脈絡膜転移巣がコントロールされ，他臓器転移の出現もなかった症例を報告している．過去の報告例は，いずれも切除不能，再発結腸直腸癌に対する現在の標準治療である FOLFOX，FOLFIRI などの化学療法を施行していない症例であり，脈絡膜転移症例においても，有効な全身化学療法により，予後が改善する可能性はあると思われる．

脈絡膜転移の治療目的は視機能の保持による Quality of Life の維持であり，治療法は，放射線療法，光凝固，冷凍凝固などで[9]，腫瘍の直径が 3 乳頭径大までは光凝固，4 乳頭径大以上，もしくは

すでに漿液性網膜剥離を伴っている場合や，腫瘍が乳頭黄斑部にかかっている場合は放射線療法を行うとされている[9)11)]．乳癌では放射線療法と光凝固で視力の改善した例もあり[3)]，局所治療により視力が改善する可能性はあると思われるが，直腸癌の脈絡膜転移にする放射線治療例では，視力が回復した症例はなかった[2)5)6)]．

自験例は上記の基準では放射線療法の適応となるが，患者自身が放射線療法を望まなかったこともあり，治療として全身化学療法を選択した．従来，遠隔転移先である脈絡膜腫瘍は薬物療法に対し反応することは少ないとされていたが[14)]，肺癌の脈絡膜転移に対し化学療法を施行し，完全寛解が得られた症例も存在し[15)]，全身化学療法は脈絡膜転移巣に必ずしも無効であるとはいえず，局所治療と併用することも有用であると考えられる．

自験例の全身化学療法では，肺転移に対する効果は乏しかったが（**Fig. 3a～c**），脈絡膜転移については眼底所見の改善を認め（**Fig. 1a. b**），死亡直前まで，著明な悪化は見られなかった．脈絡膜転移の治療効果については漿液性網膜剥離などの2次病変の影響で過大に評価されている可能性もあり，純粋な腫瘍縮小効果を評価することは難しいが，脈絡膜転移巣と肺転移巣で化学療法の感受性に違いがあった可能性も否定できない．

転移のタイミングは他臓器転移が出現する前に脈絡膜転移が現れる場合が15%，同時の場合が4%，それ以外の81%は他臓器転移に引き続き出現するとされている[9)]．直腸癌の脈絡膜転移も血流の関係からいうと，肺，肝臓からの2次的転移が主であると考えられる．

自験例も，空洞形成を伴う多発性肺転移から2次的に脈絡膜に転移をした可能性が高いが，同時性に肺転移と脈絡膜転移が起きたことも否定できない．自験例では，術後の胸部X線検査を施行しておらず，肺転移の発見が遅れたために，結果的にどちらであるかは不明である．これはサーベイランスの不手際であり反省すべき点であった．

空洞を形成する転移性肺腫瘍は転移性肺腫瘍の4%であり，組織的には腺癌が31%であると報告されている[16)]．北川ら[17)]は，空洞を形成する転移性肺腫瘍の予後は不良であり，その理由は空洞が腫瘍の増殖能が高いことによる乏血性壊死により形成されるからであるとしている．脈絡膜転移を伴う症例では，高頻度に多臓器転移を伴うので，悪性度の高い腫瘍の全身血行性転移の結果として脈絡膜転移が起きているとすれば，原発腫瘍の悪性度の高い場合に脈絡膜転移が起きやすいというのは妥当であろう．

文　献

1) 田野茂樹，林　英之，百枝　榮：直腸癌からの転移と思われる脈絡膜腫瘍の一例．日眼紀　**40**：1284―1288, 1989
2) 藤原貴光，町田繁樹，村井憲一ほか：直腸癌原発の転移性脈絡膜腫瘍の一例．眼科　**46**：1099―1103, 2004
3) 遠藤弘子，田近智之，竹林　宏ほか：直腸癌を原発とする転移性脈絡膜腫瘍の一例．眼臨医報　**91**：1141, 1997
4) 中村　肇，原田明生，榊原　巧ほか：上行結腸癌原発の転移性脈絡膜腫瘍の1例．日臨外会誌　**63**：1031―1035, 2002
5) Cole MD, Farah NB：The choroid―an unusual site for metastasis in patients with adenocarcinoma of the rectum―a case report. Eur J Surg Oncol **11**：275―278, 1985
6) Linares P, Castanon C, Vivas S et al：Bilateral choroidal metastasis as the initial manifestation of a rectal cancer. J Gastroenterol Hepatol **19**：726―727, 2004
7) Hisham RB, Thuaibah H, Gul YA：Mucinous adenocarcinoma of the rectum with breast and ocular metastases. Asian J Surg **29**：95―97, 2006
8) Ward SD, Bryan BJ, Kincaud MC et al：Ultrasonographic evidence of a mushroom-shaped-choroidal metastasis. Am J Ophtalmol **130**：681―682, 2000
9) 矢部比呂夫：転移性脈絡膜腫瘍．眼科　**42**：153―158, 2000
10) Shields CL, Shields JA, Gross NE et al：Survey of 520 eyes with uveal metastases. Ophthalmology **104**：1265―1276, 1997
11) 箕田健生，小松真理：脈絡膜転移癌の病態と治療．眼科MOOK，No19，眼の腫瘍性疾患．金原出版，東京，1983，p159―169
12) Amemiya T, Hayashida H, Dake Y：Matastatic orbital tumors in Japan：a review of the literature. Ophthalmic Epidemiol **9**：35―47, 2002
13) 大島　明，黒石哲生：がん統計白書―罹患・死亡・予後―2004．篠原出版新社，東京，2004，p304
14) 高木重徳，高橋康造，石田政弘ほか：放射線療法と光凝固が奏功した転移性脈絡膜腫瘍の一例．眼

科 **44**：771―775, 2002
15) George B, Wirostko WJ, Connor TB et al：Complete and durable response of choroid metastasis from non-small cell lung cancer with systemic bevacizumab and chemotherapy. J Thorac Oncol **4**：661―662, 2009
16) Dodd GD, Boyle JJ：Excavitating pulmonary metastasis. Am J Roentgenol Radium Ther Nucl Med **85**：277―293, 1961
17) 北川博之，小林道也，岡林雄太ほか：空洞を形成した大腸癌肺転移の1例．日消外会誌 **39**：724―728, 2006

A Case of Choroidal Metastasis from Rectal Cancer manifesting Visual Loss as the Initial Recurrence Symptom

Hiroshi Sashiyama, Yasuhisa Abe, Shin-ichi Sasagawa, Hiroyuki Hanada,
Yuko Hatori[1], Mariko Kubota[2], Seiichiro Sakao[3] and Kenzo Hiroshima[4]
Division of Surgery and Division of Opthalmology[1], Chosei Public Hospital
Department of Opthalmology[2], Department of Respirology[3] and Department of Diagnostic Pathology[4],
School of Medicine, Chiba University

We report a case of choroidal metastasis from rectal cancer manifesting visual loss as the initial recurrence symptom. A 49-year-old man with progressive vision loss in the left eye referred 15 months after radical rectal cancer surgery was found in funduscopy to have a choroidal tumor with exudative detached retinas and in chest computed tomography (CT) to have small multiple tumors with central cavitations in both lungs. Transbronchial lung biopsy showed adenocarcinoma cells. We diagnosed left choroidal metastasis and multiple lung rectal cancer metastases. Systemic chemotherapy, improved exudative detached retinas and retinochoroidal effusion and the choroidal tumor became smaller and flatten, vision was permanently lost. Lung metastases gradually worsened and the cervical vertebra metastasis appeared. The man died 11 months after the first manifestation of recurrence. Nine cases of choroidal metastasis from colorectal cancer, including our case, have been reported. Because most had multiple organ metastases involving the liver and lung, choroidal metastasis is suspected to be derived secondarily from liver or lung metastases.

Key words：choroidal metastasis, rectal cancer, vision loss

〔Jpn J Gastroenterol Surg 43：746―751, 2010〕

Reprint requests：Hiroshi Sashiyama Department of Surgery, Tsujinaka Hospital Kashiwanoha
148-6 Kashiwanoha Campus, 178-2 Wakashiba, Kashiwa, 277-0871 JAPAN

Accepted：November 18, 2009

©2010 The Japanese Society of Gastroenterological Surgery Journal Web Site：http://www.jsgs.or.jp/journal/