日消外会誌　43（7）：758～764，2010年

症例報告

横行結腸間膜より発生した孤立性線維性腫瘍の1例

平尾病院外科
鎌田喜代志　　松村　一隆　　中川　　正　　赤堀　宇広

症例は42歳の男性で，腹痛を主訴として当院を受診した．超音波検査で左上腹部に内部に嚢胞成分を有する約70mm大の腫瘤を認めた．CT, MRIでは内部が不均一に造影される充実性腫瘍で，小腸壁と一部で接しており，小腸造影検査で粘膜の不整像を認めず，壁外性の圧排を認めることより，小腸原発の壁外性に発育した間葉系腫瘍と診断し手術を施行した．腫瘍は横行結腸間膜より発生し，間膜より尾側に垂れ下がるように存在，他臓器への浸潤は認めなかった．摘出標本は60×90×50mmの被膜に覆われた弾性硬で内部に嚢胞部分を有する充実性腫瘤であった．病理組織学的検査では異型性の乏しい紡錘型細胞が間質に膠原線維を伴い密に増生しており，免疫組織化学的にCD34（＋），c-kit（－），SMA（－），S-100（－）であり，核分裂像が3/10HPFと少ないことより横行結腸間膜由来の低悪性度孤立性線維性腫瘍と診断した．術後3年経過した現在，無再発生存中である．

はじめに

孤立性線維性腫瘍（solitary fibrous tumor；以下，SFT）は，1931年にKlemperer ら[1]によって最初に胸膜病変と報告された．本腫瘍は胸膜にもっとも多く発生するが，最近胸膜以外の臓器での発生例が相次いで報告されている．今回，横行結腸間膜に発生したSFTの1例を経験したので報告する．

症　　例

患者：42歳，男性

主訴：腹痛

既往歴：15歳時，胃・十二指腸潰瘍

家族歴：特記すべきことなし．

現病歴：平成18年2月中旬より臍周囲に痛みを自覚，腹痛の増強を認めるため当院受診となった．点滴加療により痛みは一旦軽快した．精査目的で施行した腹部CTにて左上腹部に70mm大の腫瘤を認め手術目的で3月入院となった．

入院時現症：身長170cm，体重72kg，血圧112/70mmHg，脈拍60回/分，黄疸，貧血は認めなかった．腹部は平坦，軟で腫瘤は触知せず．圧痛も認めなかった．

入院時血液検査所見：CEA 2.4ng/ml，CA19-9 8U/ml以下と腫瘍マーカーは基準値範囲内であり，他の項目についても異常はなかった．

腹部超音波検査所見：左上腹部に大きさ75×55mmの内部に複数の嚢胞成分を有する腫瘤影を認めた．

大腸内視鏡検査所見：大腸内には明らかな異常所見は認めなかった．

腹部造影CT所見：膵尾部のやや尾側，トライツ靭帯付近に表面平滑で内部が不均一に造影され，嚢胞性変化が混在する約70mmの充実性腫瘤を認めた（**Fig. 1**）．

腹部造影MRI所見：左上腹部に約80mmの不均一に造影される充実性腫瘤を認めた．内部には液状変性や出血などを疑う非濃染域を有していた（**Fig. 2**）．

小腸造影検査所見：空腸が壁外性に圧排されているのみで，明らかな粘膜の不整像は認めなかった（**Fig. 3**）．

術前診断は小腸由来の壁外性に発育した間葉系腫瘍を第1に疑い，平成18年3月に手術を施行し

＜2009年11月18日受理＞別刷請求先：鎌田喜代志
〒573-8511　枚方市星丘4―8―1　星ヶ丘厚生年金病院外科

Fig. 1 Abdominal CT showed a heterogeneously enhanced mass, 7.0cm in diameter, adjacent to the pancreas tail (arrow).

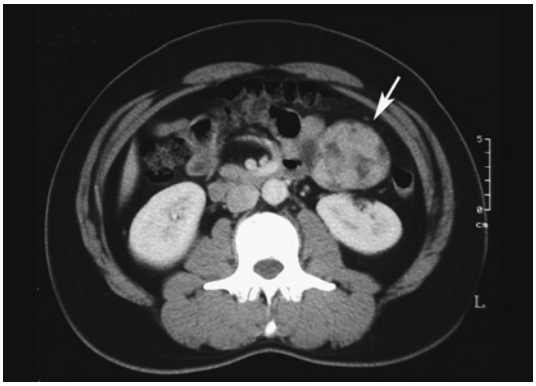

Fig. 2 MRI showed a solid tumor with a nonenhanced lesion inside, indicative of intratumoral necrosis and/or hemorrhage, in the left upper abdominal cavity (arrows).

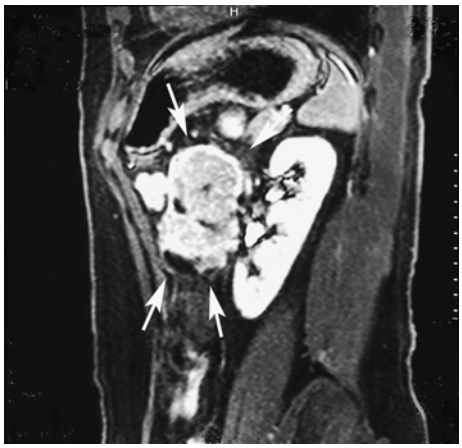

た.

手術所見：腹腔内には腹水貯留や腹膜播種性の変化は認めなかった．腫瘍は横行結腸中央部やや脾彎曲部よりに存在し，間膜を基部として尾側に垂れ下がるようにして存在していた．横行結腸間膜に付着部を有しているのみで，周囲への癒着や浸潤は認めなかった．付着部には微細な血管が豊富に存在していた（**Fig. 4**）．腫瘤とその基部の腸間膜を含め，リンパ節郭清を伴わない横行結腸部分切除を施行した．

Fig. 3 Upper gastrointestinal study showed compression of proximal jejunum by extra luminal tumor (arrows).

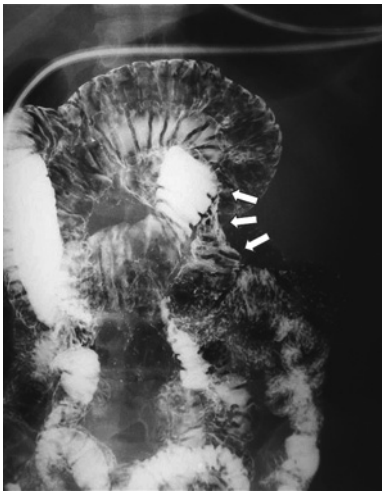

Fig. 4 Operative findings showed that the tumor was originated from the transverse mesocolon (arrows). There was no evidence of tumor invation to the surrounding organs.

摘出標本肉眼検査所見：腫瘤は大きさ60×90×50mmで弾性硬，表面は被膜に覆われ，割面は内部に嚢胞を有する灰白色の充実性腫瘍であった（**Fig. 5**）．

病理組織学的検査所見：異型性の乏しい紡錘形細胞が錯走しながら密に増生し，細胞間には膠原

Fig. 5　The resected specimen revealed a solid, encapsulated tumor, measuring 6.0×9.0×5.0 cm in size. The cut surface was grayish-white, with cystic components inside (arrows).

線維間質ならびに小血管の介在を認めた．出血や壊死像は認めず，核分裂像は強拡大10視野に3個以下であった．組織学的にも薄い被膜で覆われており浸潤所見は認めなかった．免疫組織学的にはCD34強陽性で，bcl-2，MIB-1が弱陽性，S-100，SMA，c-kitはいずれも陰性であった(**Fig. 6**)．以上より，SFTと診断した．

術後経過：術後経過は良好で第18病日に軽快退院となった．術後約3年経過した現在，再発は認めていない．

考　察

SFTは成人，特に中高年者に発生する比較的まれな腫瘍である．当初は胸膜に関連した胸腔内病変と考えられていたが，胸膜以外にも軟部組織をはじめ，眼窩や唾液腺，甲状腺，乳腺，腎臓，肝臓，後腹膜などからの発生も報告されている．SFTはこれまで中皮細胞由来と考えられてきたが，種々の免疫組織学的マーカーの開発や，超微形態学的観察により，現在では間葉系細胞由来であると考えられている．WHO腫瘍分類―病理と遺伝学，骨軟部腫瘍―[2]では，SFTは“身体のいたるところに発生する，おそらくfibroblasticな間葉系腫瘍であり，血管周皮様と表現される独特の血管パターンを示す病変”と表記されている．

本症例のように，腹腔内腫瘍の形態を呈するSFTはまれである．医学中央雑誌で「孤立性線維性腫瘍」,「腹腔内腫瘍」,「腹膜」をキーワードに

Fig. 6　Histological findings by H&E stain：Patternless pattern” arrangement of spindle cells in a collagenous background. Mitotic cells were only found 3 mitoses per 10 high-power fields. Apparent malignant component was not found (a；×200). Immunohistochemical stain：All the tumor cells were strongly reactive for CD34 immunochemical staining (b；×400).

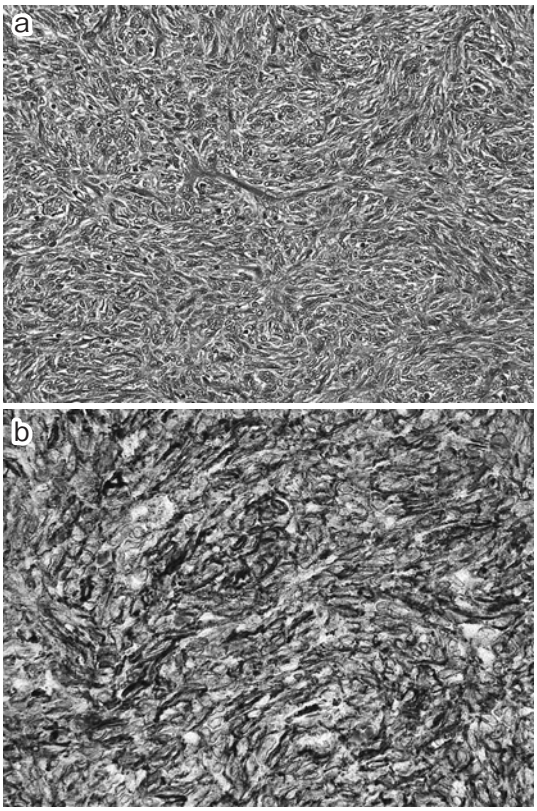

1983年から2009年まで検索したところ，会議録を除く腹腔内腫瘍の形態を呈するSFTの報告例は，自験例を含めて21例認めるのみである（**Table 1**）[3)~22)]．発生部位は自験例のように腸間膜から発生するもの以外に，横隔膜や壁側腹膜，小網，大網，網嚢内などさまざまであった．

SFTは緩徐発育性で無痛性の腫瘤を形成するため腫瘍に特異的な症状は認めない．腹腔内SFTの検討でも発見契機は検診により偶然に発見されたものや，大型の腫瘍を形成した場合には，腫瘤触知，腹痛や腹部膨満感などの病変による臓器圧迫症状が大部分であった．まれではあるが，胸膜

Table 1 Reported cases of solitary fibrous tumors in the abdominal cavity

Author	Year	Age/Sex	Location	Symptom	Size (cm)	Immunohistochmical	Outcome
Satou[3]	1998	68/F	Peritoneum	Lower abdominal fullness	20 × 18 × 15	CD34 (+), vimentin (+), CA125 (+), S-100 (−), desmin (−), αSMA (−), keratin (−), CEA (−)	Dead 12 months
Watanabe[4]	1998	66/M	Omentum	Asymptomatic	11.0 × 6.0 × 5.0	Unknown	Unknown
Adachi[5]	1999	66/M	In front of the pancreas	Asymptomatic	5.5 × 5.0 × 4.5	Unknown	Unknown
Akiyama[6]	1999	70/F	Omental bursa	Abdominal mass	17 × 12 × 8.0	CD34 (+), vimentin (+), keratin (−), αSMA (−)	Alive 24 months
Kimura[7]	2001	68/M	Ileum	Abdominal mass	6.0 × 5.0 × 5.0	CD34 (−), vimentin (+), S-100 (−), keratin (−), αSMA (−), EMA (−), desmin (−), c-kit (−)	Alive 18 months
Miyazaki[8]	2002	69/M	Omentum	Abdominal pain	9.5 × 6.5 × 6.0	CD34 (+), vimentin (+), bcl-2 (+), s-100 (+), NSE (+), αSMA (+), EMA (−), keratin (−), c-kit (−)	Alive 17 months
Wakahara[9]	2003	32/F	Left abdominal wall	Diarrhea	6.5 × 6.0 × 6.0	CD34 (+), vimentin (+), cytokeratin (−), CD31 (−), αSMA (−)	Alive 24 months
Itagaki[10]	2004	61/M	Superior mesenterium	Abdominal mass	12 × 10 × 8.0	CD34 (+), vimentin (+), S-100 (−), desmin (−), c-kiT (−)	Alive 2 months
Fujita[11]	2004	80/F	Diaphragmatic peritoneum	Hypochondoralgia	9 × 6.5 × 7.0	CD34 (+), vimentin (+), S-100 (−), glycogen (+)	Alive 8 months
Nagai[12]	2004	57/M	Hepatoduodenal mesentery	Asymptomatic	6.0 × 7.5 × 5.0	CD34 (+), vimentin (+)	Unknown
Takagi[13]	2004	70/F	Transverse mesocolon	Asymptomatic	6.0 × 5.0 × 4.0	CD34 (+), S-100 (−), αSMA (−), c-kit (−), EMA (−)	Alive 13 months
Nagase[14]	2005	60/M	Pelvic cavity	Hypoglycemia	22 × 10.5 × 9.5	CD34 (+), vimentin (+), bcl-2 (+), S-100 (−), αSMA (−), c-kit (−)	Unknown
Hiromatu[15]	2006	47/M	Retroperitoneum	Abdominal fullness	39.5 × 25 × 17	CD34 (+), bcl-2 (+), MIC-2 (+)	Alive 18 months
Tutani[16]	2006	44/F	Ileal mesentery	Asymptomatic	Unknown	CD34 (+), bcl-2 (−), S-100 (−), αSMA (−), c-kit (−)	Reccurence 9 months
Yamada[17]	2006	43/F	Pelvic cavity	Abdominal fullness	19 × 12 × 8	CD34 (+), vimentin (+), keratin (−), αSMA (−), desmin (−), c-kit (−)	Alive 12 months
Tanaka[18]	2008	47/F	Right abdominal wall	Asymptomatic	3.6 × 2.5	CD34 (+), bcl-2 (+), MIC-2 (+), S-100 (−), αSMA (−), EMA (−)	Alive 24 months
Ishibashi[19]	2008	80/F	Lower abdominal wall	Lower abdominal tumor	9.0 × 13.0	CD34 (+), vimentin (+), MIB-1 (+), S-100 (−), keratin (−), EMA (−), CEA (−)	Unknown
Tanaka[20]	2008	78/M	Retroperitoneum	Constipation	14 × 9 × 7	CD34 (+), bcl-2 (+), keratin (−), αSMA (−), desmin (−)	Alive 24 months
Morimoto[21]	2008	19/M	Retroperitoneum	Hypoglycemia	13.5 × 11.0 × 5.4	CD34 (+), vimentin (+), CD99 (+), S-100 (−), keratin (−), αSMA (−)	Dead 11 years
Sasaki[22]	2009	29/M	Hilum of the spleen	Abdominal pain	5.0 × 5.0 × 3.0	CD34 (+), bcl-2 (+), S-100 (−), αSMA (+), CD31 (−)	Alive 10 months
Our case		42/M	Transverse mesocolon	Abdominal pain	9.0 × 6.0 × 5.0	CD34 (+), bcl-2 (+), MIB-1 (+), S-100 (−), c-kit (−), αSMA (−)	Alive 36 months

発生SFTの4%に低血糖発作を認めたと報告されており[23]，今回の検討でも21例中3例[6)14)21)]に低血糖発作症状を認めた．腫瘍より産生されたinsulin-like growth factor-II（IGF-II）がその原因とみなされており[24]，いずれの症例も腫瘍摘出により低血糖症状は改善していた．

これまで報告された腹腔内SFTの腫瘍径は5cmから39.5cmで，平均13.4cmと胸膜など腹腔外原発のものと比較して大きい傾向にあった．これは，腹腔内発生の場合臓器圧迫症状が発現しにくく，発見が遅れるためと考えられる．

SFTは肉眼的に境界明瞭で，時に被膜を有しゴム様もしくは硬い腫瘍である．CT上，円形あるいは楕円形，時に分葉状形態を示す境界明瞭で均一な充実性腫瘍として描出され，大部分の症例に造影効果を認める．術前に血管造影を施行した症例では栄養血管を同定できたものが多く，腹腔内SFTの場合，発生部位を予想するうえで栄養血管を確認しておくことは意義のあることと考える．胸膜由来のSFTは，MRI T1強調画像で膠原線維の増生を反映して低信号を示すことが多く，T2強調画像では膠原線維の増生や細胞密度の程度あるいは，内部の壊死や出血などの影響のため多彩な像を呈すると報告されている[25]．しかし，いずれの検査においてもSFTに特徴的な画像検査所見がなく，術前の画像診断は極めて困難である．経皮的生検が術前確定診断に至る有効な方法と考えるが，播種などの問題があり慎重に行うべきである．

最終的な確定診断は病理組織学的検査により行われる．腫瘍は組織学的に，異型性の乏しい線維芽細胞様の紡錘形細胞の増殖と，介在する膠原繊維性間質ならびに小血管からなる．高頻度に認められるのが，硝子化した厚い膠原線維束の間に腫瘍細胞が特定の配列を示すことなく無構造に増生する形態で“patternless pattern”と表現されている．また，さまざまな程度に拡張した薄壁性の血管が雄鹿の角のようにしばしば鋭角的に分枝し，それらの血管周囲を腫瘍細胞が取り巻くように配列する“血管周皮腫様パターン”の血管構造も認められる[26]．免疫組織学的マーカーとして，通常上皮性マーカーであるcytokeratin，EMAが陰性で，線維芽細胞関連抗原として知られるCD34や間葉系細胞に発現するvimentinが陽性となり，これらがSFT診断の有用なマーカーとなる．腹腔内のSFTでも報告のあったものは全例vimentin陽性で，CD34もほぼ全例陽性であった．S-100蛋白，α-SMA，c-kitは通常陰性とされている．

治療に関しては，腫瘍の遺残がないよう切除することが，予後を左右する最大の指標と報告されており[27]，完全切除を目標にした外科的治療が基本と考える．また，再発症例に対しては再切除や再切除不可能な症例に対しても，IVRや化学療法などを用いた集学的治療で長期生存が報告されており[16)21)28]，再発例に対しても積極的な治療が有効であると考える．

SFTは大部分が良性で悪性の頻度は低くVallat-Decouvelaereら[29]は，胸腔外SFTの再発率を6%と報告している．悪性の指標としては細胞密度が高く，中等度以上の異型性を示す腫瘍細胞が存在し，壊死巣や多くの核分裂像（≧4/10HPF）を伴うか，あるいは周囲組織に対し浸潤性に発育する病変であるとされている[27]．ただし，組織の良悪性が必ずしも予後を反映せず，再発例の中には悪性所見のないものもあり，形態学的所見のみでこの病変の生物学的悪性度を予測できないとの報告もある[29]．今回検討した腹腔内SFTでは予後について記載のあった16例中3例に再発を認めた．2例は追加治療により長期生存あるいは良好な経過を得ているが，術後1年で原病死した1例は，核異型の強い腫瘍細胞が多数存在し，腫瘍の一部では骨肉腫への分化を認めた組織学的に悪性度の高い症例であった[3]．

我々の症例では，腫瘍が横行結腸間膜に限局し周囲組織への浸潤は認めず完全切除できたこと，組織学的に軽度の核異型を認めるものの核分裂像が乏しいことより，悪性度は低いと考えられるが，今後も長期にわたり経過観察が必要であると考えられた．

稿を終えるにあたり，病理学的診断のご指導を賜りました奈良県立医科大学病理診断学講座榎本泰典先生に深謝いたします．

文　献

1) Klemperer P, Robin CB：Primary neoplasms of the pleura. Arch Pathol **11**：385—412, 1931
2) Fletcher CDM, Unni K, Mertens F：World health organaization classification of tumors, pathology & genetics, tumors of soft tissue and bone. IARC Press, Lyon, 2002
3) 佐藤真一，長沼　廣，村山晴喜ほか：腹膜由来の悪性孤立性線維性腫瘍における免疫組織化学的考察．仙台病医誌　**18**：135—139, 1998
4) 渡邊敦之，児島完治，吉永浩明ほか：大網原発 solitary fibrous tumor の1例．臨放　**43**：403—406, 1998
5) Adachi T, Sugiyama Y, Saji S：Solitary fibrous benign mesothelioma of the peritoneum：report of a case. Surg Today **29**：915—918, 1999
6) 秋山浩利，斉藤修治，深野雅彦ほか：網嚢内に発生した孤立性線維性腫瘍の1例．横浜医　**50**：257—261, 1999
7) 木村正美，松下弘雄，久米修一ほか：小腸限局性線維性腫瘍の1例．消外　**24**：255—259, 2001
8) 宮崎　実，岩瀬和裕，檜垣　淳ほか：大網原発孤立性線維性腫瘍の1例．日臨外会誌　**63**：2796—2799, 2002
9) 若原正幸，安江幸洋，宮　喜一ほか：左側腹壁腹膜に原発した solitary fibrous tumor の1例．日消外会誌　**36**：283—288, 2003
10) 板垣友子，倉吉和夫，河野菊弘ほか：上腸間膜に発生した solitary fibrous tumor の1例．松江市立医誌　**8**：85—90, 2004
11) 藤田武郎，大村泰之，高尾智也ほか：横隔膜腹腔側に発生した悪性 solitary fibrous tumor の1例．日消外会誌　**37**：1571—1576, 2004
12) 永井盛太，村林紘二，赤坂義和ほか：肝十二指腸間膜に発生した solitary fibrous tumor の1例．日臨外会誌　**65**：1381—1385, 2004
13) 高木眞人，青木利明，深沢雄一ほか：腸間膜孤立性線維性腫瘍に後腹膜脂肪肉腫が合併した1例．日臨外会誌　**65**：822—827, 2004
14) Nagase T, Adachi I, Yamada T et al：Solitary fibrous tumor in the pelvic cavity with hypoglycemia：report of a case. Surg Today **35**：181—184, 2005
15) 広松　孝，秋田昌利，長谷川洋ほか：後腹膜原発巨大 solitary fibrous tumor の1例．日消外会誌　**39**：1604—1610, 2006
16) 津谷康大，久保義郎，栗田　啓ほか：初回手術より9年後に再発した腸間膜由来 solitary fibrous tumor の1例．手術　**60**：671—675, 2006
17) 山田卓也，關野考史，松尾　浩ほか：初回手術大量出血後，二期的に切除した骨盤発生 Solitary fibrous tumor の1例．日腹部救急医会誌　**26**：889—892, 2006
18) 田中　毅，橋本雅司，宇田川晴司ほか：腹壁原発孤立性線維性腫瘍を腹腔鏡下に切除した1例．日消外会誌　**41**：357—362, 2008
19) 石橋　愛，藤井進也，松末英司ほか：腹膜に発生した悪性孤立性線維性腫瘍の1例．臨放　**53**：675—679, 2008
20) 田中浩史，山本穣司，前田清貴：骨盤内より発生した後腹膜原発巨大 solitary fibrous tumor の1例．外科　**70**：333—337, 2008
21) 守本芳典，岩垣博巳，堀木貞幸ほか：低血糖発作にて発見された後腹膜原発悪性 solitary fibrous tumor の1例．日消外会誌　**41**：158—164, 2008
22) 佐々木貴浩，小林慎二郎，小泉　哲ほか：脾破裂を契機に発見された悪性孤立性線維性腫瘍の1例．日臨外会誌　**70**：859—864, 2009
23) Briselli M, Mark EJ, Dickersin GR：Solitary fibrous tumors of the pleura：eight new cases and review of 360 cases in the literature. Cancer **47**：2678—2689, 1981
24) Fukusawa Y, Takada A, Tateno M et al：Solitary fibrous tumor of the pleura causing recurrent hypoglycemia by secretion of insulin-like growth factor II. Pathol Int **48**：47—52, 1998
25) Ali SZ, Hoon V, Hoda S et al：Solitary fibrous tumor. A cytologic-histologic study with clinical, radiologic, and immunohistochemical correlations. Cancer **25**：116—121, 1997
26) 久岡正典，橋本　洋：孤立性線維性腫瘍とその類縁疾患．病理と臨　**22**：132—139, 2004
27) England DM, Hochholzer L, McCarthy MJ：Localized benign and malignant fibrous tumors of the pleura. A clinicopathologic review of 223 cases. Am J Surg Pathol **13**：640—658, 1989
28) 田部周市，菊池　寛，渋谷俊介ほか：腹膜由来の悪性孤立性線維性腫瘍の1例　再発手術後4回のTAEを施行し2年6ヵ月が経過．日消外会誌　**33**：1165, 2000
29) Vallat-Decouvelaere AV, Dry SM, Fletcher CD：Atypical and malignant solitary fibrous tumors in extrathoracic locations：evidence of their comparability to intra-thoracic tumors. Am J Surg Pathol **22**：1501—1511, 1998

A Case of Solitary Fibrous Tumor arisen from the Mesentery of the Transverse Colon

Kiyoshi Kamada, Kazutaka Matumura, Tadashi Nakagawa and Takahiro Akahori
Department of Surgery, Hirao Hospital

A-42-year old man admitted for abdominal pain was found in ultrasonography to have a 70mm tumor in the left upper abdomen. Computed tomography（CT）showed a heterogeneous—defined tumor. Magnetic resonance imaging（MRI）showed the tumor adhering to the small intestine. Jejunography showed a deformity due to tumor compression. Laparotomy conducted based on a diagnosis of gastrointestinal stromal tumor（GIST）arising from the small intestine showed a tumor arising from the mesentery of the transverse colon and no invasion to other organs. The resected specimen was encapsulated 60×90×50mm elastic hard tumor whose grayish-white cut surface had a whorled pattern with a focal cyst. Histologically, the tumor consisted of storiform-pattern spindle cells surrounded by abundant patternless collagen. Immunohistochemically, the tumor cells were positive for CD34 and negative for S100 protein, α-smooth muscle actin, and c-kit protein. Based on theses findings, the patient was diagnosed with a solitary fibrous tumor of the transverse colon mesentery.

Key words：solitary fibrous tumor, mesenteric tumor

〔Jpn J Gastroenterol Surg 43：758—764, 2010〕

Reprint requests：Kiyoshi Kamada　Department of Surgery, Hoshigaoka Koseinenkin Hospital
4-8-1 Hoshigaoka, Hirakata, 573-8511 JAPAN

Accepted：November 18, 2009

©2010 The Japanese Society of Gastroenterological Surgery　Journal Web Site：http://www.jsgs.or.jp/journal/