日消外会誌　43（7）：765～769，2010年

症例報告

悪性関節リウマチによる血管炎で生じたイレウスの１例

小林病院外科，日本医科大学大学院医学研究科臓器病態制御外科学*

山村　　進　　池田　研吾　　小林　　匡　　小林　正昭
藤田　逸郎*　　横室　茂樹*　　内田　英二*

症例は38歳の男性で，腹痛を主訴に平成18年2月当院初診し，入院となった．既往歴にはリウマチ，内ヘルニアによるイレウスなどがあった．当初イレウスを疑ったが，明らかなイレウス所見なく，腹痛も軽快したため入院後第13病日に退院となった．その後外来通院していたが，平成18年4月にイレウスとなり再入院した．S状結腸に全周性狭窄を認めたため結腸切除術を施行した．術後縫合不全を併発したため，下行結腸に単孔式の人工肛門造設術を行った．狭窄部の切除検体の病理組織学的検査では漿膜下組織を中心とした，Endoarteritis型の血管炎による虚血性の潰瘍形成が認められた．悪性関節リウマチにおける血管炎による潰瘍形成ならびに狭窄によりイレウス症状を来したものと考えられた．

はじめに

慢性関節リウマチ（rheumatoid arthritis；以下，RA）のうち血管炎を伴ったものは悪性関節リウマチ（malignant rheumatoid arthritis；以下，MRA）と言われている．MRAは1954年Bevansら[1]によって胸膜炎，心膜炎などの内蔵諸臓器の病変を伴い，短期間の経過により死亡した2例がはじめて報告されている．RAは女性に多いが，血管炎を合併する頻度は少ないもののやや男性に多く，RA全体の1%，欧米では約10万人中1人とされている[2]．MRAはまれな疾患であり，また難治性でもあることより，本邦では厚生労働省の難治性疾患の指定を受けている．今回RAの経過中，血管炎によるイレウスを来したMRAの1例を経験したので若干の文献的考察を加えて報告する．

症　　例

患者：38歳，男性

主訴：腹痛

家族歴：特になし．

既往症：他院にて平成11年に両膝関節，両第1指MP関節の固定術．このときは滑膜炎としてのみ説明を受けておりRAの診断は不明であった．平成14年内ヘルニアによるイレウス，直後のイレウス再発にて再手術を受けている．また，平成17年に別の整形外科医院にて朝のこわばり，両側の手関節・手指PIP，MP関節の腫脹，膝・肘・手関節の疼痛，X線所見にて手指の骨脱灰像ならびにMMP-3値が460ng/mlと上昇していたため，RAと診断され治療を受けていた．RA因子は陰性であった．メトトレキサート4mgを週1回，アンピロキシカム27mg，カルバミン酸クロルフェネシン750mg，を連日内服していた．

現病歴：症例は腹痛を主訴に平成18年2月当院初診し，入院となった．当初腹部膨満を訴えたためイレウスを疑ったが，腹部単純X線写真で明らかな腸管の鏡面像などのイレウスを疑わせる所見はなく，排ガスも直ちに認められ保存的治療にて軽快したため入院後第14病日に退院となった．その後，外来通院していたが腹部膨満を繰り返すため4月に大腸内視鏡検査を施行したところ，S状結腸に全周性狭窄を認め（**Fig. 1**），通過障害を呈していたため入院となった．絶食による保存的加療を行うも狭窄症状は改善しなかった．なお，狭窄部からの病理生検検査は炎症所見を認めるのみであった．入院後第12病日に大腸狭窄によるイレウスの診断にて手術を行った．

＜2009年11月18日受理＞別刷請求先：山村　　進
〒175-0094　板橋区成増3―10―8　小林病院外科

Fig. 1　Endoscopic finding showed severe stenosis at sigmoid colon.

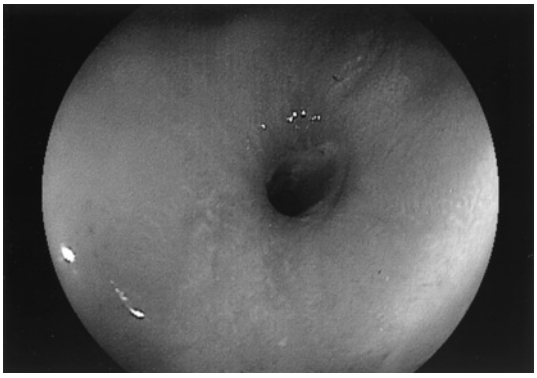

Fig. 2　Abdominal CT revealed wall thickness of colon at nearby sigmoid colon (arrow).

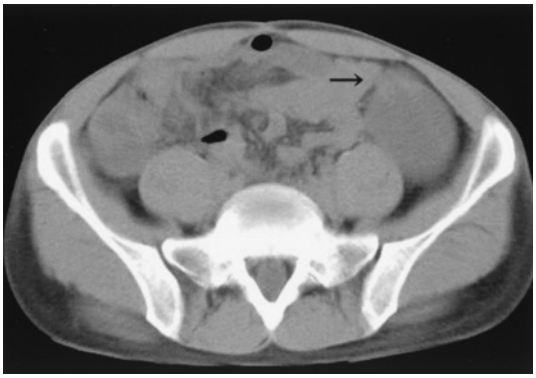

入院時検査所見：WBC 12,800/μl, CRP 3.13mg/dl と炎症所見を認め，蛋白分画はγグロブリン27.3% と上昇していた．腹部 CT では下行結腸と考えられる腸管の肥厚と下行結腸から口側の結腸の拡張を認めた（**Fig. 2**）．ガストログラフィンを用いた注腸造影検査ではＳ状結腸から下行結腸移行部に狭窄像を認めた（**Fig. 3**）．

腹部超音波検査では腹腔内ガスのため詳細な観察はできなかった．

手術所見および手術手技：正中切開にて開腹した．過去２回の手術により腹腔内は腸管，腹壁との癒着が高度であった．癒着を剥離したところ，下行結腸ならびにＳ状結腸が触診で約 25cm にわたり硬化し，後腹膜に強固に癒着していた．同部を授動したのち，口側，肛門側ともに正常と思われる部位で切断し，結腸端々吻合術を行った．

Fig. 3　Gastrografin enema showed stenosis at Sigomid-Desending colon junction (arrows).

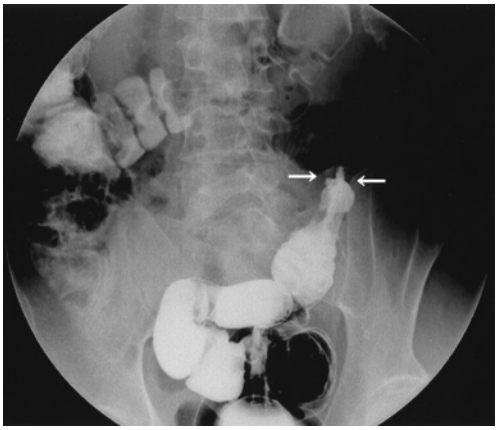

Fig. 4　Macroscopic specimen revealed wall thickness of colon wall and circular ulcer at two sections of severe stricture (arrows).

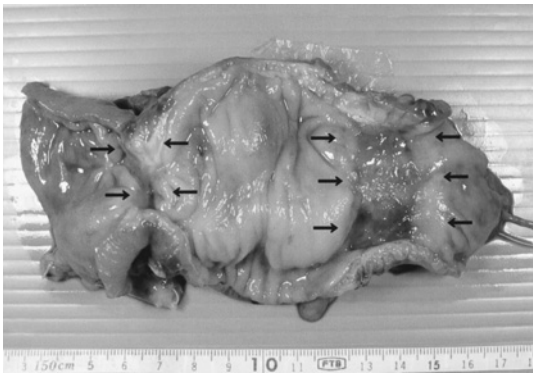

術後経過：術後第４病日より腹膜刺激症状を伴わない腹部全体の疼痛，腹部膨満を来し，麻痺性イレウスとなった．術後第６病日にイレウス管を挿入するも症状は改善せず，発熱ならびに血液検査でも WBC15,000～20,000/μl が続いた．腹膜炎に起因するイレウスの再発または縫合不全の疑いにて術後第７病日に再手術を行った．腹腔内はすでに癒着が高度に進行して全小腸が一塊となっていたため腸管の剥離術を施行した．前回の手術における結腸吻合部は縫合不全を起しており，さらに小腸が同部を中心に一塊となっていた．縫合不

Fig. 5 (HE ×4) Microscopic finding of resected specimen of the colon showed type EA vasculitis in medium-sized artery of subserosa.

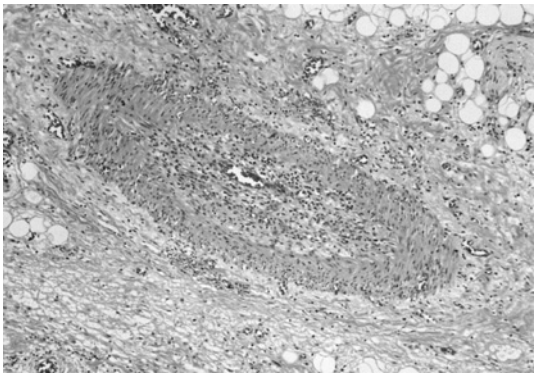

全部を含めてS状結腸，残存する下行結腸を切除し，直腸は盲端として，横行結腸を可及的に授動して左下腹部に単孔式の人工肛門を造設した．また，一塊となっていた小腸も癒着を剥離することができず，約120cmにわたり切除し，再建は端々吻合を行った．その後特に合併症を認めず，術後第47病日(再手術後第40病日)に軽快退院となった．

摘出標本：約10cmにわたり壁の肥厚ならびに2箇所の狭窄を認めた．狭窄部は潰瘍形成していた(**Fig. 4**)．病理組織検査ではUL-II～IIIの潰瘍を認め，潰瘍部およびその周囲を中心として主に漿膜下組織の多数のmedium-sized arteryにMRAでみられるEA型動脈炎が見られた(**Fig. 5**)．そのためS状結腸に虚血性の潰瘍形成が出現したと考えられた．切除断端部に血管炎を示す動脈の露出は認めなかった．

考　察

膠原病は全身性の炎症性疾患であり，血管炎や結合組織の炎症により消化管にも病変が出現する．膠原病自体による消化管病変としては強皮症での逆流性食道炎や慢性偽性腸閉塞症，腸管嚢腫様気腫症などがあり，その他全身性エリテマトーデスでの虚血性腸炎，大腸多発性潰瘍，慢性偽性腸閉塞症，ループス腸炎やRA，結節性多発動脈炎での腸潰瘍・出血，ベーチェット病での回盲部潰瘍などがある[3)4)]．

従来よりRAでは，アミロイドーシス，その治療薬，血管炎などによる腸病変が知られている．アミロイドーシスに伴う消化器症状は，水様性下痢，下血，穿孔などが重症例では見られ，腸管の血管壁へのアミロイド沈着による虚血性腸炎を生じるとされている[5)]．本症例の病理組織学的検査ではアミロイド沈着は認められず，その可能性は否定的であった．また薬剤による腸炎についてはさまざまな報告があるが，RAの治療薬のうち，ステロイド，または非ステロイド系抗炎症剤(nonsteroidal anti-inflammatory drugs；以下，NSAIDs)，金剤が起因剤として報告されている[6)]．本症例ではステロイド，金剤は使用されておらず，NSAIDsでは大腸病変はまれであり，腸潰瘍は終末回腸に多く，急性期は多発性のアフタ様ないしほぼ円形の浅い潰瘍で，慢性化に伴い多発性の輪状狭窄を生じてくるとされている[7)8)]．このため所見が合致せず，病理組織学的所見からも薬剤性腸炎は否定的であった．

京極ら[9)]はMRAの血管病変を病理組織学的には大きく以下の3分類している．① Polyarteritis nodosa (PN) 型：結節性動脈周囲炎様のフィブリノイド壊死を伴う血管炎であるが，PNより小さい動脈にみられる．② Endoarteritis (EA) 型：内膜肥厚が目立つが壊死のない動脈内膜炎型．③ Rheumatoid Arthritis (RA) 型：リウマチ結節に認められるようなリウマトイド肉芽腫が動脈中膜に形成されるものとしている．本症例はEA型の血管炎にともなう虚血による結腸の潰瘍形成，狭窄によるイレウスを呈した．しかし，その頻度は極めて低く，検索しえた範囲で本邦では（医学中央雑誌を用い「リウマチ」,「腸閉塞」,「血管炎」をキーワードで検索，1983～2008年）わずかに1例[10)]の報告があるのみであった．その症例は血管炎を伴う小腸狭窄により腸閉塞を来していた．子宮筋腫のため合併切除した子宮の小血管も同様な血管炎を呈しており，病理組織学的な形態からは本症例と同様なEA型の血管炎が原因と考えられる．

血管炎による消化器症状の治療においては高用量のステロイド療法，抗凝固療法，血漿交換療法

が有効な場合があるが，消化器症状においては穿孔や虚血などの急性腹症で発症する場合が多い．死亡率も約75％と非常に高く，外科的手術を必要とする場合が多い[11]．

本症例は第1回目の手術の際，血管炎に起因する結腸狭窄であることは念頭になく，肉眼的に正常と考えられる部位で切除を行った．実際に病理組織検査でも切断面の血管炎の存在は認められなかった．しかし，再手術の際の検体では縫合不全部については壊死が著しく，その病理組織学的評価は困難であったが，縫合不全部以外の結腸には散在性に血管炎の所見が認められたこと，結腸端々縫合の際，特に手技的な問題はなかったことを合わせて考えると第1回目術後，血管炎による血流障害が生じ，縫合不全を起こした可能性が考えられた．したがって，事前に血管炎の存在が想定される場合には予め人工肛門を造設し，2期的手術を検討すべきであると考える．

また，他院にて小腸の手術を2回受けているが，そのうちの2回目の手術は小腸狭窄であり，詳細は不明であるが，血管炎による2次的な狭窄であった可能性も否定できない．

本症例は血液検査にてγ-グロブリン，血沈，CRPは亢進していたが，RA因子は陰性であった．限局性の血管炎はRAの活動性とは必ずしも一致しないこともある[12]．本症例もRAの診断は受けていたが全身状態の異常は特に認められなかったことから，その状態に該当するものと考えられた．そのためRAの患者を診察するうえで腹痛，腸閉塞などの症状を認めた場合，まれではあるが血管炎の発生による腸管の障害の可能性を念頭におく必要があると考えられた．また，血管の障害部位という点で臨床病理学的に分類すると，①全身性動脈炎型（systemic arteritis）Bevans型：肺臓炎，心膜炎，心筋炎などの血管炎により生じる内蔵病変を主としており，生命予後が悪い．②末梢動脈炎型（peripheral arteritis），Bywater型：四肢，皮膚の血管炎を主として臨床症状として多発性神経炎，皮膚潰瘍，指趾壊疽，皮膚出血などを示し比較的予後良好とされているものの二つに分けられる[13]．本症例はBevans型の内臓動脈の病変がおこり，潰瘍形成を来したと考えると，今後他臓器の血管炎による障害に特に留意していく必要があると考えられた．

文　献

1）Bevans M, Nadell J, Demartini F et al：The systemic lesions of malignant theumatoid arthritis. Am J Med **16**：197―211, 1954
2）小林茂人：慢性関節リウマチと血管炎. Medicina **32**：2447―2449, 1995
3）朝倉　均：全身病としての膠原病　鑑別診断と治療の要点　消化器病態の特徴　膠原病の消化器病変．Mod Physician **22**：1362―1367, 2002
4）高橋裕樹，小原美琴子，今井浩三：膠原病の難治性病態　消化管．日臨免疫会誌　**27**：145―155, 2004
5）奥田恭章，高杉　潔，今井淳子ほか：血管炎によると思われる虚血性腸炎を併発した慢性関節リウマチの2例．リウマチ　**30**：403―408, 1990
6）Fortson WC, Tedesco FJ：Drug-induced colitis：a review. Am J Gastroenterol **79**：878―883, 1976
7）五十嵐正広，勝又伴栄，岡田豊次ほか：非ステロイド系抗炎症剤（NSAID）による小腸病変の検討．Prog Dig Endosc　消内視鏡の進歩　**28**：29―33, 1986
8）Lang J, Price AB, Levi AJ et al：Diaphragm disease：pathology of disease of the small intestine induced by non-steroidal anti-inflammatory drugs. J Clin Pathol **41**：516―526, 1988
9）京極博史，武谷健二：厚生省特定疾患　悪性関節リウマチ・結節性動脈炎　調査研究班（班長：塩川優一）昭和50年度研究報告書．1976，p21―31
10）岡田洋介，亀岡伸樹，小川明男ほか：悪性関節リウマチによる血管炎を原因とする虚血性小腸狭窄の1例．臨外　**63**：1015―1019, 2008
11）竹内　薫，黒田義彦：リウマトイド血管炎による多発性小腸潰瘍に大腸憩室穿孔を合併した1症例．リウマチ　**40**：639―643, 2000
12）小林広幸，渕上忠彦，西本　茂ほか：慢性関節リウマチ患者にみられた腸の潰瘍性病変．胃と腸　**26**：1247―1256, 1991
13）相川崇史，吉沢久嘉：リウマトイド血管炎と悪性関節リウマチ．日臨　**53**：2065―2069, 1985

A Case of Colon Ileus due to Vasculitis in Malignant Rheumatoid Arthritis

Susumu Yamamura, Kengo Ikeda, Tadashi Kobayashi, Masaaki Kobayashi,
Itsuo Fujita*, Shigeki Yokomuro* and Eiji Uchida*
Department of Surgery, Kobayashi Hospital
Surgery for Organ Function and Biological Regulation,
Nippon Medical School, Graduate School of Medicine*

A 38-year-old man admitted for abdominal pain and having a history of ileus due to a jejunal internal hernia and rheumatism. He was discharged after 13 days when no findings of suspected ileus were seen and his abdominal pain subsided. Two months later, when abdominal pain reoccurred, he was diagnosed with ileus. The sigmoid colon wall was thickened and completely stenotic, necessitating surgery. Postoperatively, anastomosis sutures ruptured, necessitating single- foramen stoma construction. Histopathologically, ischemic ulceration due to vasculitis of Endoarteritis (EA) occured mainly on the subserosa at the resection specimen of a narrow segment. Vasculitis in malignant rheumatoid arthritis is thought to have caused ulceration at colon, triggering ileus.

Key words：malignant rheumatoid arthritis, ileus, vasculitis

〔Jpn J Gastroenterol Surg 43：765—769, 2010〕

Reprint requests：Susumu Yamamura Department of Surgery, Kobayashi Hospital
3-10-8 Narimasu, Itabashi-ku, 175-0094 JAPAN

Accepted：November 18, 2009

©2010 The Japanese Society of Gastroenterological Surgery Journal Web Site：http://www.jsgs.or.jp/journal/