日消外会誌　43（9）：906～911，2010年

症例報告

有茎横隔膜筋弁を用いた食道癌術後胃管気管支瘻の1手術例

豊橋市民病院外科

相場　利貞　　加藤　岳人　　鈴木　正臣　　柴田　佳久
平松　和洋　　吉原　　基　　池山　　隆　　鈴村　　潔

症例は62歳の男性で，2006年1月胸部上部食道癌に対し，右開胸・開腹下食道亜全摘術，食道胃管胸腔内吻合を施行した．病理組織学的検査所見は，中分化型扁平上皮癌で深達度はpT1b，リンパ節転移はなく，組織学的進行度Ⅰであった．術後18日に軽快退院したが，退院14日後に発熱が出現し，画像診断で胃管気管支瘻による肺炎と診断された．保存的治療を行ったが肺炎が重症化し，人工呼吸管理による治療となった．肺炎は軽快したが胃管気管支瘻が閉鎖しないため，再手術を施行した．右開胸下に胃管と肺の癒着を剥離し胃管と肺の欠損部を縫合閉鎖した．再瘻孔化防止のため，胃管閉鎖部を有茎横隔膜筋弁によって被覆固定した．患者は術後3年半経過し健在である．有茎横隔膜筋弁は，胃管気管支瘻に対する修復法の有力な選択肢の一つであると考えられた．

はじめに

近年，食道癌は手術を中心に抗癌剤治療や放射線療法を組み合わせた集学的治療により長期生存が可能となってきた．一方，再建臓器にかかわる遠隔期合併症発生例の報告が散見されており，その中でも食道再建にしばしば用いられる胃管に発生する潰瘍は時に難治性の経過をたどることがあり，穿孔・穿通例では高い死亡率を示す[1]．今回，食道癌術後の再建胃管に発生した消化性潰瘍による胃管気管支瘻に対し，有茎横隔膜筋弁を用いた修復により根治できた1例を経験したので報告する．

症　　例

患者：62歳，男性

主訴：発熱

家族歴：父，眼球腫瘍（詳細不明）

既往歴：一過性脳虚血発作

現病歴：2006年1月末，胸部上部食道癌にて食道亜全摘術（右開胸・開腹，2領域郭清）を行い，食道胃管胸腔内吻合で再建した．摘出標本を**Fig. 1**に示す．病理組織学的検査所見は，食道癌取扱い規約に準じて記載すると[2]，中分化型扁平上皮癌，infβ，pT1b，ie（－），ly1，v1，pPM（－），pDM（－），pEM（－），pN0，pStageⅠであった．

食道癌術後，経過良好にて術後第18病日に退院したが，退院14日後，発熱で再入院となった．

入院時現症：39℃の発熱と黄色痰を伴う咳嗽を認めた．

血液検査所見：白血球数11,260/mm^3（好中球86.7％）と増多を認め，CRP 7.46mg/dLと高値を示した．

入院後経過：胸部X線検査（**Fig. 2**），胸部単純CT（**Fig. 3**）にて，胃管に接した右肺下葉に浸潤影を認めた．上部消化管造影検査を施行したところ，造影剤の気管支への流出を認め，胃管気管支瘻と診断した（**Fig. 4**）．上部消化管内視鏡検査では，胃管縫合部端の肛門側に消化性潰瘍を認め，潰瘍底に瘻孔が開口していることが判明した（**Fig. 5**）．絶飲食，抗生剤，プロトンポンプインヒビター（proton pump inhibitor；以下，PPIと略記）による保存的治療を行ったが，肺炎は悪化傾向を示した．再入院第13病日に気管内挿管，人工呼吸による陽圧換気と経鼻胃管による胃液持続吸引を開始

＜2010年1月27日受理＞別刷請求先：相場　利貞
〒491-8531　一宮市中町1―3―5　医療法人山下病院消化器外科

Fig. 1　Macroscopic findings of the resected specimen revealed a type 0-I pl lesion of the upper thoracic esophagus.



Fig. 2　Plain chest X-ray showed the infiltrative shadow of lower lobe of the right lung with pleural effusion.

Fig. 3　Chest computed tomography also showed infiltrative shadow of lower lobe of the right lung with pleural effusion, which was most remarkable at the region adjacent to gastric tube.

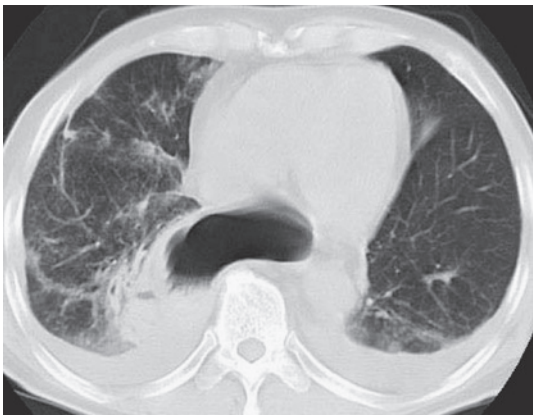

Fig. 4　Upper gastrointestinal series showed the leakage of the contrast medium from the lower part of gastric tube into the bronchus (arrow), which suggested the gastric tube-bronchial fistula.

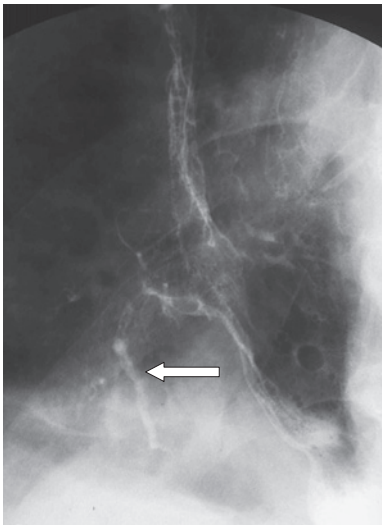

した．次第に肺炎は軽快し，再入院第 24 病日(気管内挿管 11 日後)に人工呼吸器を離脱した．しかし，内視鏡検査を再検すると，潰瘍は治癒せず瘻孔は開存していた．保存的治療による瘻孔の自然閉鎖は期待できないと判断し，再入院第 39 病日(呼吸器離脱 15 日後）に再手術を行った．

手術：全身麻酔下に左半側臥位とし，右第 7 肋間で開胸した．胃管を露出させ，肺との癒着を剥離し，肉眼的に胃管気管支間の瘻管を認めた(**Fig. 6**)．色素を胃管内へ注入し，胃管気管支瘻であることを確認した．肺と胃管の一部を瘻孔とともに切除，胃管，肺の欠損部を縫縮した．両者が癒着し再瘻孔化しないよう何らかの被覆が必要と考えられた．十分な強度が期待でき，血流が豊富で，手技も容易であることより，横隔膜を被覆材料として用いることとした．血管を直視下に温存しながら横隔膜を弧状に切開することで約 5×10cm の有茎弁を作成し，これを挙上し胃管修復部を被覆，縫着した（**Fig. 7**)．横隔神経に関しては，横隔膜の炎症性変化もあって確認できなかったが，

Fig. 5　A gastrointestinal endoscopic examination revealed the peptic ulcer of gastric tube. The ulcer floor penetrated to the bronchus.

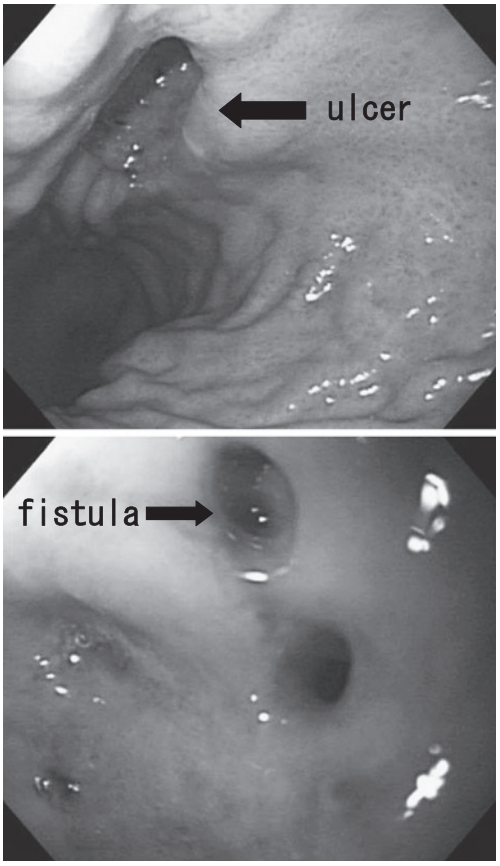

Fig. 6　Operative findings showed the fistula between gastric tube and right lung. Thereafter the fistula was dissected and closed with simple sutures.

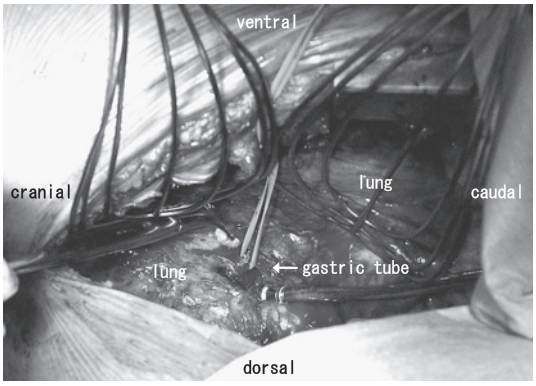

Fig. 7　Operative showed that a pedunculated diaphragm flap was prepared and additionally patched over the closed site of gastric tube to prevent reopening of the fistula.

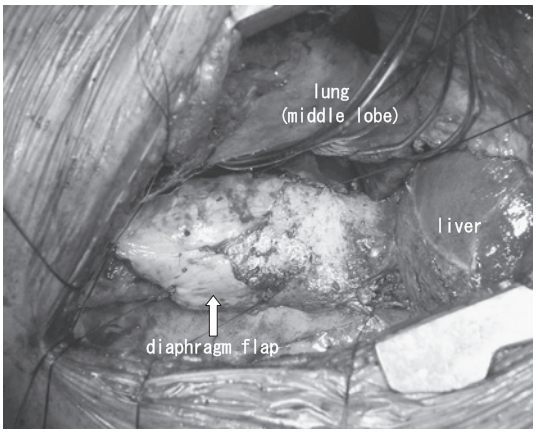

本幹は損傷しないように留意した．横隔膜欠損部は単純縫縮し，茎の根部は横隔膜同士を縫合した(**Fig. 8**)．

摘出標本の病理組織学的検査では，悪性所見を認めず，中央に消化性潰瘍，深部に瘢痕状繊維化を認めた．

術後経過は良好で，術後2週間で軽快退院した．外来でH_2ブロッカーの投与を行っているが，再手術後3年半経過した現在，内視鏡検査で胃管潰瘍の再発はみられず健在である．

考　察

食道癌の再建臓器としては胃管が最も多く用いられるが，再建胃管に発生する重大な遠隔期合併症の一つに，消化性潰瘍が挙げられる．その発生頻度は2003年のMotoyamaら[3]の報告によれば6.1%とされる．

再建胃管の潰瘍形成の原因として，①胃管血流量の減少による粘膜防御機能の低下，②胃管の屈曲などによる排出通過障害，③胃酸分泌能の残存と回復，④非ステロイド性消炎鎮痛剤内服，⑤放射線照射，⑥Helicobacter pylori感染などがあげられる[4]．自験例の潰瘍形成の原因としては，術後約1か月で発症していること，治療中胃酸排出量が多かったことから，①や③の可能性が高いと考えられた．

Fig. 8 The schematic illustration of our procedure. The defect of the diaphragm was closed with simple sutures.

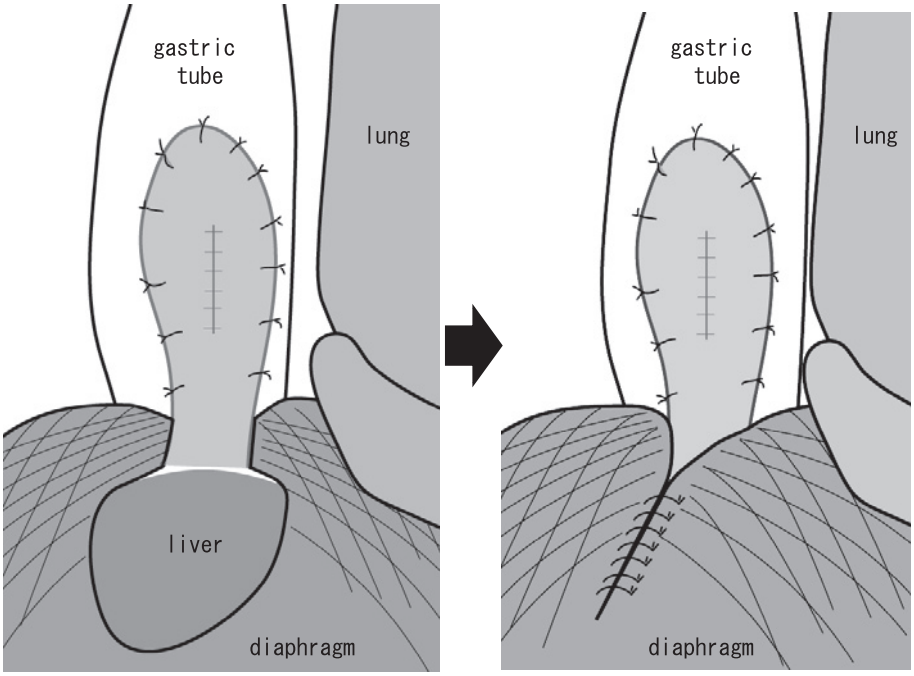

Table 1 Reported cases of gastric tube-bronchial fistula due to peptic ulcer

Case (age, sex, author, year)	Reconstruction route	Onset	Stage of onset (after primary surgery)	Operation (how to close the fistula)	Result
67, M Kojima[5] (1996)	posterior mediastinum	cough sputum	11y5m	simple suture with pedicled azygos vein flap	alive
51, M Iwata[6] (1996)	posterior mediastinum	cough vomit	1y7m	simple suture with pedicled greater pectoral muscle flap	alive
61, M Tsujinaka[9] (1998)	posterior mediastinum	aspiration	1y9m	palliative surgery (three times)	death
71, M Okuyama[7] (2000)	posterior mediastinum	dyspnea	1y11m	simple suture with pedicled greater pectoral muscle flap	death
64, M Gotou[8] (2002)	posterior mediastinum	aspiration	16d	non-operation (endoscopic clipping closure with fibrin glue injection, respiration with double lumen tracheostomy cannula)	death
62, M Our case	posterior mediastinum	fever	32d	simple suture with pedicled diaphragm flap	alive

胃管消化性潰瘍の重大な合併症として穿通・穿孔がある．西川ら[1]の集計によると，穿通・穿孔性胃管消化性潰瘍の本邦報告例は 26 例で，穿孔・穿通部位は，心 8 例，気管・気管支 6 例，血管 5 例，胸壁，皮膚，胸腔内が各 2 例，縦隔が 1 例であった．

この胃管消化性潰瘍気管・気管支穿通例 6 例のうち，経過が明記されている 5 例[5)~9)]を **Table 1** にまとめた．発症時期は初回術後 16 日から 11 年 5 か月後と幅広いが，いずれも胃内容流入による

肺炎症状にて発症しており，耐術できる全身状態に回復するまでに苦労しているようである．

自験例では，胃管気管支瘻による呼吸障害の診断後早期，つまり重症化する前に，経鼻胃管による持続吸引と陽圧補助呼吸を開始した．これが奏功し肺炎は軽快したが，瘻孔は閉鎖しなかった．このままでは，病状の再燃悪化は不可避であり，瘻孔閉鎖させることが急務と考えられた．

胃管気管支瘻に対する保存的治療法としては，内視鏡的フィブリン糊の注入やカバードステント留置の報告[10)11)]などがあるが，自験例は，消化性潰瘍という良性疾患が原因であること，食道癌は根治されており長期予後が期待できること，全身状態が良好で耐術可能であることから，手術による瘻孔閉鎖を選択した．

胃管に関連する瘻孔に対する術式としては，**Table 1** 中の奇静脈弁充填や大胸筋弁充填のほか，瘻孔の切除と単純縫合閉鎖，胃管の切除と腸管による再建手術，大網や広頸筋などの筋弁の充填法が報告されている[4)12)~17)]．

医学中央雑誌にて「横隔膜弁」をキーワードに1983年から2009年の期間で会議録を除いて文献を検索したところ，我々の行った有茎横隔膜筋弁被覆法と同様のものは特発性食道破裂に対する波戸岡ら[18)]の報告を見るのみであった．有茎横隔膜筋弁被覆法は，切開した横隔膜を有茎のまま挙上し局所に被覆，縫着するものである．筋弁作成時には，血管を直視下に温存し，横隔神経の走行に留意する必要がある．自験例の術後経過は良好であったが，本法は珍しい手技であるため，横隔神経損傷による術後の横隔膜機能障害や関連痛に関しては更なる症例の蓄積と検討が必要であろう．その解剖学的位置関係から下部胃管にしか用いられないという制約があるが，横隔膜が比較的強固な筋組織で構成され十分な強度が期待できること，血流が豊富で壊死の危険性が少ないこと，胸壁筋弁に比べ外観上の欠損が少ないことなどの点で有用である．さらに，本疾患では手術時の全身状態が不良であることも多いため，本法の手術手技の容易さは手術侵襲を減らす上で非常に大きな利点であると考えられる．瘻孔の位置にて適応症例が限られるが，有茎横隔膜筋弁被覆法は胃管気管支瘻に対する修復法の有力な選択肢の一つであると考えられた．

文　献

1) 西川勝則，山形哲也，川野　勧ほか：食道癌術後再建胃管潰瘍穿孔により膿胸を呈した1例．日臨外会誌　**67**：2052―2056, 2006
2) 日本食道学会編：食道癌取扱い規約第10版．金原出版，東京，2007
3) Motoyama S, Saito R, Kitamura M et al：Prospective endoscopic follow-up results of reconstructed gastric tube. Hepatogastroenterology **50**：666―669, 2003
4) 平井紀彦，杉浦史哲，今本治彦ほか：食道癌術後に胸壁穿通で発症した胸骨後経路再建胃管潰瘍の1手術例．手術　**60**：1083―1087, 2006
5) 小島雅之，日月裕司，加藤抱一ほか：外科的治療が奏効した食道癌術後再建胃管―気管支瘻の1例．日胸外会誌　**44**：74―78, 1996
6) 岩田尚士，平井敏弘，山下芳典ほか：食道癌根治術後再建胃管気管支瘻の1治験例．日胸外会誌　**44**：69―74, 1996
7) 奥山　学，鈴木裕之，斉藤礼次郎ほか：人工肺使用下手術にて救命しえた食道癌術後再建胃管気管支瘻の1例．日消外会誌　**33**：102―106, 2000
8) 後藤邦仁，管　和臣，今本治彦ほか：食道癌根治術後に発生した再建胃管気道瘻を保存的治療で救命できた1症例．手術　**56**：239―242, 2002
9) Tsujinaka T, Ogawa M, Kido Y et al：A giant tracheogastric tube fistula caused by a penetrated peptic ulcer after esophageal replacement. Am J Gastroenterol **83**：862―864, 1988
10) 庄司　勝，豊野　充，田村真明ほか：難治性瘻孔（食道癌術後，胃管肺瘻）を血管塞栓用コイル・フィブリン糊によって閉鎖した1症例．日消外会誌　**33**：1488―1492, 2000
11) 花井雅志，小林陽一郎，宮田完志ほか：内視鏡的フィブリン糊注入により治癒せしめた食道癌術後食道胃管吻合部肺瘻の1例．日消外会誌　**34**：329―333, 2001
12) 渡邊真哉，米山文彦，林　祐司ほか：大胸筋弁充塡が有効であった胸部食道癌術後頸部瘻孔の1例．手術　**58**：575―577, 2004
13) 奥山　学，北村道彦，斉藤礼次郎ほか：食道癌術後胃管気管支瘻に対する有茎大胸筋弁縫着術．手術　**55**：681―684, 2001
14) 飯田絵理，小室裕造，梁井　皎ほか：大胸筋弁により再建した食道癌術後再建胃管肺瘻の1例．日形会誌　**26**：249―252, 2006
15) 住元　了，森　　保，高橋　信ほか：大胸筋皮弁を使用した食道癌術後吻合部瘻孔閉鎖術の1例．広島医　**54**：363―367, 2001
16) 木村祐輔，池田健一郎，石田　薫ほか：外科的手術が奏功した食道癌術後，再建胃管気管瘻の1

例．岩手医誌　57：181―185, 2005
17）稲田一雄，川元俊二，西村剛三：遊離空腸移植と大胸筋弁被覆により治療した，食道癌術後の難治性食道胃管吻合部皮膚瘻および腐骨性骨髄炎の1例．手術　59：1553―1556, 2005
18）波戸岡俊三，岡村　健，篠田雅幸ほか：有茎横隔膜筋弁を利用した特発性食道破裂の1治験例．手術　48：379―382, 1994

Successful Treatment of Reconstructed Gastric Tube-Bronchial Fistula after Resection of Esophageal Cancer by Pedunculated Diaphragm Flap

Toshisada Aiba, Takehito Katoh, Masaomi Suzuki, Yoshihisa Shibata, Kazuhiro Hiramatu, Motoi Yoshihara, Takashi Ikeyama and Kiyoshi Suzumura
Department of Surgery, Toyohashi Municipal Hospital

We report successfully treating a bronchial fistula due to a reconstructed gastric-tube after resection of esophageal cancer. A 62-year-old man diagnosed with esophageal cancer , and underwent subtotal esophagectomy followed by reconstruction using an intrathoracic gastric tube. Histological study of the specimen showed moderately differentiated squamous cell carcinoma with pStage I（pT1b and pN0）. Discharged on postoperative day（POD）18 without complication, he was readmitted 14 days after discharge with fever and coughing. Computed tomography（CT）scan, an upper gastrointestinal series, and endoscopy showed pneumonia due to gastric tube-bronchial fistula caused by a peptic gastric ulcer. Fistula persistence despite conservative pneumonia therapy, including respiratory support, necessitated further surgical intervention. In reoperation, the fistula between the gastric tube and the lung was separated off and closed with simple sutures. To prevent fistula reopening, a pedunculated diaphragm flap was patched over the closed gastric tube site. The man is doing well without recurrence 30 months after reoperation.

Key words：gastric tube-bronchial fistula, diaphragm flap, esophageal cancer
〔Jpn J Gastroenterol Surg 43：906―911, 2010〕

Reprint requests：Toshisada Aiba　Department of Surgery, Yamashita Hospital
1-3-5 Nakamachi, Ichinomiya, 491-8531 JAPAN
Accepted：January 27, 2010

©2010 The Japanese Society of Gastroenterological Surgery　Journal Web Site：http://www.jsgs.or.jp/journal/