日消外会誌　43（9）：948～952，2010年

症例報告

20年の経過で局所再発を来した膵solid-pseudopapillary neoplasmの1切除例

小牧市民病院外科，同　病理*

間下　直樹　　越川　克己　　谷口　健次　　望月　能成
横山　裕之　　末永　裕之　　桒原　恭子*

症例は32歳の女性で，12歳時に他院にて膵腫瘍に対して腫瘍核出術を施行され，病理組織学的診断はsolid-pseudopapillary neoplasm（以下，SPN）であった．29歳時より腹痛を認め，精査の結果膵頭部の嚢胞内出血を伴った仮性嚢胞と診断，経過観察されていた．31歳時の腹部CTで充実性部分の増大が考えられた．また，体尾部は存在せず欠損症または脂肪変性が考えられた．EUS下に腫瘍生検を施行，SPNと診断されたため，十二指腸を温存して腫瘍核出術を施行した．病理組織学的検査所見は小型類円形の核，好酸性の胞体をもつ細胞が充実性あるいは偽乳頭状に増生しており，免疫染色検査ではNSE，ビメンチン，PgR，シナプトフィジン陽性であった．術前の腫瘍生検と同様にSPNと診断され，20年前の膵腫瘍と同一であった．長期間の経過で局所再発を来したSPNの1切除例を経験したので，文献的考察を加えて報告する．

はじめに

膵臓のsolid-pseudopapillary neoplasm（以下，SPN）は若年女性に好発し，比較的予後の良好な腫瘍とされているが，他臓器転移や局所再発の報告例もあり適切な外科的治療，術後経過観察が必要である[1]．今回，我々は20年の経過で再発を来した膵SPNの1切除例を経験したので，文献的考察を加えて報告する．

症　例

患者：32歳，女性

主訴：腹痛

既往歴，家族歴：特記すべきことなし．

現病歴：12歳時，他院にて腹腔内腫瘍に対して手術を施行された．膵頭部に存在し被膜を有する充実性腫瘍で，腫瘍の境界は明瞭で周囲への浸潤を認めず，膵臓を温存して腫瘍核出術が施行された．大きさは12×11×9cmであった．病理組織学的検査では腫瘍細胞が充実性，乳頭状に増殖し，α1-antitrypsin陽性，NSE陽性であった．以上より，膵solid cystic tumorと診断された．被膜内への腫瘍細胞の浸潤が一部でみられたが，断端は陰性であった．29歳時，腹痛を主訴に内科受診．精査にて膵頭部の嚢胞内出血を伴った膵仮性嚢胞と診断され，経過観察されていた．31歳時，画像診断にて嚢胞性病変内の充実性部分が増大する所見を認めたため，超音波内視鏡下に穿刺吸引細胞診検査を施行され，膵SPNと診断された．膵腫瘍の再発として，手術目的に外科紹介となった．

初診時現症：身長161cm，体重51kg．上腹部に軽度の圧痛を認めたが，腫瘤は触知しなかった．斜切開の手術痕を認めた．

初診時血液検査所見：血算，生化学検査で異常を認めなかった．CEA，CA19-9，AFP，NSE，DUPAN-2はいずれも正常範囲内であった．

腹部造影CT所見：29歳時，膵頭部に5cm大の嚢胞状腫瘤を認めた．30歳時，一旦腫瘤が縮小したが，31歳時には造影効果が見られる充実性部分が5cmに増大する変化を認めた（**Fig. 1**）．

腹部MRI所見：29歳時は内部に液体成分を伴う腫瘤で，CTと同様に，31歳時には充実性部分の増大を認めた．

ERCP所見：主膵管と総胆管の圧排所見を認め

＜2010年1月27日受理＞別刷請求先：間下　直樹
〒485-8520　小牧市常普請1―20　小牧市民病院外科

Fig. 1　Abdominal enhanced CT findings, a：A 5-cm-diameter cystic mass at the head of pancreas at the age of 29. b：The mass was decreased in size at the age of 30. c：The solid part of the mass was increased at the age of 31.

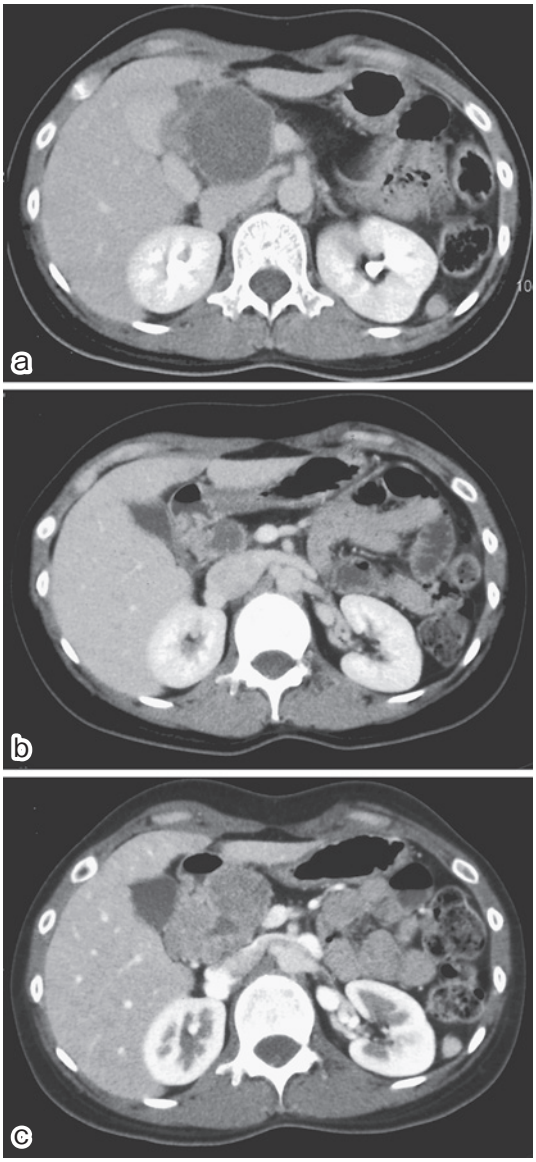

た（**Fig. 2**）.

超音波内視鏡下穿刺吸引細胞診所見：好酸性細胞からなる充実性腫瘍で，偽乳頭状の構造を認めた．免疫染色検査にて α1-antitrypsin 陽性，NSE 陽性であった．以上の所見より，膵 SPN と診断された．20 年前の膵腫瘍と病理組織学的特徴が同様であることより再発とされ，手術目的に外科紹介となった．

手術所見：上腹部正中切開にて開腹した．腫瘍は膵頭部にダルマ状，弾性軟な腫瘤として触知した．正常膵は膵頭部下部から膵鉤部にかけて確認できたが，膵体尾部は脂肪置換されていた．腫瘍は十二指腸との間は剥離可能であり，正常膵との境界で乳頭側の膵内胆管を同定した．総胆管は腫瘍の中央を走行しており温存は不可能と判断，胆嚢摘出後，総肝管を切離した．膵頭神経叢第 II 部を切離して腫瘍核出，肝外胆管切除術となった．膵鉤部と十二指腸は温存された．胆管空腸吻合を行い再建した．手術時間 3 時間 21 分，出血量 313 ml であった．

摘出標本：7cm×4.5cm×3cm，ダルマ状で弾性軟な充実性腫瘍で，被膜に覆われていた．割面は白色で内部に出血を伴う所見を認めた（**Fig. 3**）.

病理組織学的検査所見：線維性の被膜様構造に覆われ，分葉状の増生を示す腫瘍で，随所に出血を認めた．小型類円形の核，好酸性の胞体をもつ細胞が充実性，偽乳頭状に増生しており，膵 SPN の像であった．被膜内への浸潤を一部で認めたが，断端は陰性であった．核分裂像は認めなかった．免疫染色検査では，NSE，ビメンチン，PgR，シナプトフィジン陽性であった（**Fig. 4**）.

術後経過：術後経過は良好で，術後 16 日目に退院した．2 年 7 か月経過した現在，再発所見なく経過観察中である．

考　　察

膵 SPN は若年女性に好発する膵腫瘍で，1959 年 Frantz によってはじめて報告された[2]．近年は画像診断の普及，向上により報告例が急速に増加しており，その臨床病理学的特徴が明らかになりつつある．基本的には悪性度の低い，予後良好な腫瘍として知られているが，転移，再発を来す悪性例も見られ，5.3% の症例で再発を認めたと報告されている．再発部位としては肝臓が最も多く，次いで膵原発部位が多いとされている[1]．中国からの報告では，390 症例中，3 例（0.77%）で局所再発を生じていた[3]．

Fig. 2　ERCP showed a blocking of the main pancreatic duct and tapering of the common bile duct.

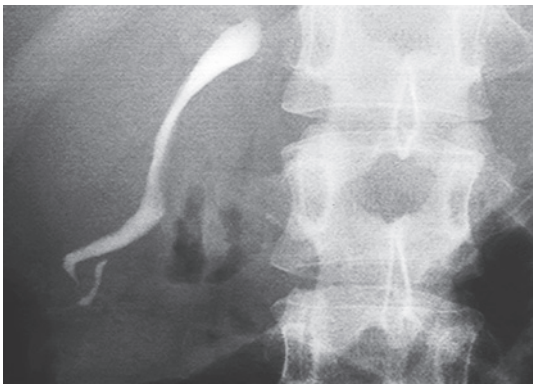

Fig. 3　Resected specimen findings, a：The tumor showed elastic soft tissue. The common bile duct was involved in the tumor (arrows). b：The white solid tumor had a hemorrhagic component.

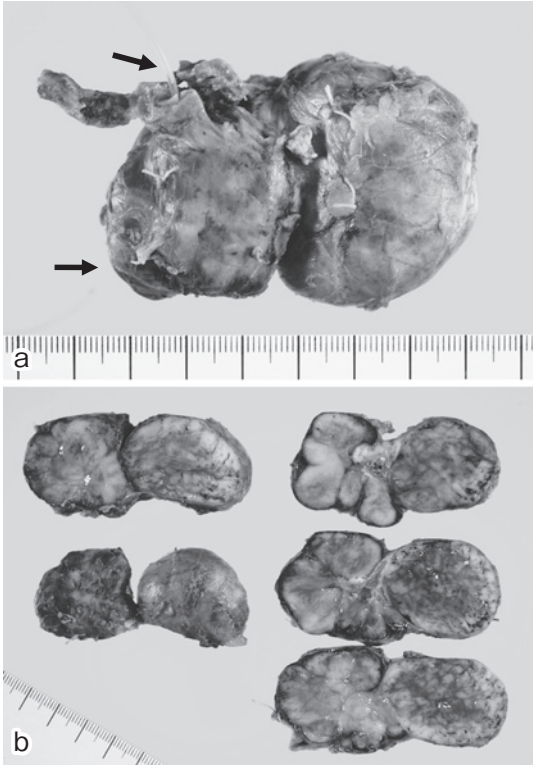

Fig. 4　Histopathological findings of the resected specimen, a：The tumor had a fibrotic capsule. Hemorrhage was recognized inside the tumor (HE × 20). b：The tumor cells were uniform with small and oval nuclei, and formed a pseudopapillary pattern (HE × 400).

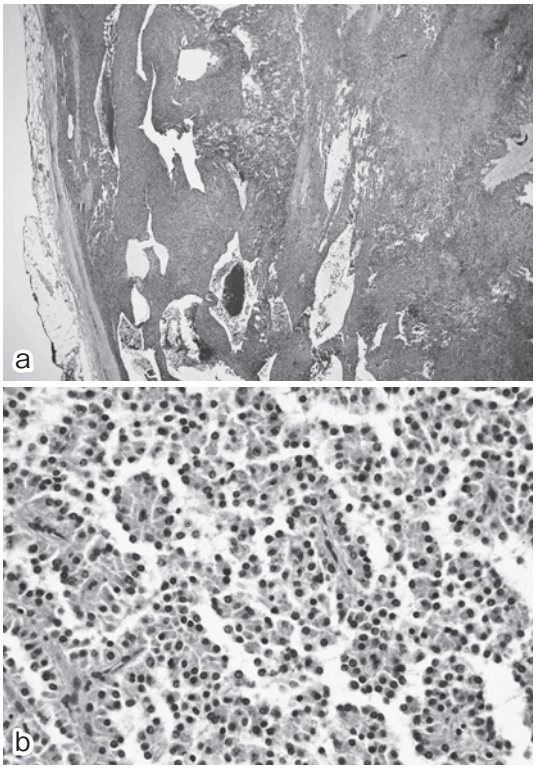

本症例においては，12歳時に膵腫瘍に対して腫瘍核出術が施行され，病理組織学的診断は当時の名称でsolid cystic tumorであった[4]．現在ではSPNとして扱われている腫瘍である．病理組織学的所見が初回手術時と同一であり，初回手術で切除断端は陰性であるが被膜内浸潤の所見を認め，腫瘍の部位も同じ膵頭部であることから，局所再発と診断した．医学中央雑誌にてキーワードを「膵」,「solid-pseudopapillary neoplasm」,「再発」として，PubMedにて「solid-pseudopapillary neoplasm」,「recurrence」として1983～2009年までの期間で検索したところ，局所再発を来した膵SPNの報告例は，本症例を含めて10例であった[5)～12)]（**Table 1**）．10例中8例で女性であり，再発までの期間は，1例では3か月であるが，その他は3年から20年と長期間であった．膵頭部に発生したものが多く，初回手術では，膵体尾部切除術が

Table 1 Case reports of solid-pseudopapillary neoplasm of the pancreas with local recurrence

No.	Author	Year	Age of primary operation	Gender	Location	Primary operation	Resection margin at primary operation	Term of recurrence (year)	Secondary operation
1	Furukawa[5]	1989	29	F	head and body	partial resection of the tumor	unknown	10	tumorectomy
2	Shikano[6]	1999	7	M	head	tumorectomy	negative	3.4	pancreaticoduodenectomy
3	Horiguchi[7]	2001	38	F	body	distal pancreatectomy	unknown	7	tumorectomy
4	Nakamura[8]	2003	31	F	head	tumorectomy	negative	7	pancreaticoduodenectomy
5	Lai[9]	2006	36	F	body and tail	distal pancreatectomy	unknown	7	tumorectomy
6	Shimizu[10]	2007	57	M	tail	distal pancreatectomy	negative	4	tumorectomy
7	Lee[11]	2008	25	F	tail	unknown	unknown	13	unknown
8	Lee[11]	2008	8	F	unknown	distal pancreatectomy	unknown	7	unknown
9	Yamamoto[12]	2009	36	F	body	distal pancreatectomy	negative	0.25	none
10	Our case		12	F	head	tumorectomy	negative	20	tumorectomy

5 例，腫瘍核出術が 4 例で施行されているが，再手術時には 2 例で膵頭十二指腸切除術が施行されている．半数にあたる 5 例では，初回手術時の切除断端は陰性であった．

術前の画像所見において，本症例では膵体尾部が描出されなかった．手術所見で膵体尾部が脂肪置換されているのが確認できた．先天性膵体尾部欠損症の鑑別は困難であるが，20 年前の術前 CT 所見では萎縮した膵体尾部が描出されており[4]，先天性の欠損症ではなく後天的な要因によるものと考えられる．

膵 SPN の治療としては，外科的切除が第 1 選択である．基本的には低悪性度の腫瘍であり，転移や再発例も認めるが，術後長期生存例が多いことから，遺残なく摘出が可能なら機能温存の面から不必要な拡大手術は避けるべきとされている[1]．本症例では術中所見で膵鉤部に正常膵組織を認め，腫瘍は被膜に覆われ周囲臓器浸潤を認めず，切除断端陰性が得られると判断した．再発症例であり核出することによって今後の経過で再々発を生じる可能性もあるが，低悪性度の腫瘍であること，膵体尾部が脂肪置換されていたため膵頭部切除を行うと膵全摘術となり，術後に大きな機能障害が生じることを考え，腫瘍核出術を選択した．

膵 SPN の診断に有用な検査としては造影 CT や MRI が挙げられる．充実性成分と嚢胞性成分が混在する境界明瞭な腫瘤が特徴とされるが，現在のところ腫瘍の悪性度を判定する所見として確立された所見はない．Nakagohri ら[13]は，18F-fluorodeoxy-D-glucose positron emission tomography にて高集積を認めた膵 SPN の 5 症例中，4 症例において病理組織学的に脈管，神経浸潤が確認されたとしており，今後，悪性度の指標となる可能性について報告している．

SPN は長期間の経過で再発する可能性をもつ腫瘍であることから，定期的な経過観察が必要で，再発時には可能であれば病理組織学的診断をつけるのが望ましい．そのうえで，腫瘍を遺残なく摘出し，かつ機能温存に配慮した手術術式を選択することが求められる．

文　献

1) 吉岡正智，江上　格，前田昭太郎ほか：膵 Solid-Pseudopapillary Tumor の臨床病理学的特徴と外科的治療―本邦報告 302 例と自験 6 例について―．胆と膵　**22**：45―52, 2001
2) Franz VK：Tumor of pancreas：Atlas of tumor pathology VII. Armed Force Institute of Pathology, Washington, 1959
3) Yang F, Fu DL, Jin C et al：Clinical experiences of solid pseudopapillary tumors of the pancreas in China. J Gastroenterol Hepatol **23**：1847―1851, 2008

4) 伊藤　寛，堀内　格，坂上充志ほか：膵のSolid and cystic tumorの1例. 胆と膵　10：687―694, 1989
5) 古川正人，中田俊則，草野敏臣ほか：膵のSolid and cystic tumorの自然経過について. 膵臓　4：271, 1989
6) 鹿野高明，穴倉廸彌，赤坂嘉宣：再発した膵のSolid and Cystic Tumorの1例．小児がん　36：82―85, 1999
7) 堀口明彦，宮川秀一，花井恒一ほか：初回手術より7年後に局所再発をきたしたsolid cystic tumorの一例．日外科系連会誌　26：914, 2001
8) 中村明央，星野光典，加藤貴史ほか：術後7年目に局所再発したSolid-pseudopapillary tumorの1例．Gastroenterol Endosc 45：665, 2003
9) Lai HW, Su CH, Li AF et al：Malignant solid and pseudopapillary tumor of the pancreas-clinicohistological, immunohistochemical, and flow cytometric evaluation. Hepatogastroenterology 53：291―295, 2006
10) Shimizu T, Murata S, Mekata E et al：Clinical potential of an antitumor drug sensitivity test and diffusion-weighted MRI in a patient with a recurrent solid pseudopapillary tumor of the pancreas. J Gastroenterol 42：918―922, 2007
11) Lee SE, Jang JY, Hwang DW et al：Clinical features and outcome of solid pseudopapillary neoplasm：differences between adults and children. Arch Surg 143：1218―1221, 2008
12) 山本　亮，吉田浩司，神吉明彦ほか：極めて悪性度の高い臨床経過をとったmalignant solid pseudopapillary tumorの1例．肝胆膵画像　11：214―220, 2009
13) Nakagohri T, Kinoshita T, Konishi M et al：Surgical outcome of solid pseudopapillary tumor of the pancreas. J Hepatobiliary Pancreat Surg 15：318―321, 2008

A Recurrent Case of Solid-pseudopapillary Neoplasm of the Pancreas after Twenty Years

Naoki Mashita, Katsumi Koshikawa, Kenji Taniguchi, Yoshinari Mochizuki,
Hiroyuki Yokoyama, Hiroyuki Suenaga and Kyoko Kuwahara*
Department of Surgery and Department of Pathology*, Komaki Municipal Hospital

A 32-year-old woman diagnosed with a pancreatic tumor 20 years earlier, treated by resection elsewhere and found histopathologically to be a solid-pseudopapillary neoplasm（SPN）of the pancreas, was seen for abdominal pain at the age of 29. Examination showed her to have a pseudo-cyst of the pancreatic head with intraluminal bleeding. At the age of 31, the solid part of the tumor was suspected to have grown and no pancreatic body or tail was detected. Fine-needle aspiration biopsy yielded a diagnosis of SPN, necessitating tumorectomy with duodenal preservation. Histopathology of the resected specimen was compatible with the SPN. The tumor was positive for NSE, vimentin, PgR, and synaptophysin, similar to the tumor removed 2 decades earlier. We diagnosed the case as a local recurrence of the earlier SPN.

Key words：solid pseudopapillary pancreatic neoplasm, recurrence

〔Jpn J Gastroenterol Surg 43：948―952, 2010〕

Reprint requests：Naoki Mashita　Department of Surgery, Komaki Municipal Hospital
1-20 Jyobushi, Komaki, 485-8520 JAPAN

Accepted：January 27, 2010

©2010 The Japanese Society of Gastroenterological Surgery　Journal Web Site：http://www.jsgs.or.jp/journal/