日消外会誌　43（10）：1031～1036，2010年

症例報告

胆嚢癌術後に乳び尿を来し治療に難渋した1例

東京女子医科大学消化器外科，東京女子医科大学八千代医療センター外科*

樋口　亮太　　太田　岳洋　　竹下　信啓　　梶山　英樹
谷澤　武久　　小貫建一郎　　矢川　陽介　　濱野　美枝*
新井田達雄*　　山本　雅一

症例は58歳の女性で，右肝動脈，門脈と胆管浸潤を伴う胆嚢癌に対し経皮経肝的門脈塞栓術後に肝右葉切除兼肝外胆道切除，門脈合併切除再建術を行った．大きな合併症なく術後26日目に退院したが，術後50日目頃より白濁尿が出現し，脱水，電解質異常のため再入院した．対症療法にて1度退院したが息切れと食思不振のため再々入院した．分腎機能検査にて左腎盂尿は正常であったが，右腎盂尿は蛋白2＋/糖2＋で，膀胱鏡で右尿管口からの乳び尿の噴出を認めた．フィラリア感染は陰性であった．胆嚢癌手術の影響により，右腎盂レベルにてリンパ瘻から乳び尿を来したと診断し，右腎門部リンパ管遮断術を行った．術後血清Na，蛋白尿や尿の混濁は正常化し，腹水や下腿浮腫も軽減した．文献検索においても，胆道癌やその他腹部手術後に乳び尿が発生した報告は極めて少なく貴重な症例と思われ報告する．

はじめに

乳び尿とは，尿中に乳びリンパ液を混じる白濁した尿を称したもので，リンパ管の閉塞により腎周囲リンパ管と尿路の瘻孔により生じるとされ[1)~7)]，消化器手術後の報告は極めて少ない[8)]．今回，我々は胆嚢癌に対する肝右葉切除兼肝外胆道切除，門脈合併切除再建後に乳び尿を来し，治療に難渋した1例を経験したので報告する．

症　例

患者：58歳，女性

主訴：全身倦怠感

家族歴：特記すべきことなし．

既往歴：胆嚢結石，子宮筋腫，高血圧（1年前），糖尿病（1年前よりInsulin 40u/day），帝王切開（18年前）．

現病歴：2006年11月初旬からの全身倦怠感のため近医を受診し，閉塞性黄疸を指摘され治療目的で転院した．

入院時現症：身長147cm，体重54kg，血圧97/55mmHg，脈拍70回/分，体温36.0℃，眼瞼結膜の貧血や眼球結膜の黄染なし．腹部は平坦で圧痛なし．下腹部正中に手術瘢痕あり．前医より2本の内視鏡的経鼻胆道ドレナージ（endoscopic nasobiliary drainage；以下，ENBD）が留置されていた．

入院時検査成績：2本のENBDにより血中ビリルビン値は正常化していた（T-Bil 0.8mg/dl：前医での最大値7.1mg/dl）．軽度の肝機能障害（AST 42U/*l*，ALT 79U/*l*，ALP 435U/*l*，rGTP 107U/*l*），貧血（Hb 11.2g/dl，Ht 33.4%）と腫瘍マーカー上昇（CA19-9 79U/ml）を認めた．

胆管像：肝門部は閉塞しており，胆汁細胞診でclass Vが検出された．

腹部CT：胆嚢頸部から総胆管にかけて腫瘤を認め，腫瘍と右肝動脈，門脈は接していた．

右葉切除兼胆管切除，門脈合併切除再建を予定したが切除率78%，$ICGR_{15}$ 7%，残存予定肝の予測$ICGR_{15}$ 58%[9)]，残存予定肝からの胆汁中T-Bil排泄量は45mg/日で耐術困難と判断し経皮経肝的門脈塞栓術（percutaneous transhepatic portal vein embolization；以下，PTPE）を施行した（当

＜2010年2月17日受理＞別刷請求先：樋口　亮太
〒162-8666　新宿区河田町8―1　東京女子医科大学消化器外科

Fig. 1　a, b：She underwent right lobectomy with resection and reconstruction of the bile duct and portal vein.

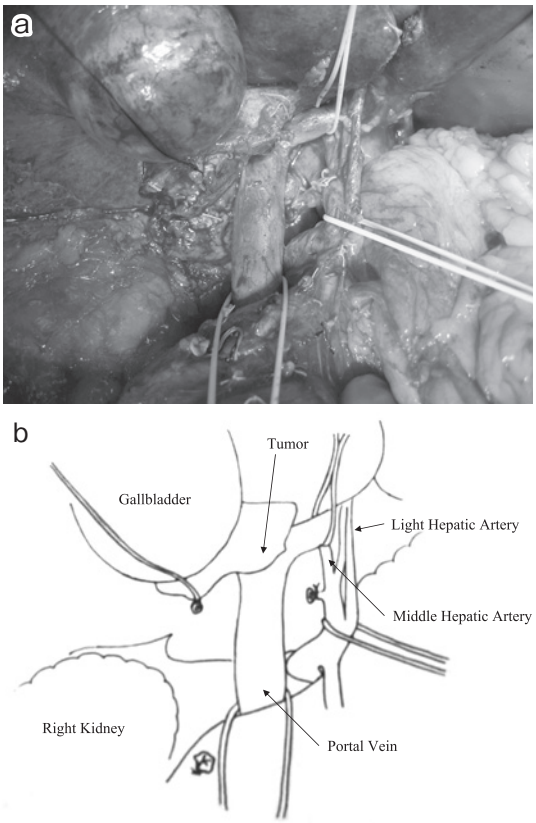

科での黄疸肝切除における手術適応基準は残存予定肝ビリルビン排泄量60mg/day以上（あるいは残存予定肝の予測ICG R_{15} 50%以下）としている）[10)11)]．PTPE後の評価では切除率71%，ICGR_{15} 7%，残存予定肝の予測ICGR_{15} 48%[9)]，残存予定肝からの胆汁中T-Bil排泄量は77mg/日[10)11)]となり耐術可能と判断した．

手術所見：上腹部逆T字型切開にて開腹した．腹水，肝転移なし．胆嚢頸部から肝十二指腸間膜右側に腫瘤を触知した．グリソン鞘左水平部の漿膜を開き，門脈をテーピングし門脈再建が可能であることを確認した(**Fig. 1**)．Kocherの受動術を行い，大動脈周囲を観察したがリンパ節腫大は認められなかったため，大動脈周囲のリンパ節郭清は行わなかった．リンパ節，神経叢郭清の範囲は，胆道癌取扱い規約[12)]によるところの上膵頭後部⑬a，総肝動脈幹⑧a⑧p，肝十二指腸間膜内⑫a，p，bを郭清する2群郭清を行った．Skeletonizationを行うと，門脈は左右分岐部から十二指腸側に約1.0cmの範囲で浸潤を受けており，肝切除に先行して門脈切除再建を行った．下大静脈（Inferior Vena Cava；以下，IVC）clump法を併用して肝右葉切除兼胆管切除，門脈合併切除再建術を行った．初回手術では，腎門あるいは尿管は露出しなかったが，IVC clump法のために腎静脈頭側IVCをテーピングしており，IVCの一部は露出した．手術時間369分，出血1,466g（自己血輸血のみ）であった．

切除標本：胆嚢頸部から胆管にかけて，弾性硬の白色腫瘤を認めた（**Fig. 2a**）．

病理組織学的検査所見：Gn，tub_2>por，infγ，ss，硬化型，$hinfl_b$，$binf_2$，arh_1，pvp_1，pvr_1，T_4，n_0，stage IVa，ly_2，v_0，pn_3，hm_0，bm_0，em_1，curBと診断した（**Fig. 2b**）．

術後経過：右胸水貯留を認めドレナージを行ったが，経過は比較的良好でPost operative day（POD）26に退院した．退院後のPOD50頃より白濁尿が出現したとのことで受診した．脱水と電解質異常のため再入院した．

再入院時血液生化学尿所見：Alb 2.2g/dl，AST 105U/*l*，ALT 92U/*l*，γ-GTP 579U/*l*，Na 121mEq/*l*，Ca 8.1，HbA1c 8.1%，CRP 2.6mg/dl，WBC 11,300/mm^3，Ht 46%，CEA 7.4ng/ml，CA19-9 65U/ml，尿糖10.3g/day，尿蛋白11.0g/dl.

再入院時経過：腎臓内科受診のうえ，糖尿病性腎症からのネフローゼ症候群が疑われた．心不全，下腿浮腫，急激な体重増加や急性腎不全は認められなかったため外来通院が指示された．しかし，退院後1週間で歩行時の息切れ，食思不振が出現し再来した．

再々入院時現症：身長147cm，体重60kg，血圧133/84mmHg，脈拍100回/分，体温36.8℃，胸部に雑音なし．眼瞼結膜に貧血あり，眼球結膜の黄染なし．腹部は平坦で圧痛なし，上下腹部手術瘢痕あり．両側下腿に浮腫あり．

Fig. 2 a：A hard and white tumor of the gallbladder neck to bile duct, was identified at the resected specimen. b：Pathological examination yielded a diagnosis of Gn, tub_2 ＞ por, infγ, ss, $hinf1_b$, $binf_2$, arh_1, pvp_1, pvr_1, T_4, n_0, stageIVa, ly_2, v_0, pn_3, hm_0, bm_0, em_1, curB.

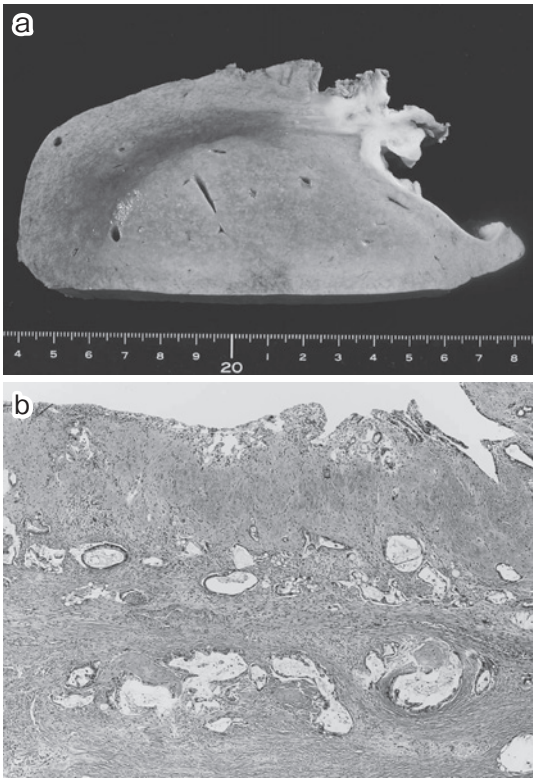

再々入院時血液生化学尿所見：低アルブミン血症，肝機能障害，低 Na 血症，高レニンアルドステロン血症，糖尿病の悪化，蛋白尿を認めた(**Table 1**).

腹部骨盤 CT：明らかな再発はなかった.

再々入院後経過：低 Na 血症，高 K 血症（経過中)，高レニン・アルドステロン血症，ネフローゼ症候群を認め，精査加療目的に腎臓内科に転科した.

逆行性腎盂造影検査：分腎機能検査で左尿管尿は正常であったが，右腎盂尿は蛋白 2+，糖 2+ であった．腎盂尿管に欠損像は認めなかった（**Fig. 3**).

膀胱鏡：フィブリン塊と右尿管口からの乳び尿の噴出を認めた（**Fig. 4**).

精査にて右腎を原因とする乳び尿と診断した．胆嚢癌手術時の影響による傍大動脈周囲リンパ管と右腎盂の交通による乳び尿が疑われた．高レニン・アルドステロン血症は低 Na に対する二次性のものと考えられた．保存的治療を行ったが，蛋白尿と低 Na 血症が改善せず，2007 年 7 月に右腎周囲リンパ管遮断術を施行した.

手術所見：後腹膜腔よりアプローチするために，右第 12 肋間から右側腹部にいたる斜切開にて手術を行った．後腹膜腔を展開し IVC テーピング後に周囲を剥離すると，太いリンパ管が複数本確認された．IVC，腎静脈，腎動脈と尿管以外を結紮切離のうえで剥離した（**Fig. 5**).

術後経過：術後蛋白尿や低 Na 血症は消失し，腹水や下腿浮腫も改善した（**Fig. 6**)．経過中に化膿性椎間板炎と下肢静脈血栓を認めたが，治療により改善し POD59 に退院した．外来通院が可能な状態となったが，化学療法を開始する前に腹膜播種が明らかとなり，初回手術 23 か月後に癌死した.

考　察

進行胆嚢癌に対する手術術式は進展様式によりさまざまで，肝内直接浸潤や胆管浸潤に対しては肝 S4aS5 切除，肝右葉切除や胆管切除術が，膵頭周囲のリンパ節転移に対しては膵頭十二指腸切除術が併施され，さらにリンパ節郭清や血管合併切除再建も行われるため，手術侵襲は小さくない[13)14)]．そのため，術後合併症発生率は一般的に 50% 程度と依然高いことが知られている[15)].

一般的に，術後合併症としてのリンパ瘻や乳びリンパ瘻は良く知られているが，術後乳び尿を経験することは少ない．1983～2010 年の医学中央雑誌と PubMed にて「乳び尿」あるいは「乳糜尿」と「胆道癌」あるいは「術後合併症」を keyword に検索したところ，胆道癌やその他腹部手術後に乳び尿を来した症例の報告は会議録 1 例のみであった[8)]．その症例は 75 歳の男性で，胃癌手術 1 月後に発生した非フィラリア性乳び尿で，腎周囲リンパ管遮断術が行われ良好な結果の得られたことが報告されているが，抄録のみであり原因は不詳で

Table 1 Results of blood, chemical and urinary test of third admission

Alb	1.7 g/dl	PT%	83.8 %	Urine sediment:	
T-Bil	0.8 mg/dl	APTT	35.5 sec	RBC	≧ 100 /HF
AST	116 U/*l*	FIB	484	WBC	5–9 /HF
ALT	105 U/*l*	AT Ⅲ	76 %	Squamous epithelium	≦ 1 /HF
ALP	579 U/*l*	FDP	2.1	Lymphcyte	1–4 /HF
γ-GTP	234 U/*l*	Filaria Ab	negative		
BUN	26.0 mg/dl			Urine quantity:	
Cre	0.84 mg/dl	Urinalysis		Amount of urine	3,800 ml
Na	126 mEq/*l*	Color	milkwhite	Proteinuria	9.5 g/day
K	4.8 mEq/*l*	Dullness	+	Sugar	8.7 g/day
Cl	98 mEq/*l*	Specific gravity	1.014		
Ca	7.8 mg/dl	pH	7.5	Renin activity	47 ng/ml/h
P	3.3 mg/dl	Proteinuria	2+	Aldosterone	3,130 pg/ml
T-cho	134 mg/dl	Sugar	1+	ACTH	8.0 pg/ml
TG	51 mg/dl	Occult blood	3+	Cortisol	7.9 μg/dl
LDL	79 mg/dl	Urobilinogen	±	VMA	15.9 NG/ML
HbA1c	7.6 %	Aceton body	−	Adrenalin	3.8 μg/ml・Cr
CRP	8.1 mg/dl	Bilirubin	−	Noradrenalina	132 μg/ml・Cr
				Dopamine	21 pg/ml
WBC	10×10^3 /mm^3			AVP	1.3 pg/ml
Hb	14.9 g/dl				
Ht	42.6 %				
Plt	21.2×10^4 /mm^3				

Fig. 3 Left kidney function was normal, but urine of the pelvis of right kidney included 2+ proteinuria/2+ sugars at spilit renal function.

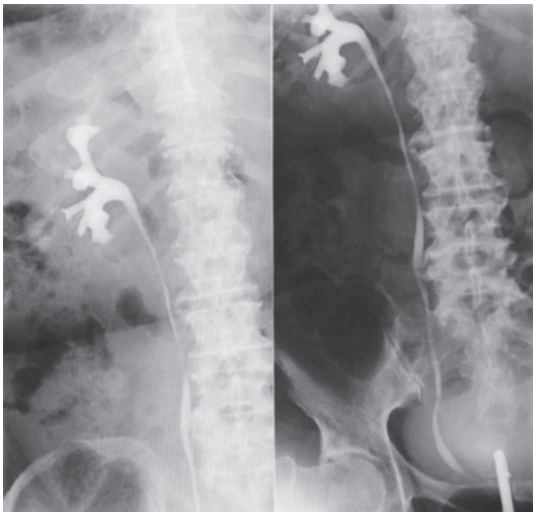

Fig. 4 Cystoscopy showed spout of chyrulia from right ureter closest.

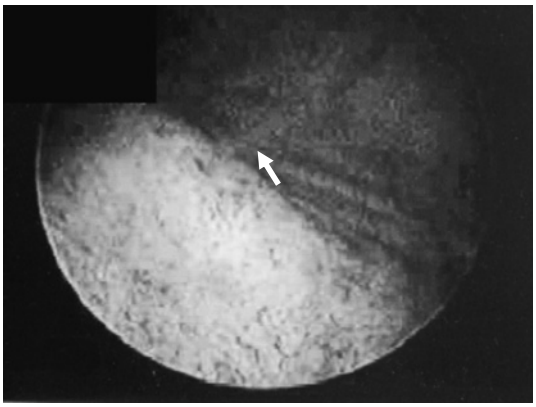

あった[8].

乳びリンパ液は，腸管で吸収された脂肪が乳化してリンパ液に取り込まれることにより生じ，乳び尿はこの乳びリンパ液が腸管の毛細リンパ管から胸管へと至る途中で尿路と交通し生じるとされている[1)~7)]．リンパ管閉塞機転により寄生虫性，非寄生虫性に分けられており，前者にはフィラリア症によるもの，後者にはリンパ系，特に胸管の通過障害（胸管自体，癌や動脈瘤などの胸管周辺病変）によるものが挙げられている．本邦ではほと

Fig. 5　Finding of 2nd operation. Dilated lymph ducts (arrow), right and IVC were seen.

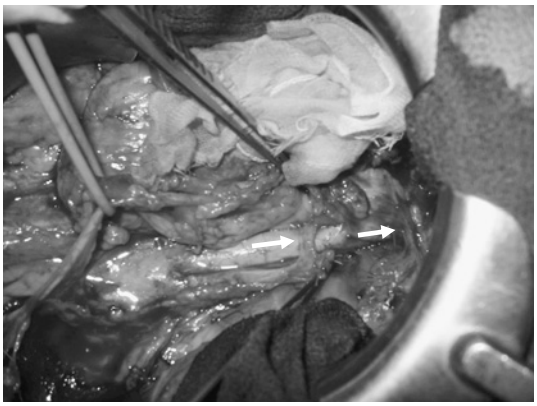

Fig. 6　Clinical all course of this patient. After unilateral stripping of the right renal pedicle (2nd surgery), proteinuria and hypoalbuminemia were improved.

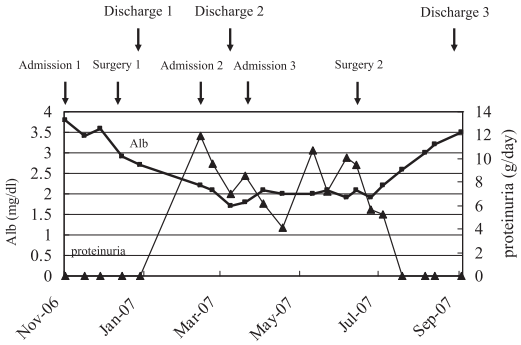

んどが前者によるものであったが[1)~7)]，フィラリア症は現在の日本ではほぼ出現しなくなっている[7)]．フィラリア症によるものの場合，感染により骨盤内または腰部リンパ管に炎症が起こり腎盂や腎胚に破綻することや，尿路閉塞疾患が誘引となり腎盂内圧が上昇し腎盂と腎リンパ管に交通ができることが原因とされている[3)]．

Hirai らは 85 例の献体を用いて胸管のリンパ経路を検討し，約 90.6% が $16b_1$ inter と $16b_1$ latero node の輸出リンパ管から，9.4% が $16a_2$ node の輸出リンパ管からであったとし，多くの症例でリンパ管が大動脈と下大静脈間を走行していることを報告している[16)]．本症例における乳び尿発生メカニズムの詳細は不明であるが，1.フィラリア感染以外の乳び尿はまれであること，2. 胆嚢癌手術後の比較的早期に発症し，手術前には乳び尿の兆候は認められなかったこと，3. 本症例において大動脈周囲リンパ節郭清は施行していないが，Kocher の受動術と IVC のテーピングにより IVC の一部が露出していることなどから，初回手術がリンパ経路に何らかの影響を与えた可能性が考えられた．

乳び尿は放置しても影響のない軽度のものから，低蛋白血症・免疫不全などの原因となる重度のものまで多岐にわたる[1)]．軽度の乳び尿は食事制限（低脂肪食）のみでも軽快することがあるが，中等度以上の乳び尿においてはリンパ管と尿路の遮断が必要となる[7)]．当症例でも低蛋白血症，電解質以上の状態となり，外科治療が必要であった．

治療には腎盂内注入凝固療法[3)~7)]，腎周囲リンパ管遮断術[5)]などが行われ，直後の有効率と 2 年後の再発率はそれぞれ 70% と 51%，99% と 17.5% 程度と報告されている[6)]．近年では腹腔鏡下の腎周囲リンパ管遮断術[6)]や鼠径部でのリンパ管およびリンパ節・静脈吻合術[4)]など，より侵襲の小さな治療の有効性も報告されている．

稿を終えるにあたり，乳び尿の治療と資料の御提供をいただきました東京女子医科大学　泌尿器科の田邉一成先生，近藤恒徳先生，剣木崇文先生に深謝いたします．

文　献

1) 小山雄三，知念義昭，小倉秀章ほか：乳び尿症の免疫学的検討．日泌会誌　**81**：1212—1216, 1990
2) 権　永鉄，佐橋正文，伊藤正也ほか：乳び尿 5 例の経験．静岡済生会総合病医誌　**12**：47—53, 1995
3) 安士正裕，鈴木一正，小暮輝明ほか：腎打撲外傷を契機に発症した乳び尿症の 1 例．泌外　**10**：871—873, 1997
4) 住野泰弘，平井健一，大野　仁ほか：乳び尿症に対する鼠径部でのリンパ管・およびリンパ節・静脈吻合術の経験．西日泌　**64**：26—29, 2002
5) Tandon V, Singh H, Dwivedi U et al：Filarial chyluria：long-term experience of a university hospital in India. Int J Urol　**11**：193—198, 2004
6) 瀬野康之，奥谷卓也，井上省吾ほか：腹腔鏡下リンパ管遮断術を行った乳糜尿症の 2 例．西日泌　**70**：592—595, 2008
7) 小泉孔二，保坂恭子，竹崎　徹ほか：Providone Iodine 腎盂内注入療法が著効を示した特発性乳

び尿の1例．泌紀　54：615―617, 2008
8）武井　孝，小松秀樹：胃癌術後に発生した乳糜尿症状の1治験例．日泌会誌　78：2047, 1987
9）高崎　健：肝硬変合併肝癌の切除術式の選択基準―安全性，根治性を考慮に入れた切除範囲の調節とそれに必要な手術手技の工夫―．日消外会誌　19：1881―1889, 1986
10）Higuchi R, Otsubo T, Takasaki K：Evaluation of functional liver reserve in patients with obstructive jaundice undergoing hepatectomy. Hepatogastroenterology 52：537―540, 2005
11）樋口亮太，太田岳洋，新井田達雄ほか：残存予定肝からの胆汁中総ビリルビン排泄量からみた黄疸肝切除例における残存機能評価．胆と膵　30：119―124, 2009
12）日本胆道外科研究会編：外科・病理　胆道癌取扱い規約．第5版．金原出版，東京，2003
13）新井田達雄，吉川達也，太田岳洋ほか：胆嚢癌の進展度に応じた治療の選択．消化器科　45：330―337, 2007
14）樋口亮太，新井田達雄，太田岳洋ほか：ss胆嚢癌に対するリンパ節郭清および術式に関する検討．胆道　22：650―657, 2008
15）宮崎　勝，伊藤　博，木村文夫ほか：進行胆嚢癌手術の合併症と対策．日外会誌　103：564―570, 2002
16）Hirai I, Murakami G, Kimura W et al：Origin of the thoracic duct and pancreaticoduodenal lymphatic pathways to the para-aortic lymph nodes. J Hepatobiliary Pancreat Surg 8：441―448, 2001

A Case of Chyluria after Surgery for Gallbladder Cancer

Ryota Higuchi, Takehiro Ota, Nobuhiro Takeshita, Hideki Kajiyama,
Takehisa Yazawa, Kenichiro Onuki, Yohsuke Yagawa, Mie Hamano*,
Tatsuo Araida* and Masakazu Yamamoto
Department of Surgery, Institute of Gastroenterology, Tokyo Women's Medical University
Department of Surgery, Tokyo Women's Medical University Yachiyo Medical Center*

We report a very rare case of chyrulia following biliary and abdominal surgery. A 58-year-old woman undergoing right lobectomy with bile duct and portal vein resection and reconstruction after percutaneous transhepatic portal vein emborization for gallbladder cancer with infiltration to the right hepatic artery, portal vein and bile duct was discharged on postoperative day（POD）26 without major complication so she was readmitted for dehydration, electrolyte imbalance, and chyrulia on POD 50, discharged again after symptomatic therapy, then readmitted for shortness of breath and appetite loss. Left pelvic kidney urine was normal, but right pelvic kidney urine included 2＋proteinuria/2＋sugar in split renal function, spouting of chyrulia from the right ureter closest at cystoscopy. Filarial antibody was negative. Based on a diagnosis of chyrulia due to lymphorrea at the right pelvis due to gallbladder cancer surgery influence, she underwent unilateral stripping of the right renal pedicle. Postoperatively, hyponatremia, proteinuria, and urine dullness disappeared and ascites and edema were relieved. To the best of our knowledge, only one such case have been reported in the Japanese and English literature.

Key words：chyluria, biliary cancer, hepatectomy

〔Jpn J Gastroenterol Surg 43：1031―1036, 2010〕

Reprint requests：Ryota Higuchi　Department of Surgery, Institute of Gastroenterology, Tokyo Women's Medical University
8-1 Kawada-cho, Shinjuku-ku, 162-8666 JAPAN

Accepted：February 17, 2010

©2010 The Japanese Society of Gastroenterological Surgery　Journal Web Site：http://www.jsgs.or.jp/journal/